

## **Sinovitis villonodular en el dorso del pie**

### **Villonodular synovitis in the dorsal side of the foot**

**Dr. David Alexander Junco Gelpi**

Hospital General Docente "Dr. Juan Bruno Zayas Alfonso", Santiago de Cuba, Cuba.

#### **RESUMEN**

Se describe el caso de un paciente de 75 años de edad atendido en la consulta de traumatología del Centro de Diagnóstico Integral con quirófano "Calilo García" en el Estado de Apure, de la República Bolivariana de Venezuela, quien desde hacía 3 años aproximadamente había sufrido un traumatismo en el dorso del pie izquierdo, por lo cual presentaba aumento de volumen, de crecimiento relativamente lento, adherido a planos profundos, no doloroso a la palpación profunda. Los estudios radiográficos del pie resultaron normales y en la ecografía de partes blandas se visualizaron imágenes de bordes mal definidos con celularidad en su interior. Se realizó la exéresis del tumor y los resultados de la biopsia confirmaron que se trataba de una sinovitis villonodular. La evolución fue satisfactoria y el paciente se reincorporó a sus actividades habituales.

**Palabras clave:** sinovitis villonodular, tumor de células gigantes, exéresis, vaina tendinosa, dorso del pie.

#### **ABSTRACT**

The case of a 75 years patient assisted in the Traumatology Department of "Calilo García" Center of Comprehensive Diagnosis with operating room in Apure state, Bolivarian Republic of Venezuela is described who, for 3 years approximately had suffered a traumatism in the dosal size of the left foot, reason why he presented an increase of volume, of relatively slow growth, adhered to deep planes, not painful at deep palpation. The radiographic studies of the foot were normal and in the echography of soft parts, images of not well defined borders were visualized with cellularity inside. The exeresis of the tumor was carried out and the results of the biopsy confirmed that it was a villonodular synovitis. The clinical course was satisfactory and the patient returned to his habitual activities.

**Key words:** villonodular synovitis, tumor of giant cells, exeresis, tendinous sheath, dorsal zone of foot.

#### **INTRODUCCIÓN**

La sinovitis villonodular pigmentada (SVNP), ha sido considerada como un tumor localmente agresivo. Es una entidad clínica en que son necesarios estudios más profundos y seguimiento de series mayores de casos para determinar si realmente deba considerarse como una enfermedad benigna o potencialmente maligna, que afecta las articulaciones.<sup>1</sup>

La tenosinovitis nodular constituye la forma localizada y la sinovitis vellonodular, la difusa; ambos procesos están estrechamente relacionados y se consideran variantes de la misma enfermedad. La SVNP se caracteriza por la proliferación fibrohistiocítica localmente destructiva y por numerosas protrusiones o vellosidades que contienen gran cantidad de hemosiderina, lo cual da una coloración pigmentada pardoamarillenta en la que la sinovial está completamente relacionada. Puede coexistir o no con masas más sólidas de apariencia nodular, con superposición de ambas características.<sup>2,3</sup>

Como bien se plantea, la patogénesis es incierta y aunque se habla de una causa autoinmune, muchos casos están asociados con artritis reumatoide y con hemangiomas en los niños. La sinovitis vellonodular pigmentada es una entidad clínica poco frecuente, que se desarrolla en la tercera y cuarta décadas de la vida, con afectación similar en ambos sexos. La rodilla es la articulación mayormente afectada, seguida de la cadera, el tobillo, los pies y las manos.<sup>4</sup>

Los síntomas incluyen dolor, tumefacción progresiva, con diversos rangos de limitación motora y efusión intraarticular, entre otros. Muy raramente hay daño articular múltiple, el cual tiende a ser bilateral y simétrico.<sup>5</sup>

Desde el punto de vista radiográfico, en aproximadamente 25 % de los casos se observan múltiples quistes en los huesos alrededor de la articulación afectada y hasta 50 % muestran algún grado de erosión ósea. Estos contienen material mixoide fluido, o están infiltrados por sinovia que muestran todas las características de la sinovitis vellonodular.<sup>6</sup>

El tumor de células gigantes es considerado por algunos autores como la forma extraarticular de tenosinovitis vellonodular pigmentada, con componente intraarticular o sin él.<sup>1,2</sup>

La sinovectomía es el tratamiento recomendado cuando hay preservación del cartílago articular, para la remoción de toda la lesión macroscópica.

## CASO CLÍNICO

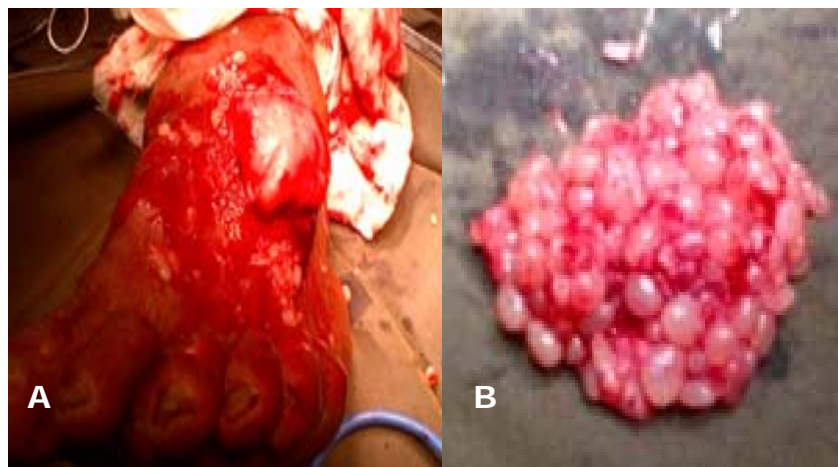
Se describe el caso de un paciente de 75 años de edad, de procedencia rural, campesino, atendido en la consulta de traumatología del Centro de Diagnóstico Integral con quirófano "Calilo García" en el Estado de Apure, de la República Bolivariana de Venezuela, quien desde hacía 3 años aproximadamente había sufrido un traumatismo en el dorso del pie izquierdo, por lo cual comenzó a presentar aumento de volumen, de crecimiento relativamente lento, adherido a planos profundos y no doloroso a la palpación profunda.

### • Exámenes complementarios

- Hemograma completo: hemoglobina: 14,3 g/L; hematocrito: 0,43 L/L; leucocitos:  $11,9 \times 10^9/L$ ; polimorfonucleares: 0,78 %.
- Eritrosedimentación: 10 mm/hora.
- Glucemia: 3,0 mmol/L.
- Creatinina: 90 mmol/L.
- Ácido úrico: 247 mmol/L.

- Proteínas totales: 70 g/L.
- Colesterol: 4,9 mmol/L.
- Triglicéridos: 1,7 mmol/L.
- Coagulograma preoperatorio: TS: 1 minuto; TP: 9 minutos; conteo de plaquetas:  $300 \times 10^9/L$ .
- Serología (VDRL): no reactiva.
- Prueba del VIH: negativa.
- Radiografía de tórax: partes blandas y óseas normales.
- Radiografía del pie izquierdo (vistas anteroposterior y lateral): partes óseas normales.
- Ecografía de partes blandas: en la región dorsal del pie izquierdo se visualizaron imágenes ecomixtas de bordes mal definidos, con celularidad en su interior, una de 7 mm y otra de 761 x 243 mm.

El caso fue discutido en un equipo de expertos quienes decidieron programar la exéresis y realizar biopsia. Durante el período peroperatorio se encontró un tumor que invadía todas las vainas tendinosas de los extensores de los dedos del pie sin llegar a la articulación de dicho pie (figura).



**Fig.** A) Tumor que invadía todas las vainas tendinosas de los extensores de los dedos del pie; B) Pieza extraída

- Biopsia del tumor
  - Descripción macroscópica: se recibieron varios fragmentos de tejido fijados en formol, de 3 x 2 y 4 x 4 cm, todos de aspecto similar, con superficie externa

irregular, aspecto heterogéneo al corte y algunos de forma nodular y blanquecinos.

- Descripción microscópica: las secciones históicas mostraron cortes constituidos por vellosidades recubiertas por vaina, capas de células sinoviales, pared fibrosa con abundantes vasos sanguíneos y hemorrágicos e infiltrado de tipo mononuclear.
- Diagnóstico: sinovitis vellonodular en el dorso del pie.

## COMENTARIOS

La sinovitis vellonodular pigmentada (SVP) y el tumor de células gigantes de la vaina del tendón son tumores benignos que se caracterizan por la proliferación invasiva y destructiva del tejido sinovial en una articulación o vaina tendinosa. Las lesiones se presentan frecuentemente como una masa localizada, nodular en una articulación o vaina tendinosa o cerca de ella. La forma nodular se produce alrededor de las articulaciones y los tendones de las manos y los pies; la difusa, por lo general implica grandes articulaciones y puede incluir una serie de articulaciones adyacentes.<sup>4</sup>

La capacidad de esta lesión para formar quistes óseos, desgaste articular y pérdida ósea ha sido atribuida a la producción de metaloproteinasas, tales como la colagenasa. La SVNP es difícil de erradicar, pues gran cantidad de tejido está usualmente presente y su remoción completa puede ser imposible, incluso la lesión llega a penetrar en el tejido óseo vecino, excepto en raros casos donde está localizada hacia la porción de la sinovia que puede ser escindida con márgenes amplios.<sup>5</sup>

Otros autores plantean que la SVNP articular suele presentar daño monoarticular de grandes articulaciones. Por otra parte estiman que afecta la rodilla en 66-80 % de los casos, que la segunda articulación más comprometida es la cadera (4-16 %) y que se encuentra con menor frecuencia en tobillo, hombro y codo; otras localizaciones suelen ser extremadamente raras. El compromiso del hombro es típicamente de personas mayores y carece de derrame serohemático.<sup>6,7</sup>

La escisión quirúrgica localizada es seguida de síntomas recurrentes en 21- 46 % de los casos y la regresión espontánea es rara; también, la extensiva destrucción local puede requerir amputación. Algunos pacientes necesitan hemiartroplastia, artroplastia total o artrodesis cuando hay destrucción articular severa. Los síntomas pueden ser aliviados con radiaciones emitidas externamente o con radio coloide intraarticular.<sup>1-3</sup>

El porcentaje de recidivas depende de la extensión del proceso y del éxito quirúrgico. El riesgo aumenta cuanto más largo sea el seguimiento. A este paciente se le realizó exéresis amplia del tumor y biopsia. La evolución posoperatoria fue buena, pudo reincorporarse a sus actividades cotidianas y hasta el momento no ha sido necesario reintervenirlo.

## REFERENCIAS BIBLIOGRÁFICAS

1. Saint Aubain S, Nicolas MD, Fletcher Ch. Diffuse-type gigant cell tumor clinicopathologic and immunohistochemical analysis of 50 cases with extraarticular disease. *Am J Surg Pathol*. 2000 [citado 6 Mar 2015]; 24(4).

2. Seral García B, Gil Albarova J, Castiella T, Seral Iñigo F. Sinovitis vellonodular pigmentada de la articulación tibioperonea distal. A propósito de un caso. *Rev Esp Cir Osteoart.* 1997; 32: 94-99.
3. Sciot R, Rosai J, Dal Cin P, Wever I de, Fletcher CD, Mandahl N, *et al.* Analysis of 35 cases of localized and diffuse tenosynovial giant cell tumor: a report from the CHAMP study group. *Mod Pathol.* 1999; 12(6):576-9.
4. Faurés Vergara L, Abreu Ruano O, Morales Piñeiro S, Vázquez Roque A, Martínez Estupiñán L. Sinovitis vellonodular pigmentada difusa con apariencia pseudosarcomatosa. A propósito de un caso. VII Congreso Virtual Hispanoamericano de Anatomía Patológica, 2005 [citado 6 Mar 2015].
5. Schvartzman P, Carrozza V, Pascual T, Mazza L, Odesser M, San Román JL. Sinovitis vellonodular pigmentada de pie y tobillo [citado 6 Mar 2015].
6. Caracterización imagenológica de la sinovitis vellonodular pigmentada y el tumor de células gigantes de la vaina sinovial. *Rev Argentina Radiol.* 2015 [citado 6 Mar 2015]; 79(1).
7. Yela Yela Ch, Torrent Gómez J. Tumoración en la cara lateral del tobillo tras un esguince (2010-2012) [citado 6 Mar 2015].

Recibido: 18 de mayo de 2015.

Aprobado: 2 de junio de 2015.

*David Alexander Junco Gelpi.* Hospital General Docente "Dr. Juan Bruno Zayas Alfonso", avenida Cebreco, km 1½, reparto Pastorita, Santiago de Cuba, Cuba.  
Correo electrónico: [djunco@medired.scu.sld.cu](mailto:djunco@medired.scu.sld.cu)