

## **Fibrosis pulmonar idiopática en un ecuatoriano adulto de la provincia de Riobamba**

### **Idiopathic lung fibrosis in an adult Ecuadorian from Riobamba province**

**Dra. Leticia Remón Ramírez,<sup>I</sup> Md. Galo Uvidia Cepeda,<sup>II</sup> Dr. Orlando Jesús Castro Hayes<sup>I</sup>**

<sup>I</sup> Instituto Superior de Ciencias Básicas y Preclínicas Victoria de Girón, Ciudad de la Habana, Cuba.

<sup>II</sup> Centro de Salud Guano, Riobamba, Ecuador.

## **RESUMEN**

Se presenta el caso clínico de un paciente de 52 años, expuesto a las cenizas del volcán Tungurahua en erupción, quien acudió a la Consulta de Medicina Familiar Comunitaria del Cantón Guano, provincia ecuatoriana de Riobamba, por presentar cuadro de tos productiva en horario matutino, mucoide de coloración blanco amarillenta, toma del estado general, fiebre vespertina, pérdida de apetito y peso. Según los resultados radiográficos y tomográficos presentó signos sugestivos de tuberculosis pulmonar; los esputos BAAR directos y los cultivos negativos. Los hallazgos anatomopatológicos permitieron confirmar el diagnóstico de fibrosis pulmonar idiopática.

**Palabras clave:** fibrosis pulmonar, tuberculosis pulmonar, corazón pulmonar crónico, Ecuador.

## **ABSTRACT**

The case report of a 52 years patient is presented, exposed to the ashes of Tungurahua volcano in eruption, who went to the Community Family Medicine Department of the Canton Guano, Ecuadorian province of Riobamba, for presenting productive cough in the morning, mucoid of yellowish white coloration, bad general state, evening fever, appetite and weight loss. According to the radiographic and topographic results, he had suggestive signs of lung tuberculosis; direct BAAR sputa and negative cultures. The pathological findings allowed to confirm the diagnosis of idiopathic lung fibrosis.

**Key words:** lung fibrosis, lung tuberculosis, chronic lung heart, Ecuador.

## **INTRODUCCIÓN**

Las enfermedades pulmonares intersticiales difusas (EPID) constituyen un grupo muy amplio y heterogéneo de entidades que afectan predominantemente a las estructuras alveolointersticiales del pulmón, a menudo las vías respiratorias y vasculatura

pulmonar. Presentan manifestaciones comunes en la clínica, radiología y función respiratoria. Entre ellas se encuentra la fibrosis pulmonar idiopática (FPI).<sup>1,2</sup>

De hecho, la FPI es una enfermedad reconocida desde 1940, que se define como una neumonía intersticial fibrosante crónica, limitada al pulmón, irreversible, donde el paciente pierde de forma insidiosa la capacidad respiratoria; caracterizada por disnea progresiva, tos crónica y alteración funcional restrictiva. Ocurre con mayor frecuencia en hombres de mediana edad. La causa es desconocida, asociada al patrón radiológico y/o histológico de la neumonía intersticial usual (NIU), con escasas opciones terapéuticas y pronóstico letal.

Epidemiológicamente tiene una incidencia de 6,8 - 17,4 casos nuevos por cada 100 000 habitantes anualmente y en relación con la prevalencia en estos últimos años se ha observado un incremento. En estudios recientes realizados en Estados Unidos se informa una cifra de 14 - 42,7 por cada 100 000 habitantes según el uso de criterios diagnósticos estrictos o más amplios. Son más frecuentes en el sexo femenino, entre ellas las asociadas a enfermedades del colágeno.<sup>2,3</sup>

Ahora bien, en Ecuador no se registran estadísticas con respecto a las manifestaciones de la FPI. Su patogenia se desconoce, aunque probablemente es debido al efecto de diversos factores, tales como predisposición genética, ambientales (tabaquismo, exposición al polvo de metales como sílice y plomo), actividades laborales relacionadas con la ganadería y la agricultura, así como antecedentes familiares.<sup>3</sup>

Teniendo en cuenta lo referido anteriormente se decidió describir un caso atípico de FPI.

## **CASO CLÍNICO**

Se presenta a la consulta del posgrado de Medicina Familiar Comunitaria del Cantón Guano, provincia ecuatoriana de Riobamba, un paciente masculino de 52 años de edad, residente en área rural, con antecedentes de trabajar en actividades agrícolas y panadería, quien presentó tos productiva en horario matutino, mucoide de coloración blanco amarillenta, toma del estado general, fiebre en las tardes (37,5 - 38 °C), pérdida de apetito y peso.

Entre los antecedentes de importancia figuran:

- Antecedentes patológicos personales: herpes zoster hace 6 años y neumonía hace 1 año, por los cuales estuvo hospitalizado.
- Antecedentes patológicos familiares: no refiere
- Hábitos tóxicos: no refiere
- Exposición a polvos de cenizas volcánicas por su cercanía al radio de emisión del volcán Tungurahua; además, en su hogar se cocina con leña.
- Se le realizaron 6 baciloscopias y cultivos de esputo con resultado negativo para tuberculosis pulmonar.
- Se trató con antibiótico y el cuadro de tos persistió con expectoración blanquecina, acompañado de disnea a medianos esfuerzos.
- Peso al inicio de la enfermedad: 54 kg
- Peso actual: 42 kg Talla 1,52 cm Índice de masa corporal (IMC): 18,1
- Valoración nutricional: bajo peso

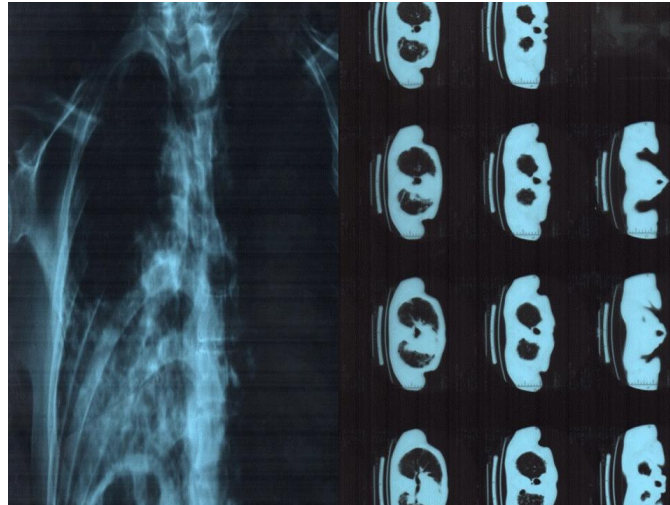
- En el examen físico (datos positivos)
  - Paciente asténico, piel pálida, cabello frágil e hipocratismo digital
  - Mucosas: coloreadas y húmedas
  - Fosas nasales permeables
  
- Sistema respiratorio
  - Inspección: disnea en reposo que aumenta con la actividad física ligera.
  - Palpación: expansibilidad torácica disminuida, con vibraciones vocales disminuidas en el hemitórax izquierdo
  - Auscultación: soplo tubárico en 1/3 medio pulmonar posterior izquierdo, murmullo vesicular disminuido en ambos campos pulmonares, leves estertores húmedos en ambas bases, con predominio del izquierdo
  - Frecuencia respiratoria: 30 respiraciones por minuto
  - Saturación de oxígeno: menos de 88 %
  
- Exámenes complementarios
  - Radiografía de tórax: velamiento de la base pulmonar izquierda con reducción de la expansibilidad. Condensación del hemitorax izquierdo
  - Presencia de infiltrados intersticiales y alveolares localizados en las regiones hilar y basal izquierda, microcavernas nodulares en la base pulmonar izquierda e infiltrados intersticiales visibles en la región hilar derecha
  - Área cardiaca normal. Grandes vasos sin alteración
  - Conclusión: infiltrados intersticiales y alveolares asociados a velamiento de la base pulmonar izquierda, condensación de esta con reducción de la expansibilidad y microcavernas.

Impresión diagnóstica: tuberculosis pulmonar

- Exámenes de laboratorio realizados: negativos
- Electrocardiograma: normal
- Se realizó una segunda radiografía evolutiva con infiltrado intersticial apical parahiliar derecho, retracción de las estructuras del mediastino. Acentuación de la trama vascular pulmonar. Silueta cardiaca normal. Botón aórtico y cono de la pulmonar normal.
- Mediastino de calibre normal. Hilios de configuración, topografía y dimensiones normales. Tejidos blandos de la pared torácica sin alteraciones. Se concluye como tuberculosis pulmonar.

El paciente continuó con las mismas manifestaciones clínicas; por tanto, se decidió realizar tomografía axial computarizada (TAC) (figura 1), donde se mostraron los resultados siguientes: infiltración de tipo fibroexudativa que afectaba a los 2 campos pulmonares especialmente al izquierdo. No se observaron cavitaciones. Ángulos costo y cardiofrénicos libres. No hubo derrames pleurales. Silueta cardiaca de diámetros aumentados en grado III a expensas de cavidades derechas especialmente. Botón aórtico y cono de la pulmonar normales. Mediastino de calibre normal. Cambios degenerativos espondiloartrósicos en la columna vertebral.

Impresión diagnóstica: tuberculosis pulmonar, enfermedad cardiaca pulmonar crónica y espondiloartrosis dorsal.



**Fig 1.** Tomografía axial computarizada

Al no tener un diagnóstico concluyente a pesar de los exámenes realizados, se indicó broncoscopia: lavado bronquioalveolar y biopsia transbronquial, para estudio citológico y conteo celular, este último dirigido a la exclusión a través del recuento celular diferencial en el lavado broncoalveolar de otras afecciones que podrían presentarse de manera similar. Los resultados microbiológicos obtenidos fueron: negativos para bacterias, micobacterias y hongos.

- Microscopia

Los extendidos mostraron numerosos macrófagos alveolares, algunos binucleados, frecuentes neutrófilos, ocasionales linfocitos y eosinófilos que acompañaban aisladas células cilíndricas ciliadas (2 %). No se observaron elementos micóticos, bacterianos ni células atípicas (figura 2).

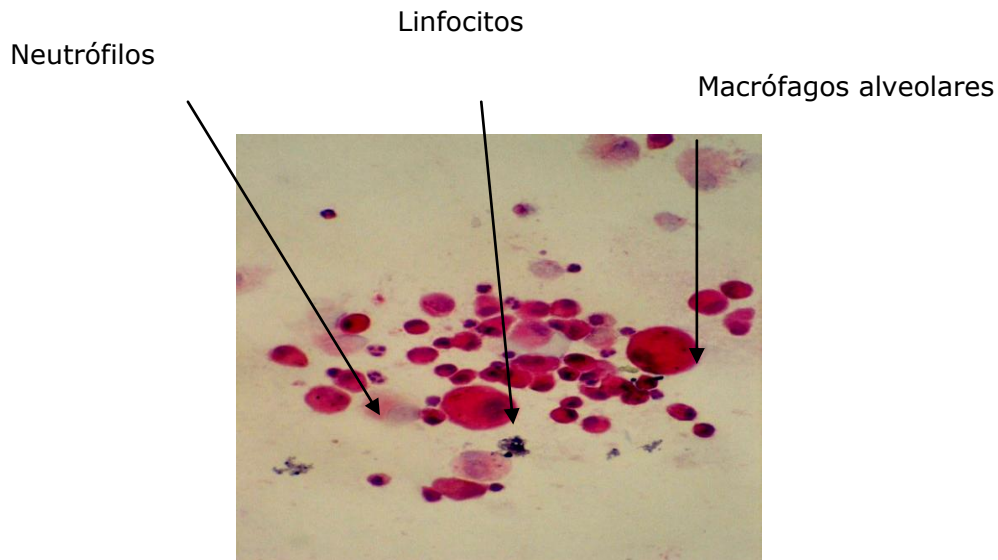
El resultado porcentual obtenido fue el siguiente:

Macrófagos alveolares	67 %	valores normales (80 – 95 %)
Linfocitos	4 %	valores normales (- 15 %)
Neutrófilos	28 %	valores normales (- 5 %)
Eosinófilos	1 %	valores normales (- 1 %)
	100,0 %	

- Informe citopatológico

Los resultados porcentuales adquiridos indicarían un proceso inflamatorio de alta intensidad con neutrófilos de 28 % y eosinófilos de 1 %.

Impresión diagnóstica: fibrosis pulmonar idiopática.



**Fig 2.** Estudio citológico

## COMENTARIOS

La FPI es una enfermedad intersticial caracterizada por disnea progresiva, crepitantes bilaterales y aparición de infiltrados intersticiales bibasales, con trastorno restrictivo e hipoxemia. Su historia natural es variable; no obstante, la mayoría de los casos presentan una lenta progresión con deterioro clínico y funcional, que finalmente ocasiona insuficiencia respiratoria crónica. Su patogenia sigue siendo desconocida; en ella están implicados tanto factores genéticos como ambientales. Es una afección muy compleja con una base poligénica.<sup>4-7</sup>

En este estudio el paciente tenía clínica sugestiva de tuberculosis pulmonar, las radiografías de tórax realizadas siempre mostraron las características propias de esta entidad.

La radiografía de tórax constituye, a menudo, la primera pista para la detección de la FPI (90 % de los pacientes).<sup>8</sup> La TAC realizada sugería además como segundo diagnóstico un cor pulmonar crónico, pero esta afección fue descartada por no presentar otros datos clínicos y electrocardiográficos que la acompañaran.<sup>3,9,10</sup>

Por otro lado, los esputos BAAR y cultivos resultaron siempre negativos, por lo cual se consideró que podía existir tuberculosis pulmonar con baciloscopias negativas; por tanto, no se descartó esta entidad.

Dadas las características de las imágenes, la TAC resultó atípica para una FPI y sugirió el diagnóstico de tuberculosis pulmonar; por ello se decidió realizar broncoscopia con lavado bronquioalveolar y biopsia transbronquial, para estudio citológico y conteo celular.

Teniendo en cuenta los hallazgos clínicos y anatomopatológicos se estableció el diagnóstico de fibrosis pulmonar idiopática y se decidió aplicar cuidados paliativos, tratamiento farmacológico con glucocorticoides e introducir un programa de rehabilitación respiratoria y oxigenoterapia domiciliaria durante la exacerbación de la disnea.

## REFERENCIAS BIBLIOGRÁFICAS

1. Noble PW, Albera C, Bradford WZ, Costabel U, Glassberg MK, Kardatzke D, et al. Pirfenidone in patients with idiopathic pulmonary fibrosis (CAPACITY): two randomised trials. *Lancet*. 2011; 377(9779):1760-9.
2. Raghu G, Collard HR, Egan JJ, Martinez FJ, Behr J, Brown KK, et al. An official ATS/ERS/JRS/ALAT statement: idiopathic pulmonary fibrosis: evidence-based guidelines for diagnosis and management. *Am J Respir Crit Care Med*. 2011; 183(6):788-824.
3. Raghu G, Anstrom KJ, Durham NC, King TE, Lasky JA, Martínez FJ. Prednisone, azathioprine and n-acetylcysteine for pulmonary fibrosis. *N Engl J Med*. 2012; 366:1968-77.
4. Richeldi L, Du Bois RM, Raghu G, Azuma A, Brown KK, Costabel U, et al. Efficacy and safety of nintedanib in idiopathic pulmonary fibrosis. *N Engl J Med*. 2014; 370:2071-82.
5. Papakosta D, Dimadi M, Stagaki E. Prevalence of pulmonary arterial hypertension in idiopathic pulmonary fibrosis: a multicenter study. 9 th Wasog Meeting & 11 th BAL Internacional Conference. Athens, Greece PP71; 2008: 114.
6. Olson AL, Huie TJ, Groshong SD, Cosgrove GP, Janssen WJ, Schwarz MI, et al. Acute exacerbations of fibrotic hypersensitivity pneumonitis: a case series. *Chest*. 2008; 134(4): 844-50.
7. Xaubet A, Molina Molina M, Sánchez M. Enfermedades pulmonares intersticiales difusas. *Arch Bronconeumol*. 2007; 43(Supl 2): 24-30.
8. Meltzer EB, Noble PW. Idiopathic pulmonary fibrosis. *Orphanet J Rare Dis*. 2008; 3:8.
9. García Sancho C, Buendía Roldán I, Fernández Plata MR, Navarro C, Pérez Padilla R, Vargas MH, et al. Familial pulmonary fibrosis is the strongest risk factor for idiopathic pulmonary fibrosis. *Respir Med*. 2011; 105(12): 1902-7.
10. Bradley B, Branley HM, Egan JJ, Graves MS, Hansell DM, Harrison K. Interstitial lung disease guideline: The British Thoracic Society in collaboration with the Thoracic Society of Australia and New Zealand and the Irish Thoracic Society. *Thorax*. 2008; 63 (Suppl 5): v1-58.

Recibido: 15 de septiembre de 2015.

Aprobado: 2 de noviembre de 2015.

*Leticia Remón Ramírez*. Instituto Superior de Ciencias Básicas y Preclínicas Victoria de Girón, calle 31 y 136, Reparto Cubanacán, Playa, La Habana, Cuba.

Correo electrónico: [leticiar2012@yahoo.es](mailto:leticiar2012@yahoo.es)