

## Correlación de la histología retiniana con la tomografía de coherencia óptica

## Correlation of the retinal histology with the optic coherence tomography

Lic. Margarita Hernández Cunill <sup>I</sup> y Dr. Eulogio Masó Semanat <sup>II</sup>

<sup>I</sup> Facultad de Medicina No. 1, Universidad de Ciencias Médicas, Santiago de Cuba, Cuba.

<sup>II</sup> Hospital General Docente "Dr. Juan Bruno Zayas Alfonso", Universidad de Ciencias Médicas, Santiago de Cuba, Cuba.

### RESUMEN

Se realizó un estudio descriptivo y transversal de 53 pacientes, atendidos en el Servicio de Oftalmología del Hospital General Docente "Dr. Juan Bruno Zayas Alfonso" de Santiago de Cuba, desde enero hasta diciembre del 2011, con vistas a describir la correlación entre la estructura hística retinal de los afectados y la imagen obtenida por el tomógrafo de coherencia óptica. La información obtenida se procesó mediante el programa estadístico SPSS versión 11.5. Predominaron los pacientes mayores de 70 años; la hipertensión arterial y la diabetes *mellitus* como antecedentes patológicos personales y no hubo diferencias significativas entre ambos sexos. Los patrones tomográficos más frecuentes encontrados fueron desprendimiento seroso neuroepitelial y edema macular quístico. La comparación y evaluación de las líneas de hiporreflectividad e hiperreflectividad del tomógrafo y las diferentes capas de la arquitectura hística retinal evidenciaron la posibilidad de correlacionar ambas y lograr una comprensión más integral de la afectación macular.

**Palabras clave:** tomografía de coherencia óptica, edema quístico macular, desprendimiento seroso neuroepitelial, atención secundaria de salud.

### ABSTRACT

A descriptive and cross-sectional study of 53 patients, assisted in the Ophthalmology Service of "Dr. Juan Bruno Zayas Alfonso" Teaching General Hospital in Santiago de Cuba, was carried out from January to December, 2011, aimed at describing the correlation between the retinal tissular structure of those affected and the image obtained by the optic coherence tomograph. The obtained information was processed by means of the SPSS statistical program version 11.5. The patients older than 70 years; hypertension and diabetes mellitus prevailed as personal pathological history and there were not significant differences between both sexes. The most frequent found tomographic patterns were serum neuroepitelial detachment and cystic macular edema. The comparison and evaluation of the hiporreflectivity and hiperreflectivity lines of the tomograph and the different layers of the retinal tissular architecture evidenced the possibility to correlate both of them and achieve a more comprehensive understanding of the macular damage.

**Key words:** optic coherence tomography, cystic macular edema, serum neuroepitelial detachment, secondary health care.

## INTRODUCCIÓN

La visión constituye uno de los órganos de los sentidos de gran importancia funcional, puesto que permite, junto a los otros, conocer el mundo exterior y participar de manera prominente en el proceso de aprendizaje.

El globo ocular es el encargado de captar el estímulo visual, pero no de la visión en su totalidad, pues para que se completen la percepción, el conocimiento y la interpretación de lo captado a través de los ojos se necesita que la luz incida en la retina, luego se convierta en un impulso eléctrico transmitido al encéfalo y estimule sucesivamente los diferentes centros y vías hasta su objetivo final, la cisura calcarina del lóbulo occipital.<sup>1</sup>

La estructura hística de la retina consta de 10 capas, que se enumeran sucesivamente de afuera hacia adentro como sigue: epitelio pigmentario, capa de las células fotorreceptoras, limitante externa, nuclear o granular externa, plexiforme externa, nuclear o granular interna, plexiforme interna, capa de células ganglionares, capa de fibras del nervio óptico y limitante interna.

De hecho, la tomografía de coherencia óptica del polo posterior posibilita correlacionar con bastante exactitud la correspondencia existente entre las imágenes tomográfica e histológica de la retina normal y patológica.<sup>2</sup>

La imagen que ofrecen los tomógrafos disponibles en este medio consta de líneas hiporrefringentes o hiperrefringentes, que se intercalan de acuerdo con la capa de la retina donde incide la luz de examen. Las capas nucleares y plexiformes quedan definidas como líneas de baja o media refringencia, respectivamente, que a menudo no siempre pueden reconocerse con distinción en la imagen tomográfica. La capa de las fibras del nervio óptico resulta más visible hacia el lado nasal de la fovea por la densidad del haz papilomacular. La fovea, con su característica depresión, es fácilmente reconocible en el perfil retinal. Los fotorreceptores forman una banda de muy pobre reflexión, que se engrosa considerablemente en la región foveolar.<sup>3</sup>

La realización del estudio antes mencionado permite efectuar 2 tipos de análisis:

1. Cualitativo, que incluye el análisis de la forma y la reflectividad.
2. Cuantitativo, que contiene datos sobre el volumen y grosor retinales, así como el mapeo de superficie.

Ahora bien, la tomografía de coherencia óptica aporta datos de gran importancia para el diagnóstico y evolución de afecciones retinales, a través de la realización de mediciones morfométricas con métodos cuantitativos computarizados. Es de especial interés para el estudio de alteraciones oculares, tales como membrana epirretiniana (MER), desprendimiento de retina, coroidopatía serosa central (CSC), edema macular cistoide (EMC) o difuso, desprendimiento seroso neuroepitelial, membrana neovascular (MNV) y otras.<sup>4</sup>

Como consecuencia del empleo de esta novedosa técnica, especialistas de diferentes ramas de la medicina sobre todo del perfil de retina, han realizado numerosos trabajos en Cuba y en el extranjero.<sup>5</sup>

El enfoque mantenido en el análisis de las diferentes afecciones retinales ha sido fundamentalmente clínico, pero ha faltado un análisis integral que incluya los aspectos morfológicos, tanto cualitativos como cuantitativos. Las ciencias morfológicas

constituyen una orientación metodológica esencial para preservar y mejorar la salud de los seres humanos, así como una importante arma en el campo de la medicina.

Todo lo antes expuesto motivó la realización del presente trabajo, teniendo en cuenta que la falta de cohesión al interpretar los cambios histológicos cualitativos y cuantitativos junto a los clínicos evidenciados en las lesiones de la retina, limita la comprensión morfofisiopatológica integradora de estas.

## **MÉTODOS**

Se realizó un estudio descriptivo y transversal en el Servicio de Oftalmología del Hospital General Docente "Dr. Juan Bruno Zayas Alfonso" de Santiago de Cuba, desde enero hasta diciembre del 2011, con el propósito de caracterizar a los pacientes con lesiones retinales (maculares y foveolares) según variables histopatológicas.

El universo estudiado estuvo constituido por los 53 pacientes con diferentes patrones de daño macular, determinados a través de los resultados de la tomografía de coherencia óptica.

Se analizaron las siguientes variables:

- Demográficas: edad y sexo
- Clínicas: antecedentes patológicos personales, síntomas y diagnóstico tomográfico
- Morfométricas: grosor foveolar y volumen retinal

La información obtenida se procesó mediante el programa estadístico SPSS versión 11.5. Para validar los resultados se aplicó el estadígrafo Ji al cuadrado de independencia, con un nivel de significación de  $p < 0,05$  en todas las pruebas.

Se confeccionó una base de datos y realizó análisis de frecuencia. Además, se utilizó el porcentaje como medida de resumen.

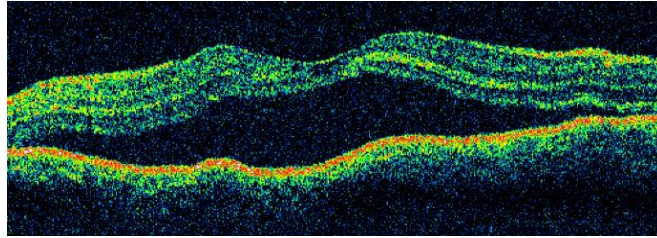
## **RESULTADOS**

Se halló un predominio de los pacientes mayores de 70 años (32,0 %), seguidos por los de 60-69 (28,3 %). En cuanto al sexo, la frecuencia fue muy similar, sin diferencia notable entre los grupos, aunque primó el masculino (56,6 %).

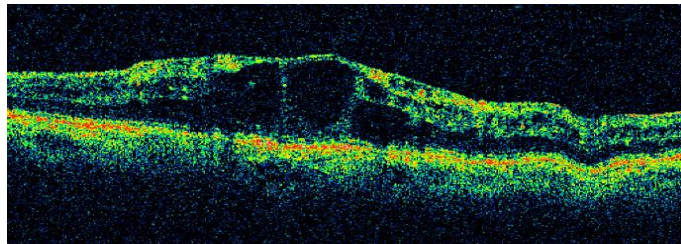
La hipertensión arterial y la diabetes *mellitus* fueron los antecedentes patológicos personales más comunes en los integrantes de la serie (39,6 y 35,8 %, respectivamente).

Entre los síntomas referidos por los pacientes primaron las metamorfopsias (84,9 %), seguidas de la disminución lenta y progresiva de la visión (67,2 %) y el escotoma central (49,0 %).

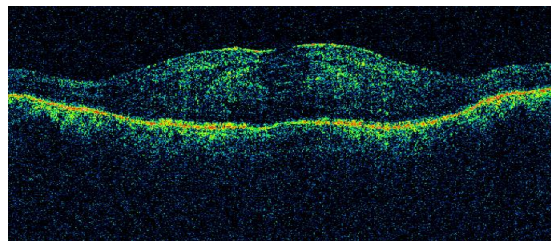
De los diversos patrones tomográficos obtenidos en la investigación, el más común fue el desprendimiento seroso neuroepitelial, con 32,1 % (figura 1), seguido por el edema macular quístico, para 30,2 % (figura 2) y con menores porcentajes los de las restantes enfermedades encontradas (figura 3), (figura 4) y (figura 5).



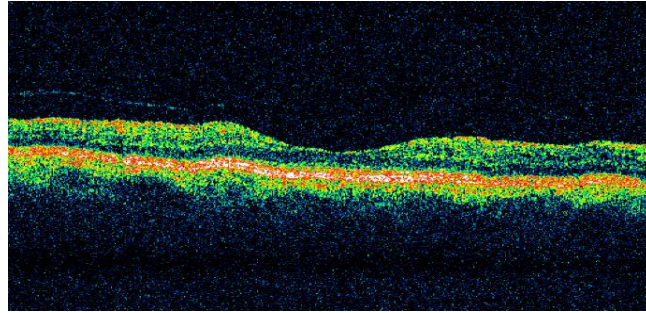
**Fig 1.** Desprendimiento seroso neuroepitelial. Hísticamente se observa engrosamiento de la retina y separación del neuroepitelio por la presencia de líquido, así como irregularidad del epitelio pigmentario. Tomográficamente se distingue el aumento de la banda de hiporreflectividad de la zona de los fotorreceptores.



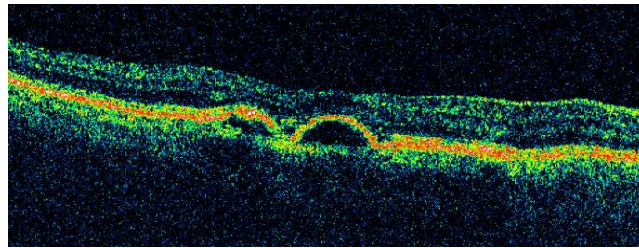
**Fig 2.** Edema macular quístico. Hísticamente existe pérdida de la depresión foveal, engrosamiento retiniano, quistes intrarretinales y líquido subretinal. Tomográficamente aumenta la hiporreflectividad en la zona de los fotorreceptores y aparecen espacios quísticos hiporreflectivos desde la capa de fibras del nervio óptico hasta la banda hiperreflectiva correspondiente al epitelio pigmentario.



**Fig 3.** Edema macular difuso. Hísticamente existe engrosamiento retinal por acumulo de líquido entre las capas retinales, sin formación de espacios quísticos. Tomográficamente se mantiene la hiperreflectividad del epitelio pigmentario retinal y la capa de fibras del nervio óptico, pero se pierde la definición de las capas restantes.



**Fig 4.** Atrofia neuroepitelial. Hística y tomográficamente se aprecia el afinamiento considerable de las capas internas de la retina.



**Fig 5.** Desprendimiento epitelial pigmentario. Hísticamente se observa deformidad arciforme del epitelio pigmentario retinal, combado hacia la retina interna y su separación del lecho coroideo. Tomográficamente, deformidad y aumento de la reflectividad de la línea correspondiente al epitelio pigmentario retinal.

En lo referente al grosor retinal se comprobó, que en los 17 pacientes que presentaban desprendimiento seroso neuroepitelial, dicho parámetro mostró un incremento variable hasta rebasar su valor normal en más de 5 veces, así como una media de 439,5 micrones del espesor foveolar determinado, con una desviación estándar de 174,7 y una oscilación de los valores entre 356,4 y 522,5, con 95 % de confianza; seguido por el edema macular quístico en 16 afectados, con una media de 477,6 y una fluctuación entre 410,8 y 544,4 con 95 % de confiabilidad.

Entre los parámetros estadísticos correspondientes a la determinación del volumen foveolar primaron el desprendimiento seroso neuroepitelial, con valores promedios de 0,38 mm<sup>3</sup> y una oscilación entre 0,33 y 0,43, con 95 % de confianza, seguido por el edema macular quístico en 16 pacientes, con una media de 0,34 mm<sup>3</sup> y una fluctuación de los valores entre 0,27 y 0,40, con 95 % de confiabilidad.

## **DISCUSIÓN**

En la bibliografía consultada sobre morbilidad en consultas de retina se halló una relación casi lineal entre el aumento del número de pacientes e incluso de la gravedad de las afecciones oculares a medida que las personas envejecían, lo cual está dado fundamentalmente por el incremento paulatino de las enfermedades crónicas a esas edades (hipertensión arterial, diabetes *mellitus*, aterosclerosis y otras), así como la afectación que generan en el árbol vascular, pero sobre todo en la microcirculación de

la retina y, por ende, de la mácula.<sup>6</sup> Algunos informes sobre la frecuencia con que ocurren las lesiones retinianas en los ancianos, corroboran esta aseveración.<sup>7</sup>

La influencia del aumento progresivo de las enfermedades crónicas como la diabetes *mellitus* y las afecciones cardiovasculares en las sociedades desarrolladas, agravadas por la adquisición de hábitos tóxicos, dificultan el tratamiento de los afectados y facilitan a su vez la aparición de complicaciones en los diferentes órganos y sistemas de la economía, tales como la visión.<sup>7</sup>

Asimismo, la causa principal de la retinopatía hipertensiva es la elevación mantenida de las cifras de la presión arterial por encima de sus valores normales; tanto es así, que en un estudio de 100 pacientes con daño en órganos diana<sup>8</sup> se encontró ese tipo de retinopatía en 43 (33,07 %).

Los datos de la Federación Internacional de Diabetes revelan que en el 2009 dicha enfermedad afectaba a 246 millones de personas en todo el orbe y se espera que la padezcan 380 millones en el 2025, o sea, 7,1 % de la población mundial.<sup>9</sup>

Cabe decir que la región macular de la retina es la zona comprendida entre las arcadas vasculares temporales, en cuyo centro está la fovea central; este último detalle anatómico remite al sitio donde, como ya se dijo, existe la mayor concentración de fotorreceptores de tipo conos, los que a su vez permiten la visión fotópica y la discriminación de los colores. La separación del neuroepitelio del lecho coroideo provoca la desnutrición de los fotorreceptores en relación directa con el tiempo que dure dicha desunión, pues las capas externas de la retina se nutren de la coriocapilar por difusión, a través del epitelio pigmentario. Por otra parte, la desorganización de la arquitectura retinal que origina la infiltración de líquido entre las capas de dicha membrana, como se observa en el edema quístico, también deteriora la función de los fotorreceptores maculares.<sup>10</sup>

En esta casuística, los síntomas más frecuentes correspondieron a las lesiones del polo posterior, como también se denomina a la región macular, lo cual pudo observarse mediante la OCT. Obviamente, las afecciones que abarcan la zona en cuestión, producirán graves trastornos visuales y en algunos casos ceguera.<sup>11</sup>

Por otra parte, el análisis de la morbilidad en las consultas de retina de diferentes servicios, tanto en Cuba como en otros países, ha evidenciado que entre las oftalmopatías más frecuentes figuran la degeneración macular relacionada con la edad y la retinopatía diabética, lo cual se explica sobre todo por el predominio de pacientes mayores de 50 años, quienes son los que acuden generalmente a esos encuentros programados con su médico.<sup>12</sup>

Contrariamente a lo anterior, en este contexto no sucede así, pues a pesar de que la degeneración macular relacionada con la edad es la afección ocular que mayor pérdida visual genera a partir de los 55 años, sus formas más frecuentes de presentación, o sea, las atróficas, representan alrededor de 90 % de los variados tipos y su cuadro clínico es tan patognomónico, que no se requiere la utilización del tomógrafo para diagnosticarlas; sin embargo, sí se impone usarlo en las manifestaciones húmedas (10 %) para poder confirmar su presencia y modalidad.<sup>13,14</sup>

El desprendimiento seroso neuroepitelial deviene patrón distintivo de la coroidopatía serosa central (CCS); cuadro clínico caracterizado por un desprendimiento neurosensorial limitado a la mácula, cuyos síntomas incluyen: disminución de la

agudeza visual o visión borrosa, escotoma positivo, metamorfopsias, micropsias y desaturación del color. Aunque fue descrito hace más de un siglo por Von Graefe, su génesis continúa siendo desconocida. Típicamente unilateral, afecta a varones jóvenes de 20 a 50 años, es autolimitado y conlleva un buen pronóstico visual.

No obstante, estudios recientes realizados por Santana en Cuba y Gregori *et al*<sup>15</sup> en España, a los cuales se le ha dado un amplio seguimiento, han demostrado que existe una relativa frecuencia de daño bilateral, un incremento considerable de la incidencia en mujeres, puede afectar a pacientes de mayor edad y en ocasiones se torna persistente o crónica hasta ocasionar una importante pérdida visual.

Respecto a las imágenes proporcionadas por la OCT, en todos los ojos que presentaban desprendimiento seroso neuroepitelial se apreció un área con desprendimiento retiniano neurosensorial, así como un evidente aumento de la banda de hiporreflectividad correspondiente a los fotorreceptores. La capa de las fibras del nervio óptico era más visible hacia el lado nasal de la fóvea por la densidad del haz papilomacular.

En esta serie, los edemas maculares quísticos fueron los segundos en frecuencia, aparecidos por lo general en los pacientes con diabetes *mellitus* e hipertensión arterial con oclusiones venosas retinales de diverso tipo, que confieren a la región macular un aspecto inconfundible.

Por su disposición anatómica en la región foveal, el edema macular tiende a formar espacios quísticos, los cuales aumentan el grosor y volumen de la fóvea. La retina interna presenta escasos capilares, sobre todo en el área de las capas de células ganglionares y bipolares; pero en la superficie de las células endoteliales existe una proteína que estimula la formación de neovasos, así como la permeabilidad vascular mediante la activación de su receptor: el factor de crecimiento vascular endotelial A (VEGF-A, por sus siglas en inglés), cuyos elevados niveles incrementan la permeabilidad de los vasos sanguíneos y debilitan las uniones entre las células endoteliales en las paredes de los capilares. A medida que esos nexos se pierden, los fluidos intravasculares se filtran en los tejidos circundantes de la retina y causan el edema en la mácula.<sup>16</sup>

La degeneración macular asociada a la edad (DMAE), como fue señalado, es la causa más importante de ceguera legal en personas mayores de 55 años del mundo occidental, donde aproximadamente una de cada 3 se verá afectada por esa afección ocular cuando llegue a los 75.

Al respecto, existen 2 tipos de DMAE: la atrófica o seca y la neovascular o exudativa o húmeda. La primera, suele afectar muy poco la visión si no se desarrolla una atrofia importante; la segunda, se caracteriza por una neovascularización coroidea (NVC), la cual conduce a una pérdida grave y rápidamente progresiva de la visión, pero afortunadamente solo se presenta en una minoría de pacientes,<sup>20</sup> como ocurrió en este estudio, donde se halló apenas en 5 (9,4 %).

El desprendimiento epitelial pigmentario es la separación entre el epitelio pigmentario retinal y la membrana de Bruch de la coroides por líquido, sangre o tejido fibroso; un elemento de frecuente observación en diversas variedades de degeneración macular húmeda, que evidencia además, la presencia de actividad inflamatoria explícita al momento del diagnóstico.<sup>17</sup>

Los valores en los patrones tomográficos del estudio fueron estadísticamente similares a los informados en las bibliografías consultadas. La importancia de la estimación de los grosores macular y foveolar ha quedado demostrada en los trabajos de autores como el mexicano Lima,<sup>18</sup> quien se refiere en algunos casos al posible pronóstico basado en la ocurrencia de ciertas complicaciones y recidivas de edemas maculares, con determinaciones por encima de 300 micrones. Se ha comprobado que la acentuada pérdida de la visión puede producirse cuando el espesor macular es menor de 300  $\mu\text{m}$ ; igualmente se ha considerado, que el grosor foveolar constituye el parámetro más útil de la OCT para confirmar la formación de quistes semejantes a pétalos de flor, que aparecen en la zona de la mácula como consecuencia de procesos inflamatorios oculares y disminuyen la agudeza visual.

También Lima,<sup>18</sup> pero esta vez con su grupo de trabajo, comunican grosores promedios de 279  $\mu\text{m}$  e incluso de  $293,23 \pm 27,87$ , sobre todo en los edemas maculares, lo cual difiere de lo hallado en esta serie.

Ling *et al*<sup>19</sup> refieren que los cambios del grosor se correlacionan con el volumen según el diagnóstico tomográfico, como ocurrió en este estudio.

En tal sentido, la determinación de los volúmenes macular y foveolar ha devenido un buen instrumento para estimar, e incluso predecir, las alteraciones maculares en diferentes oftalmopatías, tales como retinopatía y nefropatía diabéticas, entre otras.<sup>20</sup>

Resulta importante señalar que en esta casuística prevalecieron el desprendimiento seroso neuroepitelial y el edema macular quístico como diagnósticos tomográficos; ambos con un grosor y volumen foveolar excesivamente aumentados.

Finalmente, cabe destacar que este importante medio de diagnóstico a disposición de toda la población del país: el tomógrafo de coherencia óptica, continúa siendo muy valioso para establecer un diagnóstico certero, una adecuada conducta terapéutica y un pronóstico favorable en función del bienestar de los pacientes y la sociedad; por consiguiente, en la presente investigación se asume la posición científica de que las lesiones de retina pueden ser diagnosticadas con precisión mediante ese moderno equipo.

La comparación y evaluación de las líneas de hiporreflectividad e hiperreflectividad del tomógrafo de coherencia óptica y las diferentes capas de la arquitectura histológica retinal en los pacientes estudiados, evidenciaron la posibilidad de correlacionar ambas y lograr una comprensión más integral de la afectación de la retina macular, que redundará en un mejor diagnóstico y tratamiento de quienes padecen estas enfermedades en esa región ocular.

## REFERENCIAS BIBLIOGRÁFICAS

1. Alañon Fernández FJ, Cárdenas Lara M, Alañon Fernández MÁ, Martos Aguilera A. Anatomía y fisiología del aparato ocular. 2011 [citado 1 Sep 2012].
2. Jǎlu SD. Optical coherence tomography in the diagnosis and monitoring of retinal diseases. ISRN Biomedical Imaging. 2013; 18(3):130-6.





