

## Vólvulo de vesícula biliar en una anciana

### Gallbladder volvulus in an elderly

**Dr. Enrique Legra Zayas,<sup>I</sup> Dr. Juan Bory Rodríguez<sup>I</sup> y Dra. Yamilda Montero Lora<sup>II</sup>**

<sup>I</sup> Hospital General Docente "Dr. Juan Bruno Zayas Alfonso", Universidad de Ciencias Médicas, Santiago de Cuba, Cuba.

<sup>II</sup> Hospital Provincial Docente Clínicoquirúrgico "Saturnino Lora Torres", Universidad de Ciencias Médicas, Santiago de Cuba, Cuba.

## RESUMEN

Se presenta el caso clínico de una anciana de 94 años de edad con antecedentes de litiasis vesicular, quien acudió al Hospital General Docente "Dr. Juan Bruno Zayas Alfonso" por presentar dolor abdominal de pocas horas de evolución acompañado de algunos vómitos biliosos y sensación de escalofríos ocasionales. Al examen abdominal se palpa una tumoración redondeada de alrededor de 6 cms, que se encuentra casi a nivel del flanco derecho. Fue intervenida de urgencia y se encontró la vesícula biliar gangrenosa por un vólvulo total del órgano. Se realizó colecistectomía convencional y la paciente tuvo una evolución favorable.

**Palabras clave:** anciana, vólvulo, vesícula biliar, colecistectomía.

## ABSTRACT

The case report of a 94 years elderly with history of gallbladder lithiasis is presented. She went to "Dr. Juan Bruno Zayas Alfonso" Teaching General Hospital due to an abdominal pain with a course of few hours along with some billiary vomits and sensation of occasional shivering. A round tumour of about 6 cms was found in the abdominal test, almost at the level of the right side. She was operated as an emergency and gallbladder was found gangrenous due to a total volvulus of the organ. A conventional cholecystectomy was carried out and the patient had a favorable clinical course.

**Key words:** elderly, volvulus, gallbladder, cholecystectomy.

## INTRODUCCIÓN

El vólvulo vesicular es una entidad clínica rara y poco frecuente, de difícil diagnóstico preoperatorio, puesto que las manifestaciones clínicas son atribuidas a otras enfermedades; lleva muchas veces a evolución crónica con tratamientos sintomáticos. Los pocos casos publicados evidencian que cuando ocurre en la niñez es más frecuente en el sexo masculino, no así en la etapa adulta que predomina en la mujer de edad

avanzada. La indicación quirúrgica suele ser realizada por la evidencia de signos de irritación peritoneal o aparición de una masa en el flanco derecho. Es una afección que se descubre habitualmente durante el acto operatorio realizado por otro diagnóstico (colecistitis, apendicitis). Desde su primera descripción por Wendel en 1898, se han publicado más de 500 casos documentados en la bibliografía.<sup>1-3</sup>

Se origina por la torsión del conducto cístico sobre su eje, que provoca a su vez torsión del pedículo vascular (vena y arteria por ese orden) lo cual imposibilita la salida de la bilis al conducto colédoco; inflamación del órgano e isquemia que se incrementa en pocas horas hasta llegar a la necrosis y perforación de la vesícula si no se actúa oportunamente. Se presenta como un cuadro de dolor abdominal agudo, diagnóstico que requiere de un tratamiento quirúrgico de emergencia. Estos pacientes generalmente tienen un buen pronóstico, cuando se diagnostican a tiempo.<sup>4</sup>

## **CASO CLÍNICO**

Se describe el caso clínico de una paciente de 94 años de edad y color de la piel negro, con antecedentes de hipertensión arterial, cardiopatía isquémica y litiasis vesicular de alrededor 40 años de evolución, quien asiste al cuerpo de guardia del hospital antes citado por presentar dolor abdominal en hipocondrio derecho tipo cólico con 3 días de evolución, que comienza después de la ingestión de una comida abundante. Este dolor aumentó progresivamente en intensidad y luego se localizó en el hipogastrio y flanco derecho irradiado a región lumbar derecha, unido a náuseas, escalofríos, vómitos y cefalea. La afectada refiere como antecedentes, trastornos digestivos dados por dispepsia y trastornos en el hábito de evacuación; niega alergia a medicamentos.

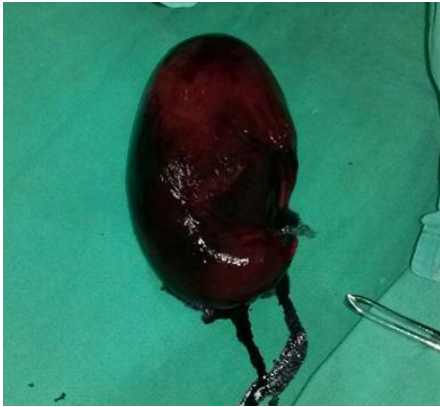
Al examen físico se encuentra el abdomen globuloso a predominio de hipogastrio, ruidos hidroaéreos presentes y normales. Se palpa masa tumoral de gran tamaño que ocupa el hipocondrio y flanco derecho, de consistencia dura, poco movable y dolorosa con discreta defensa muscular involuntaria. Tensión arterial de 130/80 mmHg con frecuencia cardíaca de 96 latidos/min; no presentó alteraciones en los exámenes restantes.

En las pruebas complementarias se encontró una leucocitosis ( $16,9 \times 10^9$ ) con neutrofilia (90 %), glucemia 5,6 mg/dL, creatinina 86 mg/dL; el resto de los exámenes presentaron valores normales. Se realizó ultrasonido abdominal que evidenció vesícula biliar distendida de paredes engrosadas (7 mm) con doble contorno, múltiples litiasis en su interior, presencia de líquido peri vesicular, de asa fija próxima a la vesícula y ambos riñones ptósicos.

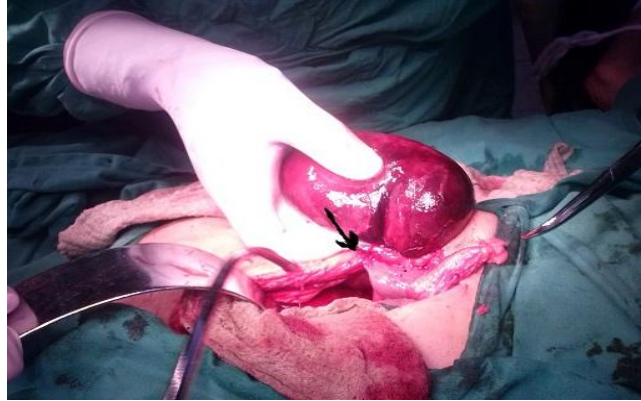La paciente ingresó con diagnóstico de colecistitis aguda, se le indicó antibioticoterapia con cefalosporina de tercera generación (claforán), fluidoterapia para corregir los trastornos hidroelectrolíticos, analgésicos por vía parenteral y suspensión de la vía oral. Después de 24 h de tratamiento no hubo mejoría del cuadro clínico, se mantuvo el dolor abdominal y aumento de la leucocitosis, por lo que se decide intervenir quirúrgicamente de urgencia.

Se realizó laparotomía de urgencia por una incisión de Kocher derecha y se halló una vesícula biliar muy edematosa, aumentada de tamaño, de color violáceo en su totalidad, típicamente necrótica por isquemia, aunque no perforada (figura 1); lo más llamativo fue que se encontraba volvulada sobre su mesenterio en un ángulo de 360° (figura 2). Se realizó colecistectomía sin dificultad y se comprobó la presencia de abundante cantidad de cálculos en el interior del órgano (figura 3). La paciente

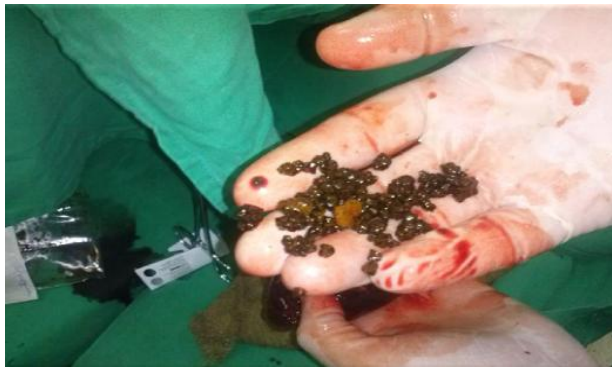evolució favorablemente y se le dio el alta médica al tercer día de operada. Posteriormente asistió a 2 consultas en el hospital y se le dio el alta al mes de operada con seguimiento por su área de salud.



**Fig 1.** Espécimen



**Fig 2.** Vesícula biliar volvulada (la flecha indica el sitio de la torsión)



**Fig 3.** Contenido de la vesícula (múltiples cálculos)

## COMENTARIOS

Se desconoce la patogenia del vólvulo, pero se reconoce como un signo constante la presencia de un mesenterio móvil (vesícula flotante). Existen 2 requerimientos necesarios para que se produzca torsión de la vesícula: el primero estriba en una configuración anatómica predisponente que consiste en la movilidad rotacional, por ejemplo, ausencia del ligamento triangular hepático; el segundo, implica un evento desencadenante o gatillo que produzca la torsión del conducto cístico sobre su eje (movimientos violentos e intensa peristalsis de órganos vecinos).<sup>4</sup>

En 1963, Ramírez *et al*<sup>5</sup> describen 2 tipos de torsión, una completa, donde la rotación es mayor que 180°, de inicio agudo e incluye la oclusión del flujo biliar y vascular; otra incompleta, con rotación menor que 180°, de inicio gradual y solo ocluye el flujo biliar. La peristalsis intensa del estómago o el duodeno están implicados en la rotación a la derecha de la vesícula; cuando intervienen los movimientos peristálticos del colon transverso, la rotación es hacia la izquierda.

De hecho, el vólculo de vesícula biliar, aunque de difícil diagnóstico, debiera sospecharse ante una paciente femenina añosa con cuadro abdominal agudo, en este caso con antecedentes de litiasis vesicular sintomática y examen del abdomen que mostró la presencia de tumor abdominal de aparición aguda (invariante de abdomen agudo) en la zona donde se palpa el fondo vesicular cuando el órgano se inflama.<sup>5,6</sup>

### REFERENCIAS BIBLIOGRÁFICAS

1. Alfonso Valdés JM, Domínguez Rodríguez DL, Correa Martínez L, Piñero Prieto R. Vólculo de la vesícula biliar a propósito del panorama demográfico contemporáneo. Rev Ciencias Médicas. 2016 [citado 20 Mar 2016]; 20(3).
2. Wendel AV. A Case of floating gall-bladder and kidney complicated by Cholelithiasis, with perforation of the gall-bladder. Ann Surg. 1898; 27(2):199-202.
3. Pamidi N, Rao Sirasanagandla S, Nayak B S, Jetty R. Variant position of the gallbladder associated with abnormal peritoneal fold around it. Rev Arg de Anat Clin. 2012 [citado 20 Mar 2016]; 4(2).
4. Lantigua Godoy A, Alonso Domínguez N, Alfonso Moya O. Vólculo de la vesícula biliar. Rev Cub Med Mil. 2014 [citado 21 Mar 2016]; 43(4).
5. Ramírez León C, Cruz Rodríguez J, Toledo Romani H, Ramos Rodríguez J, Zurbano Fernández J, O´farril Hernández M. Torsión vesicular a propósito de un caso. Rev Cubana Cir. 2016 [citado 21 Mar 2016]; 55(1).
6. Kreplak M, Zamboni M, Quenard L. Vólculo de vesícula con colecistitis. Reporte de un caso. Rev Argent Radiol. 2009 [citado 21 Mar 2016]; 73(4).

Recibido: 29 de octubre de 2016.

Aprobado: 4 de diciembre de 2016.

*Enrique Legra Zayas*. Hospital General Docente "Dr. Juan Bruno Zayas Alfonso",  
avenida Cebreco, km 1½, reparto Pastorita, Santiago de Cuba, Cuba.  
Correo electrónico: [elegra@hospclin.scu.sld.cu](mailto:elegra@hospclin.scu.sld.cu)