

## Coinfección por lepra y tuberculosis ganglionar en un adulto

### Leprosy and ganglionic tuberculosis coinfection in an adult

Dra. María Elena Tablada Robinet<sup>1\*</sup>

Dra. Haidee Marrero Rodríguez<sup>1</sup>

Dra. Natacha López Pupo<sup>1</sup>

<sup>1</sup>Hospital General Docente “Dr. Juan Bruno Zayas Alfonso”, Universidad de Ciencias Médicas, Santiago de Cuba, Cuba.

\*Autor para correspondencia. Correo electrónico: [mariae6011@gmail.com](mailto:mariae6011@gmail.com)

#### RESUMEN

Se describe el caso clínico de un paciente de 34 años de edad, quien acudió a consulta de Dermatología por presentar máculas eritematosas pruriginosas generalizadas. A los 3 meses con tratamiento específico comenzó a presentar febrículas vespertinas y adenopatías cervicales dolorosas, por lo que se indicó una baciloscopia en ambos codos y pabellones auriculares, pero no se halló el *Mycobacterium leprae*; además se realizó biopsia por aspiración con aguja fina de un ganglio cervical, cuyo resultado reveló una tuberculosis ganglionar. Finalmente se diagnosticó una coinfección por lepra y tuberculosis ganglionar, dos enfermedades producidas por el *Mycobacterium*, cuya coexistencia es rara.

**Palabras clave:** lepra; tuberculosis ganglionar; tuberculosis extrapulmonar; *Mycobacterium*, cadenas ganglionares.

#### ABSTRACT

The case report of a 34 year-old patient is described who came to the Dermatology Service due to disseminated pruritic erythematous stains. After 3 months with specific

treatment he began to present evening low fevers and painful cervical adenopathies, reason why a bacilloscopy was indicated in both elbows and ear pavilions, but the *Mycobacterium leprae* was not found; besides aspiration biopsy with fine needle of a cervical ganglion was also carried out, which result revealed a ganglionic tuberculosis. Finally a leprosy and tuberculosis ganglionic coinfection was diagnosed, two diseases emerging due to the *Mycobacterium*, which coexistence is strange.

**Key words:** leprosy; Hansen disease; ganglionic tuberculosis; extrapulmonary tuberculosis; lymph node chains.

Recibido: 26/09/2017

Aprobado: 16/06/2018

## Introducción

La lepra es una enfermedad granulomatosa de evolución crónica, infecciosa y poco contagiosa, producida por el *Mycobacterium leprae*. Se caracteriza por la presencia de lesiones cutáneas y en los nervios periféricos, aunque puede afectar otras estructuras, como las mucosas de las vías respiratorias superiores, los ojos, los músculos, los testículos, el hígado, entre otros.<sup>(1)</sup>

Desde la antigüedad ha sido conocida y se le considerado como una entidad mutilante, incurable y estigmatizante. En el siglo II a.n.e., en Egipto se dio el primer hallazgo de alteración ósea debido a la lepra. Entre los sinónimos con que se identifica figuran Kusthtka, en la India; lai fon, en China; mal de Hansen, en honor al descubridor del bacilo, y mal de San lázaro, cuyo origen parece derivarse del antiguo Hospital de San Lázaro.<sup>(2,3)</sup>

En 1961, en Cuba se diagnosticaron 4 500 personas con la enfermedad de Hansen, lo que determinó que el Ministerio de Salud Pública incluyera un Programa Nacional de Control de la Lepra, que comenzó en 1962 y se ha ido modificando de acuerdo con los avances

en el conocimiento científico sobre la afección y en el Sistema Nacional de Salud del país.<sup>(4)</sup>

En otro orden de ideas, una de las tuberculosis extrapulmonares más frecuentes es la ganglionar. Los bacilos que provienen de la primoinfección tuberculosa son diseminados por vías hematológica y linfática a diferentes órganos.<sup>(5)</sup> Si el individuo no está inmunocompetente y existen las condiciones para su reproducción en los ganglios linfáticos se desarrolla este tipo de tuberculosis. La tuberculosis ganglionar afecta tanto a los ganglios linfáticos superficiales como a los profundos, donde las cadenas cervicales y mediastínicas, respectivamente, son las más dañadas; pero también pueden afectarse los demás grupos ganglionares. Las adenitis superficiales son más frecuentes en el cuello, con 90 % del total, seguidas de las inguinales y las axilares; en tanto, las adenitis profundas pueden afectar cualquier cadena torácica, abdominal, o ambas. Los ganglios intratorácicos son los más afectados, los bronquios pueden presentar compresión por el crecimiento de un ganglio peribronquial, lo que provoca obstrucción parcial o total. Los síntomas generales suelen manifestarse y son los propios de una afección tuberculosa: astenia, anorexia, afectación del estado general; no es rara la febrícula o la fiebre elevada, aunque puede no existir.

Entre los estudios complementarios para su diagnóstico es imprescindible una biopsia del tejido dañado; también puede realizarse la prueba de la tuberculina, que generalmente da positivo si existe la infección, aunque puede dar negativo en el caso de malnutrición o inmunodepresión.<sup>(4,5)</sup>

Cabe señalar que el pronóstico es bueno en lo que se refiere a la sobrevida; sin embargo, si se producen fístulas que drenan, pueden dar lugar a importantes secuelas cicatrizales deformantes. El tratamiento es el tradicional. En épocas precedentes se realizaban intervenciones quirúrgicas para extirpar los ganglios linfáticos tuberculosos; hoy con la quimioterapia se obtienen mejores resultados.<sup>(6,7)</sup>

Dado que resulta infrecuente la concomitancia de dichas entidades causadas por micobacterias, se decidió dar a conocer este caso clínico a la comunidad médica internacional.

## **Caso clínico**

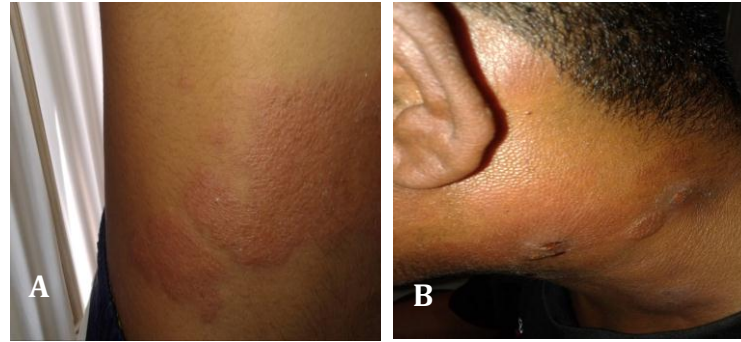
Se describe el caso de un paciente de 34 años de edad, de color de la piel negro, quien acudió a consulta de Dermatología del Hospital Nacional "Guido Valadares", en Dili, Timor Oriental, porque desde hacía 15 días aproximadamente había comenzado a presentar manchas rojas por todo el cuerpo, junto con intensa "picazón". Refirió que no presentaba antecedentes patológicos personales y familiares.

Se decidió examinarlo físicamente e indicar las pruebas diagnósticas pertinentes.

## **Examen físico**

Fue realizado un minucioso examen dermatoneurológico, cuyos datos relevantes se describen a continuación:

- Piel: De forma generalizada, en la cara, el tronco, los miembros y pabellones auriculares, mostraba lesiones maculoeritematosas infiltradas en número y tamaño variables, que oscilaban de 1 a 3 cm de diámetro, de bordes bien definidos y elevados, con el centro más claro; en algunas de ellas existían escamas secas y finas en la superficie, pero mantenían la sensibilidad. Presencia de xerosis en los miembros superiores e inferiores (fig. 1 A-B).
- Tejido celular subcutáneo: Infiltrado por edema en las manos y los pies.
- Sistema nervioso periférico: Nervios supraorbitarios palpables, nervios retroauriculares visibles, palpables y engrosados; nervios cubitales, palpables pero no sensibles.



**Fig. 1.** Lesiones dermatológicas: A) Máculas eritromato infiltradas. Adenopatías cervicales con fístulas; B) Xerosis de miembros inferiores

### **Exámenes complementarios**

Se realizaron pruebas complementarias por el presunto diagnóstico de lepra dimorfa:

- Hemoglobina: 10,6 g/L
- Leucocitos: 8,3 10 g/s, 319 10/L
- Glucemia: 4,8 mmol/L
- Proteína total: 70 g/L
- Gamma glutamil transpeptidasa: 40 U/L
- Transaminasa glutámico-pirúvica: 11 U/L
- Bilirrubina total: 8 umol/L
- Prueba serológica para diagnóstico de sífilis: negativo
- Prueba del virus de la inmunodeficiencia humana: negativo
- Baciloscopia en pabellones auriculares y codos: positivo (presencia de bacilos)

Con estos elementos clínicos y baciloscópicos se determinó la existencia de lepra BL; por lo que se inició el tratamiento con multidrogas (rifampicina, clofazimina y dapsona) por un año.

## **Evolución clínica**

A los 3 meses y medio de haber comenzado el tratamiento, el paciente acudió nuevamente a la consulta por presentar febrículas vespertinas y adenopatías cervicales dolorosas. Al examinarlo físicamente se observaron los siguientes aspectos clínicos:

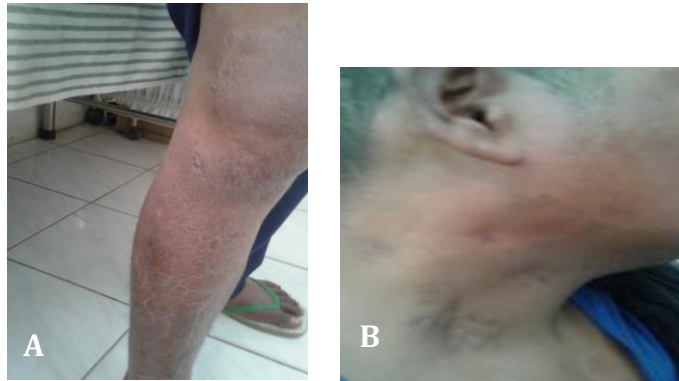- Cuello: En cara lateral derecha del cuello se palparon varias tumoraciones, de consistencia dura y superficie lisa, muy dolorosas, que se correspondían con adenopatías.
- Piel: Máculas eritematosas, de eritema moderado, diseminadas en la cara, el tronco y los miembros, con bordes bien definidos, de tamaños variados, superficies lisas y sensibilidad conservada.

Se indicaron nuevos exámenes complementarios:

- Rayos X de tórax: No presencia de alteraciones pleuropulmonares, ni cardiomegalia.
- Ecografía de cuello: En la cara anterior se observó glándula normal con bordes nítidos; la cara posterior estaba algo ensanchada, y en la cara lateral, se obtuvieron imágenes múltiples, la mayor de ellas medía 1,75 x 0,6 cm, que correspondían a posibles abscesos múltiples.
- Biopsia por aspiración con aguja fina de las adenopatías cervicales: Resultados compatibles con una tuberculosis ganglionar. La coloración de Ziehl-Neelsen dio positivo.

Con estos resultados se corroboró el diagnóstico de enfermedad de Hansen dimorfa, concomitante con una tuberculosis ganglionar.

Se indicaron los esquemas terapéuticos por etapas, establecidos para tales casos, con lo cual el paciente ha evolucionado satisfactoriamente hasta la última fecha de su consulta (fig. 2 A-B).



**Fig. 2 A-B.** Mejoría del paciente luego de aplicado el tratamiento

## Comentarios

Lo más interesante de este caso clínico es que son dos enfermedades granulomatosas producidas por micobacterias, que pueden ser erradicadas con tratamientos similares.

Esta coinfección se considera como una condición especial al indicar el tratamiento correspondiente en ambas entidades. Normalmente se indica rifampicina en pacientes con lepra, en dosis de 600 mg el primer día de cada mes, pero si además se diagnostica la tuberculosis se utiliza el esquema terapéutico para ello, asociado al resto del tratamiento antileproso.<sup>(8,9)</sup>

A este paciente le correspondió la categoría 1, por ser la primera vez, durante 6 meses: 2 meses de fase intensiva y 4 meses de fase de continuación. En la primera etapa se utilizaron 4 drogas combinadas: isoniacida, rifampicina, pirazinamida y etambutol, que según el peso del paciente (53 kg) correspondió a 3 tabletas diarias; en la segunda fase solo se administró la combinación de rifampicina e isoniacida, hasta terminar los 6 meses de terapéutica.

## Referencias bibliográficas

1. Benedek TG. The history of gold therapy for Lepra. *J Hist Med Allied Sci.* 2014; 59: 50-89.
2. Organización Panamericana de la Salud. Tuberculosis y Lepra en las Américas. Mortalidad y morbilidad. Ciudad de Guatemala: OPS; 2013. p. 27-29.
3. Perner W. *Epidemiology of tuberculoses.* Atlanta: Centre for Disease Control and Prevention; 2002.
4. Gonzales Ochoa E, Armas Pérez L. Tuberculosis y lepra. Procedimientos para la vigilancia y control. La Habana: ECIMED; 2014.
5. Giménez Arnau MJ. Líneas actuales de la intervención terapéutica en Tuberculosis. Novartis institute for Tropicals disease (NITD, Singapur). *Rev Enfermedades.* 2015; 7(4); 175-81.
6. Ministerio de Salud de la República de Haití. Manual de normas del programa nacional de lucha contra la Tuberculosis. Puerto Príncipe: MSPP; 2013.
7. Gutierrez MC, Brisse S, Brosch R, Fabre M, Omais B, Marmiesse M, et al. Ancient origin and gene mosaicism of the progenitor of Mycobacterium tuberculosis y Leprae. *PLoS Pathog.* 2005 [citado 22/02/2017]; 1(1): 5. Disponible en: <http://journals.plos.org/plospathogens/article?id=10.1371/journal.ppat.0010005>
8. González E, Armas L, Llanes M J, Borroto S, Sánchez L. Prioridades territoriales para la tuberculosis y la Lepra en Cuba: alternativas de estratificación con indicador único. *Rev Esp Salud Pública.* 2002 [citado 22/02/2017]; 76(2): 149-51. Disponible en: [http://scielo.isciii.es/scielo.php?script=sci\\_arttext&pid=S1135-57272002000200008](http://scielo.isciii.es/scielo.php?script=sci_arttext&pid=S1135-57272002000200008)
9. Asuquo Out A. Is the directly observed therapy short course (DOTS) an effective strategy for tuberculosis control in a developing country? *Asian Pac J Trop Dis.* 2013; 3(3): 227-31.