

PRESENTACION DE CASO

Litopedion. Presentación de un caso

Lithopedion. A Case Report

Dr. Ángel Rafael Rodríguez Cabrera, ⁽¹⁾ Dra. Yanela Infante Hernández, ⁽²⁾ Lic. Carlos Manuel Hernández Dávila. ⁽³⁾

¹Especialista de I Grado en Ginecología y Obstetricia. Diplomado en Perinatología. Profesor Instructor. Hospital General Universitario Dr. Gustavo Aldereguía Lima. Cienfuegos. ²Especialista de I Grado en Medicina General Integral. Misión Médica Cubana. Hospital Muelle de los Bueyes. Nicaragua. ³Licenciado en Enfermería. Diplomado en Anestesia y Reanimación Cardiopulmonar. Hospital General Universitario Dr. Gustavo Aldereguía Lima. Cienfuegos.

¹Second Professional Degree in Gynecology and Obstetrics. Post-Graduate Course in Perinatology. Instructor. General University Hospital Dr. Gustavo Aldereguía Lima. Cienfuegos. ²Second Professional Degree in General Medicine. Cuban Cooperation. Hospital Muelle de los Bueyes. Nicaragua. ³Nursing Graduate. Post-Graduate Course in Anesthesiology and Cardiopulmonary Reanimation. Dr. Gustavo Aldereguía Lima. General University Hospital Cienfuegos.

RESUMEN

El litopedion (del griego *litho* = piedra; *pedion* = niño), o literalmente "bebé de piedra", ocurre usualmente cuando un óvulo fertilizado se adhiere a cualquier lugar fuera del útero, el feto puede comenzar a crecer, pero no puede sobrevivir y muere. Estos casos parecen implicar una detención del desarrollo del feto, por lo general pasan asintomáticos y se escapan al diagnóstico médico, entonces el feto y/o sus membranas entran en un proceso de petrificación. Ocurre en 0,0045 % de todas las gestaciones. Se presenta el caso de una paciente de 32 años, atendida en el Centro de Salud Oswaldo Padilla, de Waspam, Nicaragua, a la que se le diagnosticó litopedion retenido en el abdomen por aproximadamente 35 semanas.

Palabras clave: embarazo abdominal; muerte fetal; informes de casos; Nicaragua

Límites: humanos; femenino

ABSTRACT

The lithopedion (from the Greek word *litho* = stone; *pedion* = child), or literally "stone baby", usually occurs when a fertilized egg attaches to any place outside the womb. The fetus may begin to grow, but it can not survive and dies. Lithopedion cases appear to involve an arrest of fetal development, usually asymptomatic, that escapes medical diagnosis, then the fetus and / or the membranes come into a process of petrification. It occurs in 0.0045% of all pregnancies. The case of a patient aged 32, treated at the Oswaldo Padilla Health Center in Waspam, Nicaragua, which was diagnosed with a lithopedion retained in the abdomen for about 35 weeks is presented.

Key words: pregnancy, abdominal; fetal death; case reports; Nicaragua

Limits: humans; female

Recibido: 2 de mayo de 2012

Aprobado: 1 de junio de 2012

Correspondencia:

Dr. Ángel Rafael Rodríguez Cabrera.

Calle Línea entre 21 y 23. SN.

Cienfuegos. CP: 55 100.

Dirección electrónica: angel.rodriguez@gal.sld.cu

INTRODUCCIÓN

El litopedion es una rara evolución de un embarazo ectópico abdominal retenido, principalmente si el feto es lo suficientemente grande como para evitar su expulsión o absorción, entonces comienza a petrificarse, de ahí su nombre, del griego *litho* = piedra; *pedion* = niño. Esta calcificación se produce por vía subcutánea y normalmente se envuelve en adherencias (tejido cicatrizal). El sistema inmunológico de la madre eventualmente reconoce al feto como un objeto extraño y, para protegerla de una posible infección, reacciona revistiendo al feto con una sustancia "calciferosa" mientras los tejidos mueren y se deshidratan.

Albucasis (936-1013 dC) mencionó por primera vez un litopedion, pero la primera descripción detallada se debe a Spach en 1557.^(1,2)

Se ha descrito que de cada 1 000 embarazos ectópicos, el 9,2 % son abdominales, lo que corresponde a 1 de cada 10 000 nacimientos. La formación de un litopedion ocurre en 1,5 a 2 % de los embarazos extrauterinos y en el 0,0045 % de las gestaciones en general. En la literatura mundial se han descrito más de 300 casos.⁽³⁻⁵⁾

Para que se desarrolle un litopedion se necesitan ciertas condiciones:

1. Embarazo extrauterino.
2. Muerte fetal después de 3,5 meses de embarazo.
3. El huevo debe ser estéril.
4. No haber diagnóstico precoz.
5. Permanecer en condiciones asépticas.
6. Deben existir las condiciones locales para la precipitación de calcio (depósito).

Todas esas condiciones estuvieron presentes en la paciente atendida en el Centro de Salud Oswaldo Padilla, Waspan, Nicaragua, donde se diagnosticó y recibió

tratamiento quirúrgico.

PRESENTACIÓN DEL CASO

Paciente femenina, de 32 años de edad, perteneciente a la etnia Miskita, procedente de Santa Clara, sector llano, en Waspam, Nicaragua; de ocupación ama de casa.

La paciente fue referida de su comunidad el día 17 de enero de 2011, con embarazo de 35,2 semanas por fecha de última menstruación (FUM) del 15- -05-- 2010. Remitida por presentar signo de menos y además no sentía los movimientos fetales.

Refirió como antecedentes obstétricos: dos gestaciones, igual número de partos y sin abortos. Informó no hacer uso de métodos de planificación familiar, ciclos menstruales regulares. Negó antecedentes patológicos asociados.

Antecedentes prenatales: captación precoz con 10 semanas de embarazo (25-- 07--10), dos controles, aumento escaso de peso, solo 2 kg, normotensa. Altura uterina no acorde con edad gestacional.

Al examen físico se comprobaron signos vitales normales y estables, sin fiebre. Se corroboró el signo de menos y no se auscultaron latidos cardíacos fetales.

Al examen ginecológico se constató útero aumentado de tamaño, no acorde a la amenorrea; al tacto se encontró un tumor anexial izquierdo que ocupaba el fondo del saco, duro, inmóvil, de aproximadamente 19 cm. Se decidió la realización de ultrasonido, en el que se observó: útero que mide 11 x 12 x 9 cm, endometrio hiperecogénico, embarazo extrauterino de aproximadamente 17--18 semanas ubicado en la proyección del anejo izquierdo haciendo cuerpo con el útero, huesos largos apelonados, con calcificaciones en su interior, líquido amniótico ausente, sin latidos cardíacos. (Figuras 1 y 2).

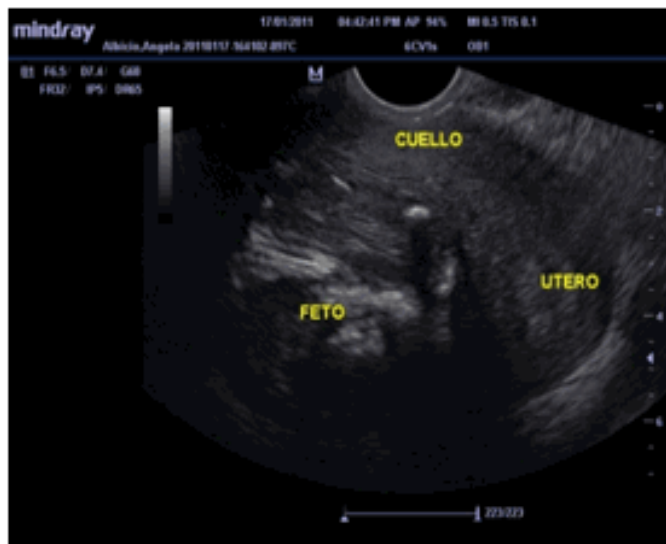

Figura 1. Imagen ultrasonográfica que muestra el feto calcificado.

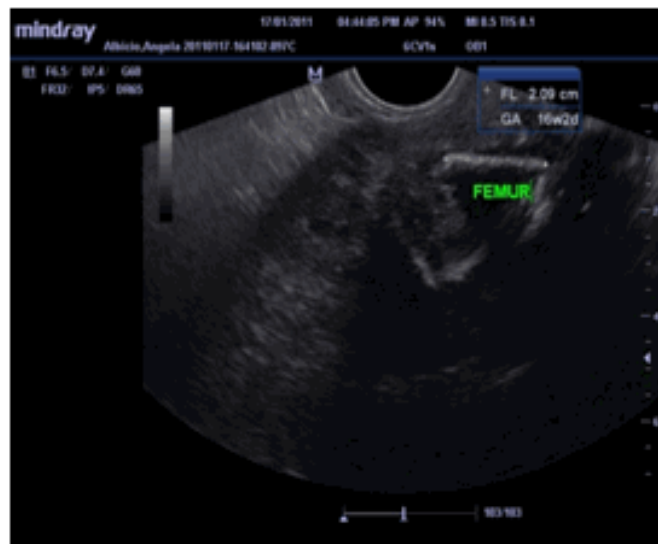

Figura 2. Imagen ultrasonográfica que muestra el fémur del feto.

Se decidió realizar laparotomía y se confirmó el embarazo ectópico abdominal, que ocupaba el fondo del saco lateral izquierdo adherido a trompa, ovario, cara posterior del útero y colon sigmoides.

Se sometió a cirugía a la paciente y se extrajo el feto esquelotomizado, calcificado, de aproximadamente 19 semanas, peso de 970 g. (Figura 3).

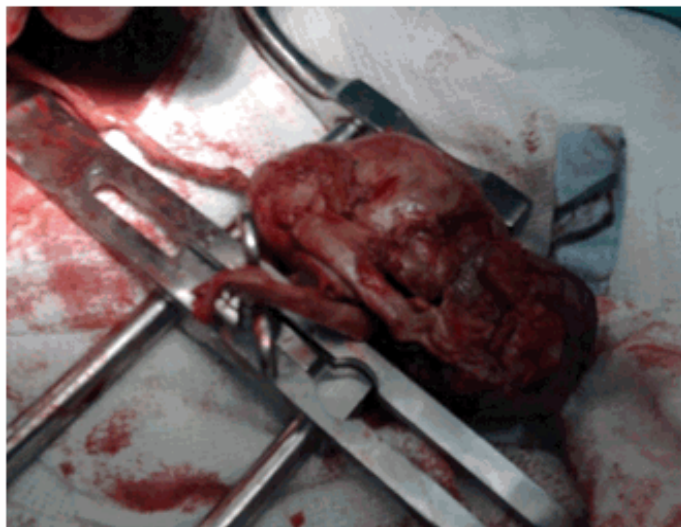


Figura 3. Imagen que muestra al feto calcificado.

La paciente tuvo una evolución satisfactoria, sin complicaciones.

DISCUSIÓN

La formación y el diagnóstico de litopedion son cada vez

menos frecuentes debido al diagnóstico precoz de los embarazos abdominales extrauterinos, por tanto, la literatura también es escasa y no muy actualizada.

Estos se forman después de las 6 semanas de gestación y más del 70 % se producen a partir de la semana 14.⁽⁶⁾ El caso que se presenta correspondió al de un feto no a término, cuyo diagnóstico se realizó con la laparotomía exploradora, realizada por el diagnóstico presuntivo de embarazo ectópico.

Según las estructuras calcificadas, los niños de piedra pueden ser de tres tipos:^(7,8)

Lithokelyphos o litokeliposis (litho = piedra, kelyphos = concha): solo se calcifica la membrana ovular y el feto puede estar en diferentes etapas de descomposición.

Lithokelyphopedion o litokelitopedion: ambos están calcificados, dígase el feto y las membranas ovulares.

Litopedion: solo el feto esta calcificado.

Esto último ocurrió en el presente caso, por lo cual se trata de un litopedion que estuvo retenido en la región abdominal durante aproximadamente 35 semanas; otros autores han reportado retenciones en abdomen que oscilan de 4 a 60 años (70 % más de los 5 años y 40 % más de los 40 años).⁽⁹⁻¹¹⁾

Las complicaciones posteriores a la formación de litopedion incluyen: vólvulos del ciego, obstrucción intestinal, formación de fístula, desproporción cefalopélvica de un embarazo concomitante y absceso pélvico.^(12,13) En el presente caso no se observó ninguna complicación y la paciente tuvo un evolución posoperatoria satisfactoria.

REFERENCIAS BIBLIOGRÁFICAS

1. Hincapié LC, Navarro H, Mosquera J. Litopedion, diagnóstico diferencial de tumor de ovario. Informe de un caso. Colombia Médica. 1995;26(1):30-2.
2. Bainbridge WS. Lithopedion: Case with review of literature. Amer J Obstet Dis Wom. 1912;65:31-52.
3. Martin JM, Sessums JK, Martin RW. Abdominal pregnancy. Curr Concepts Man. 1988;71:549.
4. Cunningham FG, Leveno K, Bloom S, Haut J, Gilstrap L, Wenstrom K. Williams. Obstetricia. 22 ed. México, DF: MC Graw Hill-Interamericana; 2006.
5. Gemke GR, Bratkouskaia KA, Murkhordou AG, Tabachuck NN. 30 year old lithopedion associated with ovarian cyst and large umbilical hernia. Akush Ginekol(Mosk). 1991;4:60-1.
6. Passini R, Knobel R, Parpinelli MA, Pereira BG, Amaral E, Garanhani F, et al. Calcified abdominal pregnancy with eighteen years of evolution: case report. Sao Paulo Med J[revista en Internet]. 2000[citado 2 Feb 2011];118(6): [aprox. 10 p.]. Disponible en: http://www.scielo.br/scielo.php?pid=s1516-31802000000600008&script=sci_arttext.
7. Lachman N, Satyapal KS, Kalideen JM, Moodley TR. Lithopedion: a case report. Clin Anat. 2001;14(1):52-4.
8. Sfar E, Kchir N, Cheili H, Kharouf M. Une observation rare de grossesse abdominale: le lithopedion. Tunis Med. 1993;71(5):283-87.
9. Contreras C, Cardona V. Litopedion. Reporte de un caso. Rev Med Hondur. 2006;74(3):136-8.
10. Almanza Fonseca A, Almanza Mederos A, Fernández Alfonso D. Embarazo abdominal a término: presentación de un caso. Revista Médica Electrónica[revista en Internet]. 2007[citado 2 Feb 2011];29(6):[aprox. 6 p.]. Disponible en: <http://www.revmatanzas.sld.cu/revista%20medica/ano%202007/vol6%202007/tema16.htm>.

11. Lockhat F, Corr P, Ramphal S, Moodley J. The value of magnetic resonance imaging in the diagnosis and management of extra uterine abdominal pregnancy. Clin Radiol. 2006;61(3):264-9.
12. Jain T, Eckert O. Abdominal pregnancy with lithopedion formation presenting as a pelvis abscess. Obstet Gynecol. 2000;96(5 Pt 2):808-10.
13. Ricci A, Perucca E, Cuéllar E, Leyva J, Blanch J, Álvarez D, et al. Embarazo abdominal complicado del primer trimestre. REV CHIL OBSTE GINECOL[revista en Internet]. 2003[citado 2 Feb 2011];68(3):[aprox. 7 p.]. Disponible en: http://www.scielo.cl/scielo.php?pid=s0717-75262003000300008&script=sci_arttext.