

PRESENTACIÓN DE CASO

Apendicitis aguda en el lactante

Acute Appendicitis in Infants. A Case Report

Sergio Luis González López¹ Rubén López Cruz¹ Zoe Quintero Delgado¹ Guillermo Máximo Cortiza Orbe¹ Berta Emelina Fonseca Romero¹ Yordan Ponce Rodríguez¹

¹ Hospital Pediátrico Universitario Paquito González Cueto, Cienfuegos, Cienfuegos, Cuba, CP: 55100

Cómo citar este artículo:

González-López S, López-Cruz R, Quintero-Delgado Z, Cortiza-Orbe G, Fonseca-Romero B, Ponce-Rodríguez Y. Apendicitis aguda en el lactante. **Medisur** [revista en Internet]. 2013 [citado 2013 Ago 5]; 11(2):[aprox. 4 p.]. Disponible en: <http://medisur.sld.cu/index.php/medisur/article/view/2175>

Resumen

La apendicitis aguda es más frecuente en niños de edad escolar, pero rara en menores de un año. Mientras menor es el paciente, la enfermedad cursa más rápido y el riesgo de complicaciones es mayor. Se presenta el caso de un lactante de 9 meses de edad, ingresado en el hospital pediátrico por presentar fiebre y diarreas. Después de varios exámenes fue operado. Se encontró peritonitis por apendicitis aguda gangrenada. Ya en la unidad de cuidados intensivos, sufrió choque séptico y fracaso agudo multiorgánico, falleciendo 24 horas después. La biopsia confirmó el diagnóstico de apendicitis aguda gangrenosa. La apendicitis aguda es una enfermedad que deben considerar los médicos encargados de la atención a lactantes con fiebre, diarreas e irritabilidad atribuida a dolor abdominal. De este modo se puede realizar un reconocimiento precoz de la enfermedad y ejecutar un tratamiento quirúrgico oportuno.

Palabras clave: apendicitis, lactante, factores de edad, diagnóstico, informes de casos

Abstract

Acute appendicitis is more common in school-age children, but it rarely occurs in infants. The younger the patient, the fastest the course of the disease. In addition, there are greater risks of complications. A case of a nine-month-old infant, admitted to the pediatric hospital with fever and diarrhea, is presented. After several tests, he underwent surgery. Peritonitis caused by acute gangrenous appendicitis was diagnosed. While the patient was in the intensive care unit, he suffered a septic shock and acute multiple organ failure. As a result, he died 24 hours later. The biopsy confirmed the diagnosis of acute gangrenous appendicitis. Acute appendicitis is a disease that must be considered by doctors who treat infants with fever, diarrhea and abdominal pain related to irritability. Thus, an early diagnosis of the disease as well as the implementation of an appropriate surgical treatment can be performed.

Key words: appendicitis, infant, age factors, diagnosis, case reports

Aprobado: 2013-03-04 14:43:27

Correspondencia: Sergio Luis González López. Hospital Pediátrico Universitario Paquito González Cueto. Cienfuegos sergio@jagua.cfg.sld.cu

INTRODUCCIÓN

La apendicitis aguda es aún la causa más importante de operaciones abdominales urgentes en niños y adolescentes. Es más frecuente en niños de edad escolar, con máxima incidencia entre los 9 y 12 años, pero muy rara en menores de un año. El riesgo de gangrena y perforación aumenta inexorablemente mientras transcurre el tiempo desde que se inician los síntomas: en las primeras 24 horas desde el comienzo de la enfermedad es menor del 30 %, mientras que pasadas 48 horas es superior al 70 %.¹⁻⁵

Los síntomas más importantes son el dolor abdominal, la anorexia, las náuseas, vómitos y la fiebre. En general, el diagnóstico de apendicitis puede establecerse por los síntomas y signos. El pronóstico es bueno en las apendicitis no complicadas tratadas quirúrgicamente. Cuando ocurre gangrena, perforación y peritonitis, se incrementa el riesgo de complicaciones postoperatorias, fundamentalmente la infección de herida quirúrgica y otras de etiología infecciosa, llegando al choque séptico y fracaso multiorgánico en los casos más graves.^{1,4,5}

Debido a su infrecuencia en etapas tan tempranas de la vida, resultan de particular interés los reportes y la descripción de estos pacientes, que contribuyen al diagnóstico precoz y tratamiento oportuno de casos futuros.

PRESENTACIÓN DEL CASO

Lactante de 9 meses de edad, masculino, color de piel blanca, procedencia rural, nacido de parto por cesárea a las 42 semanas, con peso al nacer de 4000 g. Un mes antes del ingreso, tuvo episodio febril atribuido a infección urinaria. Cuatro días antes de su ingreso comenzó con fiebre de 38°C y deposiciones semilíquidas, sin moco ni sangre, 3 a 4 veces al día, acompañadas de anorexia. Luego comenzó con irritabilidad. El día previo al ingreso tuvo dos deposiciones pastosas y por la noche estuvo irritable, llorando y quejándose. A veces lo notaban decaído y somnoliento. A los familiares les llamaba la atención que flexionaba los muslos sobre el abdomen al ponerlo en decúbito supino, que no extendía las extremidades inferiores y lloraba cuando le palpaban el abdomen. No había vuelto a tener fiebre.

Fue remitido al servicio de urgencias del hospital pediátrico local. No orinaba desde horas de la mañana, no había vuelto a defecar, no tenía vómitos ni fiebre. Al llegar estaba muy somnoliento y solo despertaba al palparle el abdomen. La mucosa oral presentaba saliva espesa, aunque la fontanela se presentó normotensa. El niño adoptaba el decúbito supino con flexión de los muslos sobre el abdomen. Se observó letárgico, con polipnea superficial, frecuencia respiratoria de 60 por minuto; buen llene capilar, frecuencia cardiaca de 140 latidos por minuto. El abdomen impresionó dolor a la palpación (se despertó y se quejó al palparlo), con contractura muscular voluntaria que cede al mantener el cirujano la mano sobre la pared abdominal. No hay tumor palpable. Los ruidos hidroaéreos normales.

Exámenes complementarios

Hemoglobina: 100g/l; hematocrito: 031 %; conteo de plaquetas: 218 x 10⁹/l; conteo de leucocitos: 11,0 x 9/l (polimorfonucleares 45 %, eosinófilos 3 %, monocitos 2 %, linfocitos 50 %); gasometría e ionograma normales.

Estudios imagenológicos

Radiografía de tórax y abdomen anteroposterior, vertical: patrón gaseoso abdominal normal, sin distensión de asas ni niveles hidroaéreos, sin lesiones pleuropulmonares, área cardiaca normal, con imagen de "vela" tímica derecha.

Ecografía abdominal: hígado, bazo y ambos riñones normales, vesícula evacuada, sin líquido libre en cavidad, ni imagen sugestiva de invaginación intestinal.

Ingresó con hidratación intravenosa y vía oral suspendida. Seis horas después estaba bien hidratado presentaba retención urinaria ("globo vesical"). Se le colocó sonda urinaria tipo Foley y evacuaron 80 ml de orina clara. Una hora después despertó nuevamente con irritabilidad y flexión de los muslos sobre el abdomen en decúbito supino.

Una segunda ecografía abdominal resultó normal, pero una nueva radiografía de abdomen mostró distensión de asas intestinales, con algunos niveles hidroaéreos. (Figura 1).

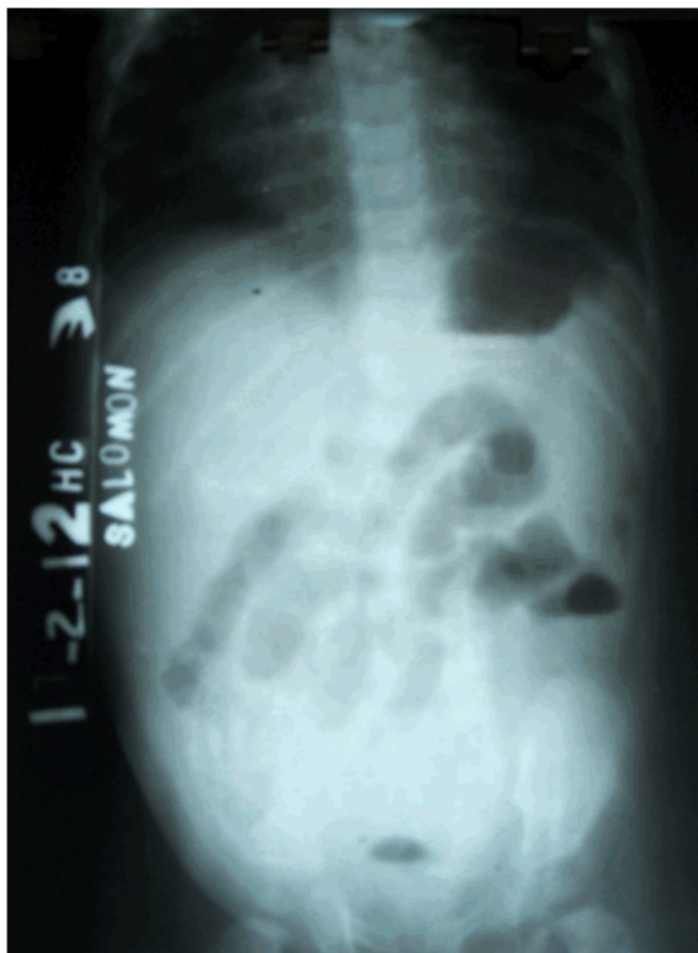

Figura 1. Radiografía de abdomen anteroposterior, con el paciente en posición vertical.

Se sospechó invaginación intestinal, por la edad, buen estado nutricional, el antecedente de episodio diarreico agudo y patrón radiológico inequívoco de oclusión intestinal. La ausencia de imagen típica en la ecografía y la presencia de un cuadro radiológico oclusivo bien establecido, contraindican el tratamiento de desinvaginación hidrostática. Fue operado urgente, previa profilaxis antibiótica con gentamicina y metronidazol.

En la laparotomía se encontró peritonitis por apendicitis aguda gangrenada, en posición pelviana (Figura 2). Se efectuó apendicectomía y lavado de cavidad abdominal con solución isotónica de cloruro de sodio. Los cuidados posoperatorios fueron brindados en la unidad de cuidados intensivos. Horas más tarde sufrió choque séptico, desarrolló un fracaso agudo multiorgánico, falleciendo 24 horas después. La biopsia confirmó el diagnóstico de apendicitis aguda gangrenosa.

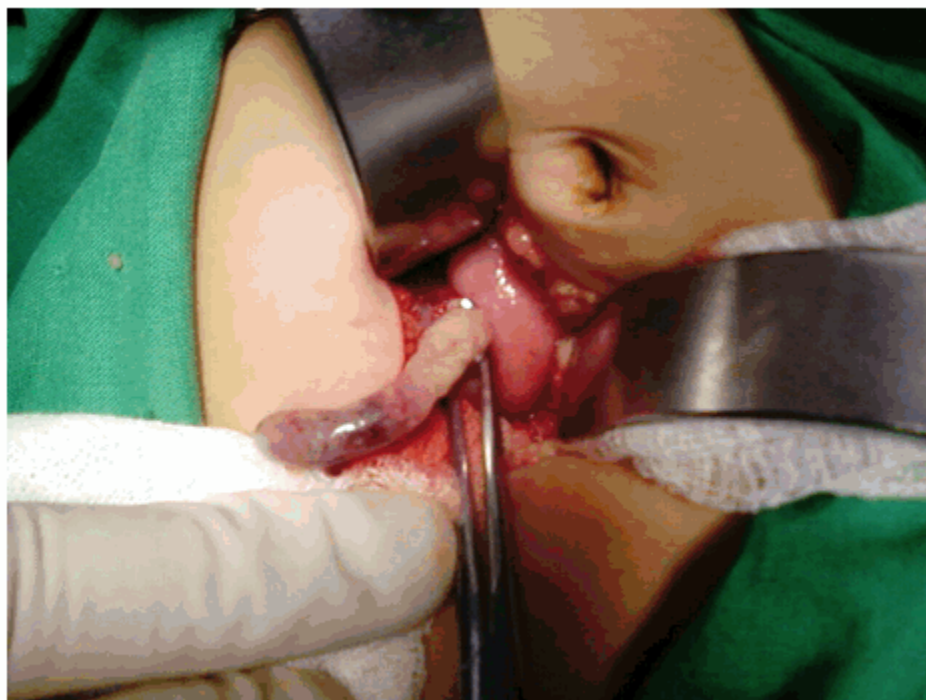


Figura 2. Apéndice cecal exteriorizado a través de la incisión abdominal.

DISCUSIÓN

El riesgo de desarrollar apendicitis es menor en la niñez temprana. Sin embargo, mientras menor es el paciente, la enfermedad cursa más rápido y el riesgo de complicaciones como la gangrena, la perforación y la peritonitis generalizada es mayor. Esto puede estar en relación con la dificultad de realizar el diagnóstico en edades tempranas, sea porque el niño no puede describir sus síntomas o porque los médicos y familiares tienden a atribuirlos a otras enfermedades. Otros factores probablemente implicados, son la pared del apéndice más delgada, cortedad del epiplón que le impide englobar el proceso inflamatorio para proteger el resto de la cavidad peritoneal y menor desarrollo de los sistemas de defensa inmunológica.^{1-3,5} Todos estos factores pudieron estar implicados en la enfermedad del paciente que presentamos y contribuir al desenlace final.

En los apéndices inflamados de localización baja que contactan con el sigmoides o en las supuraciones peritoneales que llenan el fondo del saco de Douglas -absceso pélvico-, se producen diarreas en el 5 a 10 % de los pacientes, lo cual puede confundir al médico al atribuir las a colitis o enteritis. La irritación local del uréter o de la

vejiga en apendicitis pelvianas, causan disuria y polaquiuria. En niños pequeños puede ocurrir incluso retención urinaria,^{3,5,6} como ocurrió en este caso.

No existe un examen totalmente confiable para identificar o excluir la apendicitis y los exámenes imagenológicos suelen ser costosos, requieren tiempo y están asociados en su mayoría con exposición a altas dosis de radiación o empleo de contrastes que pueden traer consigo daños colaterales. En niños pequeños o en aquellos con manifestaciones atípicas pueden ser útiles la ecografía abdominal, la radiografía simple de abdomen y la tomografía computarizada. En niños menores de 1 año el cuadro clínico y patrón radiológico sugieren un síndrome de oclusión intestinal hasta en el 70 % de los casos, atribuyéndose a veces los hallazgos a invaginación intestinal,^{1-3,5-9} precisamente el diagnóstico preoperatorio en el caso que nos ocupa.

Aunque infrecuente en niños pequeños, la apendicitis aguda es una enfermedad que deben tener en consideración los médicos encargados de la atención a lactantes con fiebre, diarreas e irritabilidad atribuida a dolor abdominal.

REFERENCIAS BIBLIOGRÁFICAS

1. Plus I, Isaac O. Acute appendicitis in young children-a diagnostic challenge. CMS UNIBEN JMBR [revista en Internet]. 2006 [cited 10 Abr 2011] ; 5 (2): [aprox. 9p]. Available from: <http://www.bioline.org.br/pdf?jm06018>.
2. Vissers RJ, Lennarz WB. Pitfalls in Appendicitis. Emerg Med Clin North Am. 2010 ; 28 (1): 103-18.
3. Phatak TD, Pollock AN. Clinical impression: intussusception: an abdominal ultrasound is obtained: Surprise. Pediatr Emerg Care. 2010 ; 26 (8): 611-2.
4. Alloo J, Gerstle T, Shilyansky J, Ein SH. Appendicitis in children less than 3 years of age: a 28-year review. Pediatr Surg Int. 2004 ; 19 (12): 777-9.
5. Acheson J, Banerjee J. Management of suspected appendicitis in children. Arch Dis Child Educ Pract Ed. 2010 ; 95 (1): 9-13.
6. Carlisle E, Statter MB. Surgical Conditions Presenting with Diarrhea. In: Guandalini S, Vasiri H. Diarrhea, Clinical Gastroenterology. New York: Editorial Springer; 2011.
7. Chang YJ, Kong MS, Hsia SH, Wu CT, Lai MW, Yan DC. Usefulness of Ultrasonography in Acute Appendicitis in Early Childhood. J Pediatr Gastroenterol Nutr. 2007 ; 44 (5): 592-5.
8. Vinocur DN, Lee EY. Imaging of Acute Appendicitis in Children: Radiography. In: Keyzer C, Gevenois PA. Medical Radiology. Berlin: Editorial Springer; 2012.
9. Spencer AJ, Saettele MR, Lowe LH. Imaging of Acute Appendicitis in Children: Computed Tomography Including Radiation Issues. Medical Radiology. 2012 165-175.