

PRESENTACIÓN DE CASO

Necrosis grasa subcutánea del recién nacido. Presentación de un caso

Subcutaneous Fat Necrosis of the Newborn. A Case Report

Beatriz Mantecón Fernández¹ Carmen Graciela Santamaría Burgos² María Irene Guerrero Fernández² Rosaralis Arrieta García²

¹ Hospital Provincial Docente Clínico Quirúrgico Manuel Ascunce Domenech, Camagüey, Camagüey, Cuba

² Hospital Pediátrico Provincial Docente Eduardo Agramonte Piña, Camagüey, Camagüey, Cuba

Cómo citar este artículo:

Mantecón-Fernández B, Santamaría-Burgos C, Guerrero-Fernández M, Arrieta-García R. Necrosis grasa subcutánea del recién nacido. Presentación de un caso. **Medisur** [revista en Internet]. 2013 [citado 2013 Sep 10]; 11(4):[aprox. 5 p.]. Disponible en: <http://medisur.sld.cu/index.php/medisur/article/view/2160>

Resumen

La necrosis grasa subcutánea del recién nacido es la inflamación del tejido adiposo que afecta a neonatos con antecedentes de dificultad respiratoria perinatal. Se caracteriza por lesiones nodulares y en placa, violáceas, firmes, móviles, localizadas en mejillas, hombros, glúteos y muslos; generalmente asintomáticas y autolimitadas. Puede complicarse con hipercalcemia. Se reporta un caso de necrosis grasa subcutánea del recién nacido en un neonato femenino, de siete días. Se enfatiza en las manifestaciones cutáneas, en el valor diagnóstico de la realización de la biopsia de piel, así como en la prevención, conocimiento y manejo de las complicaciones. Se presenta este caso por ser una complicación peculiar de la dificultad respiratoria perinatal, pocas veces sospechado por su baja incidencia.

Palabras clave: necrosis grasa, grasa subcutánea, recién nacido, informes de casos

Abstract

Subcutaneous fat necrosis of the newborn is the inflammation of the adipose tissue that affects neonates with history of perinatal respiratory distress. This condition is characterized by violaceous, firm and mobile nodules and plaques located on the cheeks, shoulders, buttocks and thighs, which are generally asymptomatic and self-limited. It may be complicated by hypercalcemia. A case of subcutaneous fat necrosis of the newborn in a 7-day-old female neonate is presented. Skin manifestations, diagnostic value of the skin biopsy as well as prevention, awareness and management of complications are emphasized. This case is described as it is an uncommon complication of perinatal respiratory distress, which is rarely suspected due to its low incidence.

Key words: fat necrosis, subcutaneous fact, infant newborn, case reports

Aprobado: 2013-04-11 15:18:30

Correspondencia: Beatriz Mantecón Fernández. Hospital Provincial Docente Clínico Quirúrgico Manuel Ascunce Domenech. Camagüey mfbeartriz@finlay.cmw.sld.cu

INTRODUCCIÓN

La necrosis grasa subcutánea del recién nacido (NGSRN) es una rara enfermedad inflamatoria del tejido adiposo que afecta a neonatos con antecedentes de asfixia perinatal. Las lesiones aparecen durante las primeras cuatro semanas de vida en forma de placas y nódulos, violáceos, de consistencia firme, no adheridos a planos profundos, localizados en mejillas, hombros, glúteos y muslos. Generalmente es asintomática y autolimitada, no obstante se ha observado hipercalcemia como complicación, que puede aparecer hasta seis semanas después de iniciado el cuadro cutáneo.¹

Los hallazgos histopatológicos que conducen al diagnóstico de NGSRN, consisten en necrosis grasa con infiltrado granulomatoso compuesto por linfocitos, histiocitos y células gigantes, tipo cuerpo extraño (depósitos de cristales de colesterol).²

PRESENTACIÓN DEL CASO

Paciente blanca, femenina, con antecedentes de

parto por cesárea a las 42 semanas de gestación, macrosómica (4150 gr.). Nació severamente deprimida, con Apgar 4/6/7, dificultad respiratoria e irritabilidad marcada. La recién nacida fue ingresada inmediatamente después del parto en el Servicio de Neonatología del Hospital Materno Ana Betancourt, tanto por el resultado del Apgar como por la dificultad respiratoria, siendo ventilada y manejada por dicha especialidad. A los tres días de edad comenzó a presentar lesiones en piel: placas infiltradas eritematosas de consistencia firme en espalda, cadera derecha y región posterior de los muslos.

Examen físico

Se observó cuadro cutáneo diseminado, constituido por placa infiltrada eritemato-violácea, de consistencia firme y superficie de aspecto abollonado, que asienta en región posterior del tronco, cubriéndolo casi totalmente (Figura 1). Se constataron además nódulos eritematosos a nivel de cadera derecha y región posterior de los muslos, cuyo tamaño oscilaba entre 1 a 3 cm. (Figura 2)

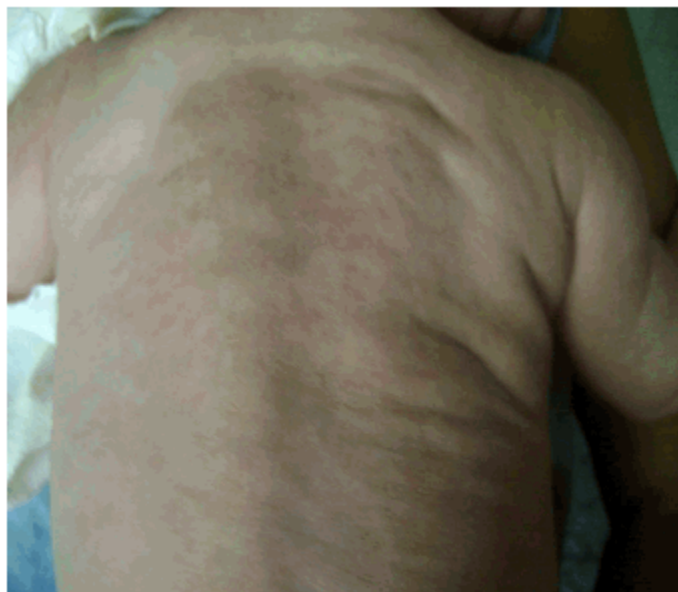

Figura 1. Región posterior del tronco, donde se observa placa infiltrada eritemato-violácea, de consistencia firme y superficie de aspecto abollonado.

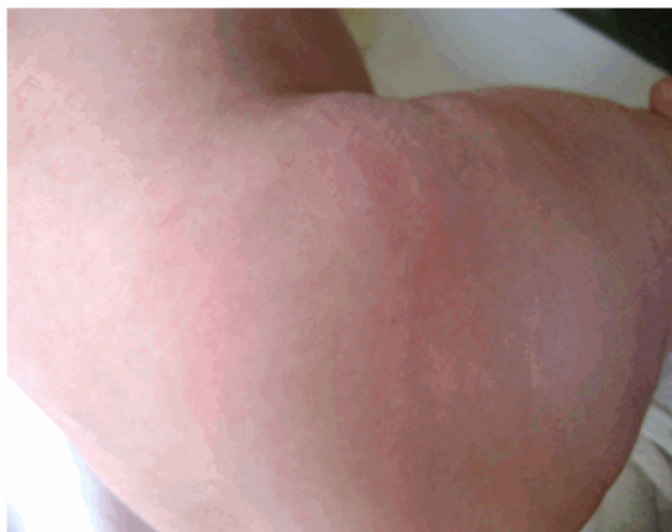

Figura 2. Nódulos eritematosos a nivel de cadera derecha.

Tejido celular subcutáneo: infiltrado, de consistencia firme y móvil, a nivel de lesiones cutáneas.

Aparato cardiovascular: Ruidos cardiacos rítmicos, no se auscultaron soplos. Frecuencia cardiaca: 150 latidos por minuto. Tensión arterial media: 103,3 mmHg.

El resto del examen físico se mostró dentro de los parámetros normales.

Debido a las cifras tensionales elevadas y por la presencia de lesiones cutáneas, se decidió

interconsultar con el grupo multidisciplinario de genodermatosis provincial, por la posibilidad de una neurofibromatosis.

Estudios

Mediante los exámenes complementarios se constató hiponatremia e hipercalcemia, compensadas con manejo hidroelectrolítico.

La biopsia de piel informó una paniculitis lobular con infiltrado linfocitario, presencia de células gigantes multinucleadas, aunque no se observó vasculitis; hallazgos compatibles con NGSRN. (Figuras 3 y 4)

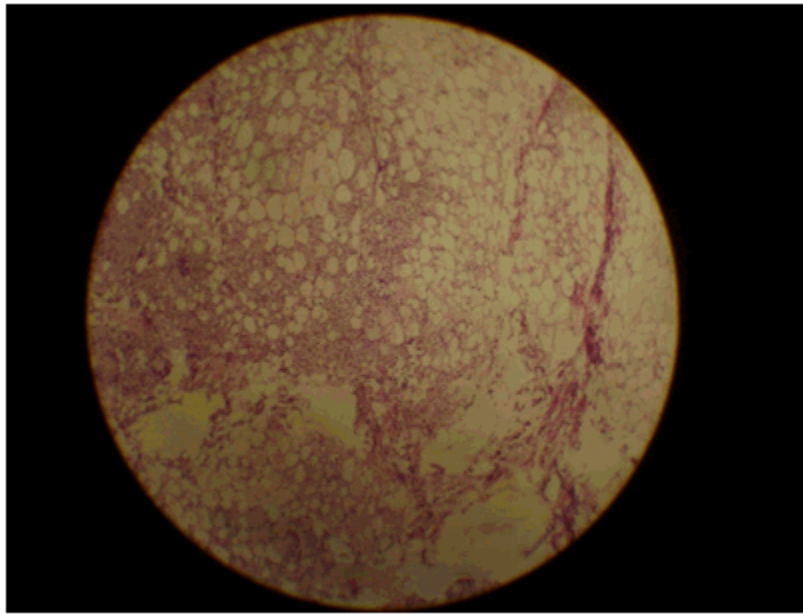


Figura 3. Paniculitis lobular.

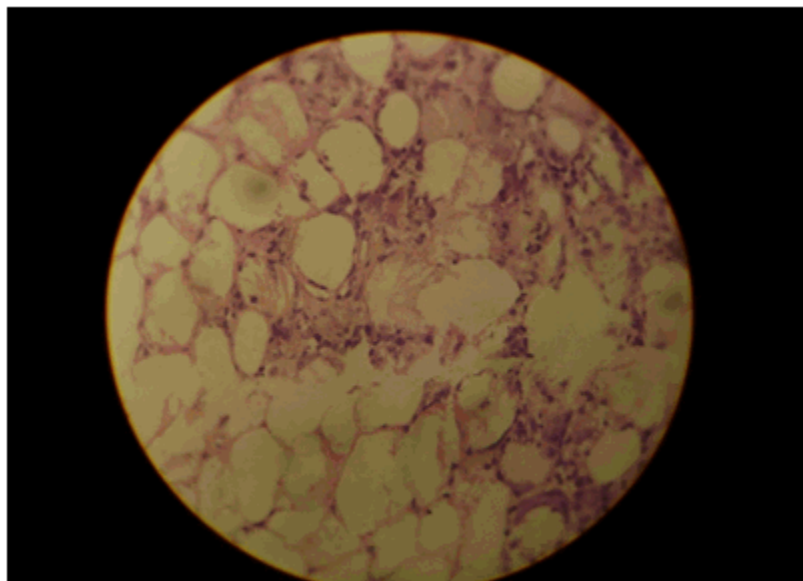


Figura 4. Se observa necrosis de adipocitos, células gigantes multinucleadas e histiocitos.

Tratamiento

Por ser la NGSRN una enfermedad autolimitada, se mantuvo a la paciente solo en observación por parte de dermatología, en el transcurso del ingreso hospitalario.

Fue dada de alta a los 26 días de nacida, luego de que se normalizaran los parámetros de laboratorio, aunque manteniendo lesiones cutáneas más palpables que visibles. Se siguió ambulatoriamente por consulta de pediatría y dermatología durante seis meses, realizándole exámenes complementarios seriados (hemograma con diferencial, calcio sérico, electrolitos, lipidograma completo y glucemia), los cuales se mantuvieron normales después del egreso. Las lesiones cutáneas desaparecieron a los cuatro meses de edad.

DISCUSIÓN

La NGSRN es una afección poco frecuente de curso benigno y autolimitada, que afecta en las primeras cuatro semanas de vida a los recién nacidos a término o posmaduros, con historia de asfixia perinatal o dificultad en la labor de parto.³

Las lesiones típicas consisten en placas induradas y nódulos subcutáneos, localizados en espalda, glúteos, mejillas, región proximal de miembros. Suelen ser asintomáticas, aunque pueden ocasionar sensibilidad local que conduce al llanto del neonato al ser manipulado.^{4,5}

Las lesiones evolucionan en semanas o meses y desaparecen espontáneamente sin secuelas. En algunos casos, presenta licuefacción intensa, con lesiones fluctuantes que pueden acompañarse de sobreinfección.⁶

En su etiología se postulan factores fetales como: defecto primario en la grasa subcutánea, traumatismo e hipoxia perinatal, anemia, trombocitosis y factores maternos como diabetes gestacional, preeclampsia, uso de anticálcicos, entre otros. El común denominador es un estado de hipoperfusión periférica que lleva a necrosis y posterior cristalización de las células grasas.^{7,8}

La hipercalcemia es una complicación rara que aparece entre la primera y la sexta semana, luego de la aparición de las lesiones, se acompaña de inapetencia, hipotonía, vómitos, irritabilidad y mal progreso ponderal; algunos de estos signos estuvieron presentes en la paciente. Su causa aún no es conocida, se postulan varios mecanismos patogénicos, pero la más aceptada es la elevación de la 1,25 dihidroxivitamina D extra-renal, que explica la producción de calcio

en la infiltración granulomatosa del tejido adiposo comprometido.⁹ Se debe diferenciar del esclerema neonatal, estas dos entidades están vinculadas fisiopatológicamente por el daño del tejido graso con menor cantidad de ácido oleico y mayor proporción relativa de ácidos palmítico y esteárico.¹⁰ Dada la posibilidad de hipercalcemia, todos los neonatos con NGSRN deben ser monitorizados por semanas o meses, se han reportado además, trombocitopenia, anemia, hipoglucemia e hiperlipidemia. El diagnóstico se basa en las características clínicas y estudio histopatológico.² En ello se fundamenta el seguimiento ambulatorio en el caso presentado.

El tratamiento aun no está estandarizado. Las lesiones cutáneas requieren únicamente tratamiento sintomático. Como tratamiento de primera línea para la hipercalcemia, se han utilizado bifosfonatos, especialmente pamidronato, para disminuir la reabsorción ósea, con resultados exitosos; también se aplican medidas de hidratación, una dieta pobre en calcio y vitamina D, corticoides y furosemina.⁴

La NGSRN es una entidad rara, autorresolutiva, asociada a la asfixia perinatal, en la cual el tratamiento debe basarse en la prevención y en el manejo de las complicaciones. Las lesiones dermatológicas desaparecen espontáneamente.

REFERENCIAS BIBLIOGRÁFICAS

1. Grandez N, Bravo F. Reporte de un caso de necrosis grasa subcutánea del recién nacido. *Folia Dermatol* [revista en Internet]. 2004 [cited 28 Feb 2012] ; 15 (2): [aprox. 10p]. Available from: http://revistas.concytec.gob.pe/scielo.php?script=sci_arttext&pid=S1029-17332004000200004&lng=es&nrm=iso.
2. Pride H. Subcutaneous fat necrosis of the newborn [Internet]. New York: Medscape; 2012. [cited 28 Feb 2012] Available from: <http://emedicine.medscape.com/article/1081910-overview>.
3. Rivas AM, Vásquez LA, Molina V, Arredondo Ossa MI, Arroyave JE, Ruiz AC. Necrosis grasa del recién nacido asociada a anemia y trombocitopenia: reporte de un caso. *Rev Asoc Col Dermatol*. 2009 ; 17 (3): 186-9.
4. Puerto Carranza E, De Sotto E, Mir M, Yagüe F, Martín Santiago A, Amengual I. Necrosis grasa

subcutánea extensa con hipercalcemia grave en un lactante. *Rev Esp Endocrinol Pediatr.* 2012 ; 3 (1): 64-67.

5. Avayú E, Rodríguez C, Wortsman X, Corredoira Y, Serman D, Strauch G, et al. Necrosis grasa del recién nacido: A propósito de un caso. *Rev Chil Pediatr.* 2009 ; 80 (1): 60-4.

6. Pardo R, Morán M, Álvarez C, Solís G. Hipercalcemia mantenida secundaria a necrosis grasa subcutánea. Caso Clínico. *Bol Pediatr.* 2010 ; 50: 28-32.

7. Alías Hernández I, Fernández Martínez MM, Amo Rodríguez R, Campos Aguilera AM. Necrosis grasa subcutánea en un recién nacido y sus complicaciones. *Acta Pediatr Esp.* 2012 ; 70 (1):

39-40.

8. Larralde M, Abad ME, Corbella C, Ferrari CA, Plafnik R. Necrosis grasa subcutánea del recién nacido, comunicación de cinco casos. *Dermatol Argent.* 2009 ; 15 (3): 200-4.

9. Guzmán Cabañas J. Cuidados intensivos neonatales. In: Gil Cebrián J, Díaz Alerci Rosety R, Coma MJ, Gil Bello D, editors. *Principios de urgencias, emergencias y cuidados críticos* [Internet]. Andalucía: UNINET; 2009. [cited 28 Feb 2012] Available from: <http://tratado.uninet.edu/c120507.html>.

10. Cabrera HN, Rodríguez A, Savoia J, Costa JA. Necrosis grasa subcutánea del recién nacido. A propósito de dos casos. *Med Cutan Ibero Lat Am.* 1983 ; 11 (1): 11-6.