

## PRESENTACIÓN DE CASO

**Ureterocele. Presentación de un caso****Ureterocele. A Case Report**

Andrés Gualpa Jácome<sup>1</sup> Nery María Díaz Yanes<sup>1</sup> Taimi Conde Cueto<sup>1</sup>

<sup>1</sup> Hospital General Universitario Dr. Gustavo Aldereguía Lima, Cienfuegos, Cienfuegos, Cuba, CP: 55100

**Cómo citar este artículo:**

Gualpa-Jácome A, Díaz-Yanes N, Conde-Cueto T. Ureterocele. Presentación de un caso. **Medisur** [revista en Internet]. 2013 [citado 2014 Ene 13]; 11(6):[aprox. 5 p.]. Disponible en: <http://medisur.sld.cu/index.php/medisur/article/view/2607>

**Resumen**

Un ureterocele es una dilatación del extremo distal del uréter que se produce en etapa fetal. La incidencia varía según las series entre 1:500-4000 pacientes, predominantemente en niñas. Se presenta el caso de una paciente de color de piel blanca, 50 años de edad, con antecedentes de infecciones repetidas del tracto urinario que acudió a médico de familia porque desde hacía varios meses su cuadro se había exacerbado con varios episodios de disuria, polaquiuria y urgencia miccional. Se recomendó realizar ultrasonido abdominal y acudió al Hospital General Universitario Dr. Gustavo Aldereguía Lima, de Cienfuegos, donde mediante estudio ultrasonográfico abdominal con múltiples cortes se observó una imagen mixta hacia la región media del riñón derecho. En el riñón izquierdo se observó ureteropielocaliectasia con buena diferenciación córtico medular y el uréter dilatado hasta su entrada a la vejiga como imagen ecolúcida redondeada de aspecto quístico intravesical. Por ser un hallazgo poco común se decidió la presentación del caso.

**Palabras clave:** ureterocele, mediana edad, informes de casos

**Abstract**

Ureterocele is a dilation of the distal end of the ureter that occurs during fetal stage. Its incidence varies according to the series between 1/500 to 1/4000 patients, predominantly in girls. A case of a 50-year-old white female patient with a history of recurrent urinary tract infections is presented. She attended the family doctor's office due to the exacerbation of her condition by some episodes of dysuria, urinary frequency and urgency for several months. Abdominal ultrasound was recommended. A complex structure in the middle part of the right kidney was disclosed by a multislice ultrasonography of the abdominal region performed in the Dr. Gustavo Aldereguía Lima University General Hospital in Cienfuegos. Ureteropyelocaliectasis with good corticomedullary differentiation was observed in the left kidney, as well as dilation of the ureter until its entry into the bladder as a cystic intravesical mass. It was decided to report this case given its rare occurrence.

**Key words:** ureterocele, middle aged, case reports

**Aprobado: 2013-10-21 15:24:03**

**Correspondencia:** Andrés Gualpa Jácome. Hospital General Universitario Dr. Gustavo Aldereguía Lima. Cienfuegos. [andres.gualpa@gal.sld.cu](mailto:andres.gualpa@gal.sld.cu)

## INTRODUCCIÓN

Un ureterocele es una dilatación del extremo distal del uréter que se produce en etapa fetal. Esta afección produce una imagen que ha sido comparada con una cabeza de cobra.<sup>1</sup> La incidencia varía según las series entre 1:500-4000 pacientes, predominantemente en niñas; hasta en un 15 % pueden ser bilaterales. En un 90 por ciento de las niñas el ureterocele se encuentra ubicado en la mitad superior de un tracto urinario duplicado.<sup>2</sup>

Aproximadamente la mitad de los niños varones tienen un tracto urinario duplicado. Los ureteroceles pueden ocurrir en casos de uréteres simples o duplicados y existen dos tipos: ortotópico y ectópico. En un ureterocele ortotópico, el orificio del uréter y el ureterocele son intravesicales. En el caso de ureterocele ectópico, este yace en la submucosa de la vejiga y parte de él se extiende hacia el cuello de la vejiga o la uretra.

La etiología más difundida en la bibliografía es la rotura incompleta de la membrana de Chwalla (o membrana ureteral) situada en la unión del

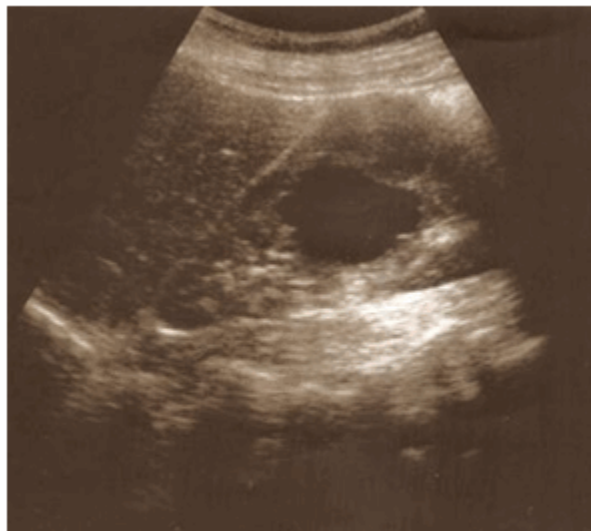conducto de Wolf y el seno urogenital o un fallo en el desarrollo de la musculatura distal del uréter.<sup>3</sup>

Por ser un hallazgo poco común se decidió la presentación del caso.

## PRESENTACIÓN DEL CASO

Paciente femenina, de color de piel blanca, de 50 años de edad, con antecedentes de infecciones repetidas del tracto urinario, que acudió a médico de familia porque desde hacía varios meses su cuadro se había exacerbado con varios episodios de disuria, polaquiuria y urgencia miccional, se recomendó realizar ultrasonido abdominal en la consulta de ultrasonido del Hospital General Universitario Dr. Gustavo Aldereguía Lima, de Cienfuegos.

Posteriormente la paciente fue enviada al Servicio de Imagenología donde se le realizó estudio ultrasonográfico abdominal con múltiples cortes en los que se observó una imagen mixta hacia la región media del riñón derecho. (Figura 1).

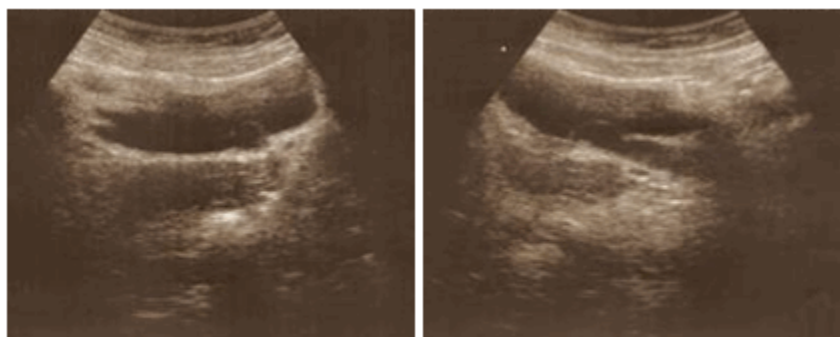


**Figura 1.** Imagen mixta que interesa parénquima y seno renal del riñón derecho.

En el riñón izquierdo se observó gran ureteropielocaliectasia con buena diferenciación

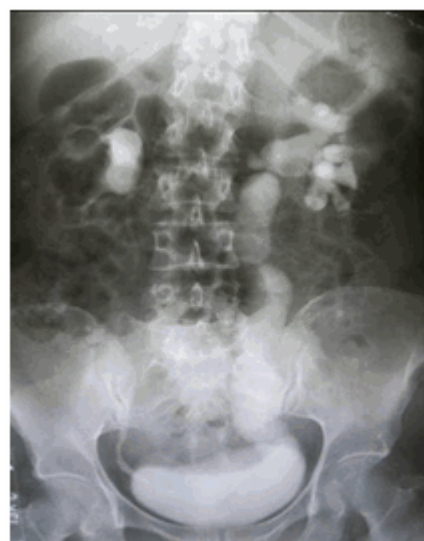córtico medular, no litiasis. Siguiendo el trayecto del uréter, este se observó dilatado hasta su entrada a la vejiga terminando como imagen ecolúcida redondeada de aspecto quístico

intravesical. (Figura 2).



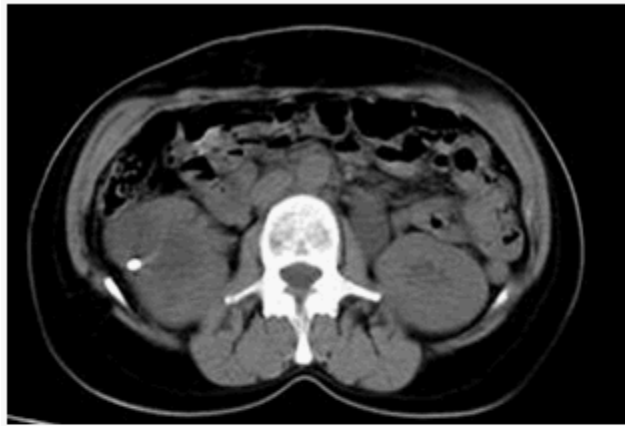
**Figura 2.** Imágenes en que se observa la dilatación intravesical del uréter. Ureterocele.

En útero se observó una imagen hipocogénica hacia la cara anterior del órgano que empujaba la vejiga en su cara posterior en relación con fibromioma. En el urograma descendente se comprobaron, en fase de eliminación a los 10 minutos de haber sido administrado el contraste, los diagnósticos del ultrasonido realizado. (Figura 3).

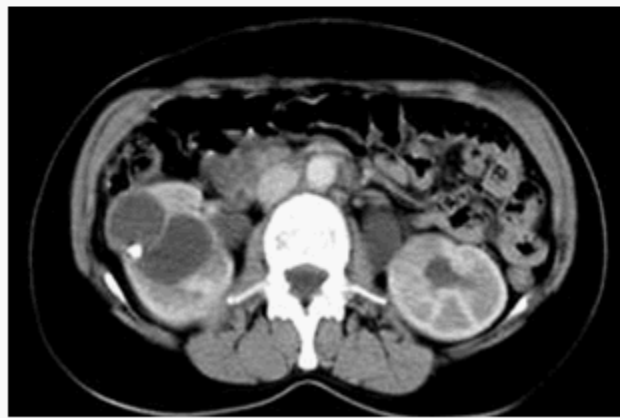

**Figura 3.** Urograma descendente que muestra moderada pielocaliectasia de ambos sistemas excretores y gran dilatación del uréter del lado izquierdo en todo su trayecto.

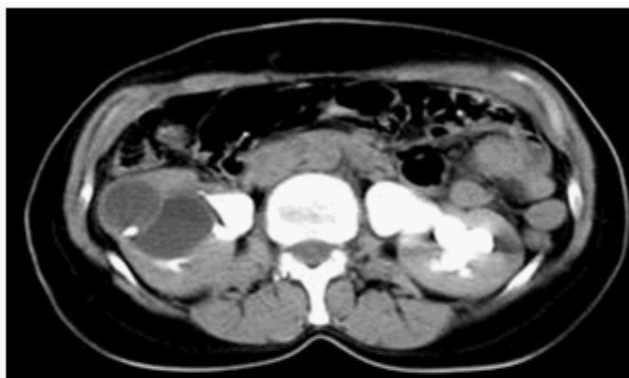Al realizar cortes tomográficos en fase simple, con contraste endovenoso y con fase tardía de eliminación se observaron lesiones de aspecto quístico en hígado y las características benignas de la tumoración renal (Figura 4 A y B). Se corroboró el diagnóstico de ureterocele ortotópico. (Figura 5A y B).



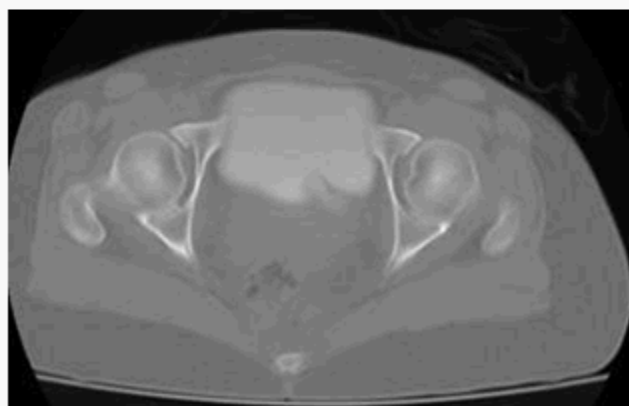
**Figura 4 A.** Corte axial en tomografía simple donde se observa hacia región media de riñón derecho imagen hipodensa (con densidad que va entre los 3 y 10 UH), tabicada, que muestra calcificación periférica.



**Figura 4 B.** Corte axial en tomografía simple en fase contrastada que muestra hacia región media de riñón imagen anteriormente descrita que no gana densidad con la administración de contraste.



**Figura 5 A.** Corte axial en tomografía en fase tardía de eliminación. Se evidencia moderada pielectasia del sistema excretor derecho y gran pielocaliectasia de sistema excretor izquierdo.



**Figura 5 B.** Corte axial en tomografía en fase tardía de eliminación. Hacia la vejiga con ventana ósea se observa la entrada del uréter dilatado formando imagen en cabeza de cobra.

Con los estudios imagenológicos realizados se llegó a los siguientes diagnósticos:

- Quistes hepáticos.
- Tumoración renal derecha de características benignas.
- Pielectasia leve derecha.
- Ureteropielocaliectasia severa izquierda.
- Ureterocele ortotópico izquierdo.
- Fibromiomatosis uterina.

Por decisión de la paciente de obtener un tratamiento especializado en la capital del país no se pudo continuar con el seguimiento del caso.

## DISCUSIÓN

Los ureteroceles ortotópicos contienen un orificio

que se abre en la zona normal pero son estenóticos. La mayoría de los ureteroceles ortotópicos son hallazgos. Sin embargo cuando son de gran tamaño, pueden obstruir el cuello de la vejiga o causar hidronefrosis. La incidencia de litiasis e infecciones persistentes se ven aumentadas en ambos tipos de ureteroceles.<sup>4</sup>

Las complicaciones por esta malformación congénita pueden ser leves y graves, ellas son: daño permanente a la vejiga, ya sea con incontinencia o retención urinaria, daño renal permanente con disminución o pérdida de la función de un riñón y una de las más frecuentes que sería la infección urinaria recidivante.

También es común el reflujo vesicoureteral, en particular en individuos que tienen una duplicación del tracto urinario, porque el ureterocele distorsiona la válvula de paso unidireccional entre el uréter y la vejiga. Además, es común que haya reflujo del otro lado por

motivos similares. En algunos casos poco frecuentes, un ureteroceles puede evitar el pasaje de cálculos renales desde el uréter a la vejiga y se puede observar una imagen de un cálculo dentro del mismo.

Entre los estudios imagenológicos y sus principales hallazgos podemos encontrar en el ultrasonido una estructura quística proyectada dentro de la vejiga, usualmente localizada en la proximidad de la unión vesicoureteral con dilatación del uréter correspondiente, tanto en fluoroscopia como en el urograma descendente se observa el signo de la cobra que consiste en el defecto de lleno con halo que dibuja el ureteroceles dentro de la vejiga.<sup>1,5</sup>

Los estudios de mayor complejidad se destinan para cuando se necesita definir el resto de la morfología urinaria ya sea para alteraciones acompañantes o complicaciones mayores que necesiten precisar un comportamiento terapéutico específico.

## REFERENCIAS BIBLIOGRÁFICAS

1. Rosas H. Signo de la cabeza de cobra. RAR. 2007 ; 71 (4): 447-8.
2. Algarra R, Barba J, Romero L, Tienza A, Velis JM, Tolosa E, et. al. Duplicidad ureteral con ureteroceles ectópico: a propósito de un caso y revisión de la literatura. Rev Chil Urol. 2011 ; 76 (4): 266-8.
3. Castellanos H, García VM, Figueroa M, García D, Gutiérrez J. Ureteroceles gigante. Reporte de un caso. Revista Mexicana de Urología. 2013 ; 73 (2): 80-3.
4. Horestein M, Pérez G. Ureteroceles congénito. Presentación de un caso. Rev Arg Ult. 2010 ; 9 (2): 62-3.
5. Sepúlveda F, Saldías R, Castillo O. Ureteroceles del adulto. Rev Chil Uro. 2009 ; 74 (4): 373-4.