

PRESENTACIÓN DE CASO

Fibromioma uterino gigante. Presentación de un caso

Giant Uterine Fibromyoma. A Case Report

Tahiluma Santana Pedraza¹ Jorge Luís Estepa Pérez¹ José Félix Martín Entenza¹

¹ Hospital General Universitario Dr. Gustavo Aldereguía Lima, Cienfuegos, Cienfuegos, Cuba, CP: 55100

Cómo citar este artículo:

Santana-Pedraza T, Estepa-Pérez J, Martín-Entenza J. Fibromioma uterino gigante. Presentación de un caso. **Medisur** [revista en Internet]. 2013 [citado 2014 Ene 13]; 11(6):[aprox. 5 p.]. Disponible en: <http://medisur.sld.cu/index.php/medisur/article/view/2606>

Resumen

El útero es sitio de muchas afecciones benignas y malignas. El fibromioma uterino gigante es una afección benigna de muy escasa incidencia. Su resolución representa un reto para el equipo quirúrgico debido al gran volumen de la pieza quirúrgica y a las variaciones en la distribución de los órganos intraabdominales, originadas por el crecimiento uterino. Se presenta el caso de una paciente de 43 años de edad, con antecedentes de padecer de asma bronquial y de hipertensión arterial, que acudió a consulta por presentar aumento de volumen de su abdomen y sangrado vaginal. Fue atendida por la especialidad de Cirugía General del Centro Médico de Diagnóstico Integral María Genoveva Guerrero Ramos, del Municipio Libertador, Distrito Capital, en Venezuela. Se le realizó histerectomía total abdominal, anexectomía bilateral y apendicectomía complementaria. El estudio histopatológico arrojó un fibromioma uterino gigante. La evolución posquirúrgica fue satisfactoria. Por lo poco común del caso se decidió su presentación.

Palabras clave: leiomioma, neoplasias uterinas, informes de casos

Abstract

The uterus is the common site for multiple benign and malignant conditions. Giant uterine fibromyoma is a benign affection of low incidence. Its management poses a challenge for the surgical team because of the volume of the surgical specimen and the variations in the distribution of intra-abdominal organs caused by uterine growth. A case of a 43-year-old patient with a history of bronchial asthma and hypertension who presented with enlargement of the abdomen and vaginal bleeding is reported. The patient was attended by the General Surgery Department of the María Genoveva Guerrero Ramos Comprehensive Diagnostic Center in the Libertador Municipality, Capital District, Venezuela. Total abdominal hysterectomy and complementary appendectomy were performed. The histopathological study showed a giant uterine fibromyoma. Postoperative progress was satisfactory. It was decided to present the case due to its rarity.

Key words: leiomyoma, uterine neoplasms, case reports

Aprobado: 2013-12-11 09:34:11

Correspondencia: Tahiluma Santana Pedraza. Hospital General Universitario Dr. Gustavo Aldereguía Lima. Cienfuegos. tahiluma1972@yahoo.es

INTRODUCCIÓN

El aparato ginecológico es lugar de asiento de múltiples afecciones. De todos sus órganos, el útero es el más frecuentemente afectado. Usualmente son las enfermedades benignas las que hacen que las mujeres acudan al ginecólogo y al cirujano.¹ Esta afección se presenta habitualmente entre los 30 y 50 años de edad, son raros por debajo de los 20 años, excepcionales antes de la pubertad, y no suelen aparecer después de la menopausia.¹

Son tumores benignos estrógenos dependientes cuya etiología está en la proliferación patológica de las fibras musculares lisas del miometrio normal; contienen, además, tejido conectivo y fibroso. Algunos autores refieren que las mujeres nulíparas son más sensibles a sufrir esta afección.¹

El término mioma es uno de los más utilizados para designar las tumoraciones benignas del tejido muscular liso, aunque existen otros vocablos para su nominación tales como: fibroma, fibromioma, leiomioma.²

La terminología de estos tumores de gran tamaño contiene variados calificativos entre los cuales se incluyen "inmensos", "enormes", "extensos", "voluminosos", "masivos", "grandes", "muy grandes", "gigantes", "gigantescos", etc. pero se han dado en llamar "miomas uterinos gigantes".²

Briceño-Pérez y otros en el año 2001 propusieron utilizar el término de "grandes miomas uterinos" (GMU) para aquellos con peso entre 0,8 Kg (peso límite aproximado para decidir la vía quirúrgica abdominal o vaginal) y 11,3 Kg (peso límite establecido por Beacham y otros para los miomas uterinos gigantes).²

Ramírez Fajardo, quien cita a Cutié Bressler, plantea que se estima que aproximadamente 1 de cada 4 a 5 féminas de más de 35 años padecen de este tipo de tumores.³

En cuanto a la sintomatología que produce, se plantea que el tamaño exagerado del tumor hace que la sintomatología se haga muy amplia y diversa. Los síntomas dependen del tamaño directamente, es decir, los compresivos se hacen más marcados a medida que el útero va invadiendo el espacio de otros órganos y aparecen entonces síntomas del sistema afectado en sí.^{1,2}

Los otros síntomas dependen también de la localización del mioma dentro del útero, según su localización en las distintas capas del útero (submucosas, intersticiales o intramurales, y los subserosos o subperitoneales).⁴ Los primeros se encuentran debajo del endometrio, y son los que más metrorragias provocan, pueden ser sésiles y salir a través del orificio cervical externo, denominado parto del mioma; los intramurales son lo que más producen hiperpolimenorrea, son causa de dolor, alcanzan gran tamaño, y mayormente son múltiples; y los subserosos, que con frecuencia se pediculan, y hacen torsión del mioma, con la consiguiente necrosis. Otros síntomas son el dolor, así como los síntomas de la anemia, cuando las pérdidas sanguíneas son excesivas.⁵

La indicación de tratamiento quirúrgico se establece por las complicaciones que experimentan los miomas, como es: la compresión de otros órganos, la dismenorrea, la anemia ferropénica y los cambios secundarios que pueden sufrir los miomas uterinos, tales como: la degeneración hialina, la quística, la sarcomatosa, la necrosis, la calcificación, la degeneración grasa, así como la infección secundaria.^{1,2,4-6}

Este trabajo tiene como objetivo presentar el caso de un mioma uterino, debido a la importancia de su oportuno diagnóstico y la valoración de los síntomas.

PRESENTACIÓN DEL CASO

Paciente de 43 años de edad, mestiza, con antecedentes de asma bronquial e hipertensión arterial para lo cual lleva tratamiento de forma permanente con salbutamol (*spray*), captopril (25 mg) cada ocho horas. Fue operada de una hernia umbilical, además de esterilización quirúrgica hacía 13 años.

Acudió al Centro Médico de Diagnóstico Integral María Genoveva Guerrero Ramos, del Municipio Libertador, Distrito Capital, en Venezuela, donde fue atendida por la especialidad de Cirugía General.

La paciente refirió que se le había realizado el año anterior una ecografía ginecológica y se le diagnosticó útero miomatoso. Desde mayo de 2012 comenzó a experimentar sensación de peso en hipogastrio, y a palparse una tumoración en dicha zona. Luego de esa fecha, la tumoración intraabdominal continuó creciendo, acompañada

de constipación, micciones cada vez más frecuentes y sensación de peso inusual en hipogastrio, además de aumento de peso corporal.

A la exploración física se encontraron:

- Mucosas húmedas y normocoloreadas.
- Aparato respiratorio: murmullo vesicular conservado en ambos campos pulmonares, no se auscultaron estertores. Frecuencia respiratoria: 18 respiraciones por minuto.
- Aparato cardiovascular: ruidos cardíacos rítmicos y bien golpeados, no se auscultaron soplos. Tensión arterial: 120/80mm/hg, frecuencia cardíaca: 83 latidos por minuto.
- Abdomen: asimétrico, con tumoración gigante de forma irregular, ligeramente dolorosa a la movilización, que abarca desde hipogastrio hasta aproximadamente 6 cm. por encima del ombligo, de consistencia firme.

Exploración ginecológica:

El tacto vaginal arrojó cuello de múltipara, de

consistencia normal, útero no fue posible precisarlo, al igual que los anejos, por el gran tamaño de la tumoración.

Los exámenes complementarios arrojaron cifras de hemoglobina en 123 g/L, y el coagulograma normal.

La ecografía ginecológica informó gran masa tumoral que ocupa hasta mesogastrio, correspondiente a útero miomatoso, con dimensiones de 25 por 43 cm., los anejos no fueron precisables.

Por el cuadro clínico y los resultados del ultrasonido se decidió realizar tratamiento quirúrgico. La vía de acceso fue a través de una incisión media indiferente, resecaando cicatriz anterior.

Se realizó histerectomía total abdominal, anexectomía bilateral y apendicectomía complementaria. Se encontró útero gigante de aproximadamente 6 cm. de aspecto miomatoso. (Figuras 1 y 2).

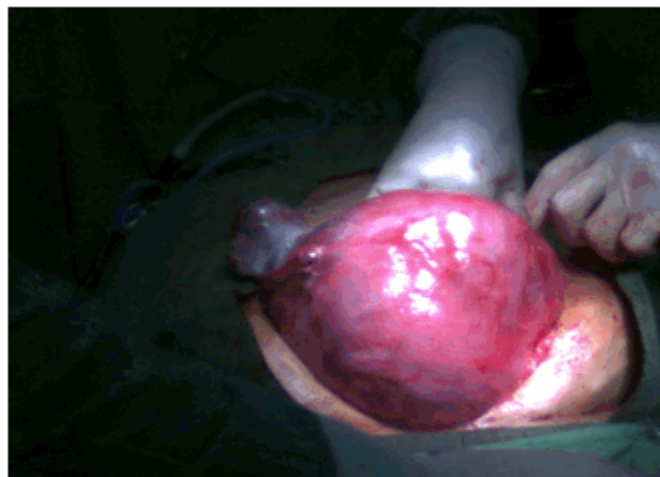

Figura 1. Imagen que muestra la extracción del útero de aspecto fibromatoso y con mioma.

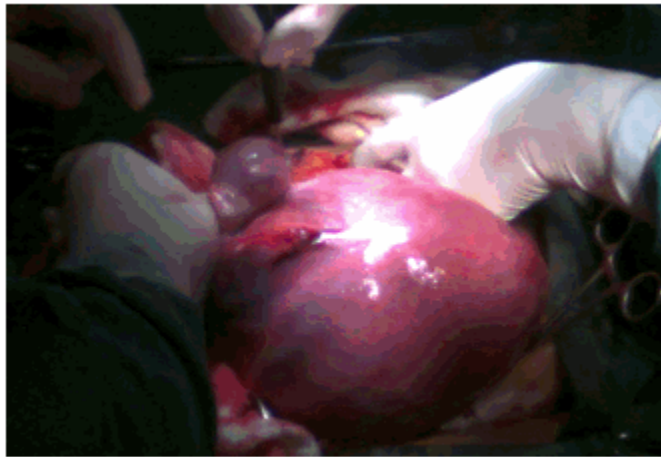


Figura 2. Imagen que muestra el tamaño del útero de aspecto fibromatoso y con mioma.

Hubo de realizarse una amplia incisión para poder extraer el fibromioma. (Figura 3).

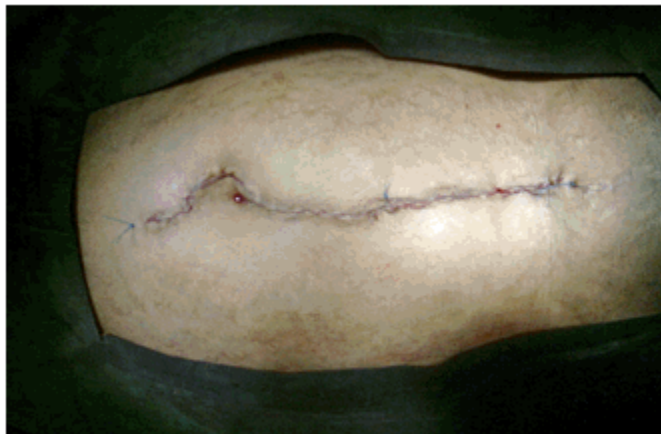

Figura 3. Imagen que muestra la incisión suturada.

Se indicó tratamiento con cefazolina a dosis de un gramo cada ocho horas por tres días y metronidazol 0,5 gramos por vía endovenosa cada ocho horas por tres días, a manera de profilaxis.

Se le indicó transfusión con 500 ml de glóbulos, O positivo.

Se entregó la pieza quirúrgica a familiares de la paciente con el objetivo que se le realizara biopsia, ya que no se disponía en el centro de dicho servicio. Los resultados arrojaron macroscópicamente: impresión mioma uterino gigante de 5,4 Kg de peso, ovarios dentro de límite normal. Ausencia de trompas por salpingectomía bilateral previa. Microscópicamente se informó: fibromioma uterino gigante.

La paciente evolucionó satisfactoriamente.

DISCUSIÓN

El fibroma uterino es el tumor benigno más frecuente en la mujer y posiblemente la más frecuente de todas las neoplasias benignas. La edad de la citada paciente (43 años) se encuentra dentro de los 30 a 50 años, rango señalado por otros autores como período en el que se presentan con más frecuencia los miomas.^{1,2,5}

Son las lesiones tumorales pelvianas con mayor frecuencia encontradas: aproximadamente en el 20 % en mujeres mayores de 30 años. Estas lesiones habitualmente son benignas y están constituidas por tejido conjuntivo y tejido muscular liso.¹

Es la neoplasia benigna del útero más frecuentemente observada, sin embargo, existen muy pocos reportes en la literatura acerca de fibromiomatosis uterina gigante.⁶

Lo insólito de los miomas gigantes se refleja en varios trabajos examinados. La tumoración más grande reportada es la lograda por Hunt, en 1888, como hallazgo de autopsia, que pesaba 63,6 kg (140,2 lb). Behrend y otros, en 1930, resecaron un fibroma uterino de 60,7 kg (133,8 lb), en una paciente que luego falleció por una neumonía. Años más tarde, Singhabhandhu, en 1973, sacó el tumor más grande extraído, de 45,5 kg (100,3 lb), y que la paciente sobrevivió exitosamente a la intervención. Costa Benavente reporta que en búsqueda realizada en Pub Med, con los descriptores myoma, fibroid, giant uterine tumors, leiomyoma en todos los idiomas, desde 1979 hasta 2003, no se había conseguido una tumoración de similares dimensiones.⁷

En mayo de 2003 Oelsner reportó 2 casos, uno de 40 y otro de 43 kg; mientras que uno de los más recientes reportes fue el de Luís Costa, que logró la extracción de un fibroma de 9,5 kg.²

En Venezuela, hasta el 2001 no se habían reportado miomas gigantes. En este país, el de mayor tamaño fue de 8 Kg, en una paciente quien falleció cinco días después de la histerectomía, informado por Guendsechadse y Narváez en 1964 en la Revista Venezolana de Obstetricia y Ginecología.² Estas razones avalan la importancia del reporte de este caso, operado por médicos internacionalistas cubanos en el hermano país.

Es difícil establecer la frecuencia exacta. Autores americanos y franceses informan una frecuencia del 4 al 25 % en las mujeres de color de piel blanca mayores de 30 años y en un 50 % en mujeres de color de piel negra. La edad en que se manifiesta se sitúa entre los 30 y 50 años, en el período de mayor actividad genital e influjo estrogénico.^{8,9}

Estos tumores son causantes de una cantidad enorme de consultas y hospitalizaciones por hemorragias uterinas anormales que impresionan y preocupan a pacientes y familiares; suelen recibir múltiples tratamientos hormonales, aunque la mayoría son asintomáticos; cuando superan cierta cantidad y tamaño y comprimen órganos vecinos, también producen síntomas: hemorragia uterina anormal (hiperpolimenorrea, metrorragias), dolor, opresión pélvica, plenitud o pesadez en hipogastrio, disuria, polaquiuria e incluso incontinencia de esfuerzo, dispareunia y alteraciones de la motilidad intestinal, los síntomas referidos en este trabajo coinciden con los revisados en otras bibliografías.²

La resección de grandes piezas quirúrgicas ha representado un reto para los cirujanos a lo largo de la historia de la cirugía. En este caso, apreciamos que el crecimiento desproporcionado del útero generó a su vez alteración en la distribución anatómica del resto de los órganos intraabdominales y pélvicos, razón por la cual se consideró acertado haber tomado en cuenta ciertas medidas como parte de la conducta preoperatoria de la paciente y dentro de las cuales se señalan: cateterismo vesical, antibióticoprofilaxis, preparación mecánica del colon, terapia respiratoria preoperatoria, medidas antiembólicas y garantizar hemoderivados para el trans y el posoperatorio.

La indicación de tratamiento quirúrgico se establece por las complicaciones que experimentan los miomas. En este caso, el peso del órgano extirpado fue de 5,4 Kg.

El presente trabajo refleja la importancia de la vigilancia estrecha para con estas pacientes, a fin de imponer tratamiento de manera temprana.

REFERENCIAS BIBLIOGRÁFICAS

1. Sosa Martín G, Gutiérrez Gaitán Luis R, Crespo Galán A. Mioma uterino gigante. Rev Cubana Cir [revista en Internet]. 2011 [cited 23 Feb 2013]; 50 (4): [aprox. 6p]. Available from:

http://scielo.sld.cu/scielo.php?pid=S0034-74932011000400017&script=sci_arttext.

2. Sarduy Nápoles M, Vasallo Prieto R, Collera S, Martínez Chang YM, Correa Padilla JM, Rivero Ojeda J, et al. Miomatosis uterina gigante. Rev. Cubana Obstet Ginecol [revista en Internet]. 2009 [cited 23 Feb 2013] ; 35 (3): [aprox. 11p]. Available from: http://scielo.sld.cu/scielo.php?script=sci_arttext&pid=S0138-600X2009000300011.

3. Ramírez Fajardo K, Torres Alfes G, Frutos Ramírez Y. Diagnóstico ecográfico de mioma uterino en mujeres con síntomas ginecológicos. MEDISAN [revista en Internet]. 2012 [cited 23 Feb 2013] ; 6 (9): [aprox. 10p]. Available from: http://scielo.sld.cu/scielo.php?script=sci_arttext&pid=S1029-30192012000900003&lng=es&nrm=iso&lng=es.

4. Cutié León E, Cabezas Cruz E, Oliva Rodríguez JA, Vázquez Cabrera J, Pérez Echemendía M,

Rigor Ricardo O, et al. Manual de procedimientos en Ginecología. La Habana: Editorial Ciencias Médicas; 2006.

5. Rigol O. Obstetricia y ginecología. La Habana: Editorial Ciencias Médicas; 2004.

6. Pereira Graterol F, Arcia A. Fibromiomatosis uterina gigante. Reporte de caso. Rev Obstet Ginecol Venez. 2008 ; 68 (3): 206-10.

7. Costa Benavides L, Silva Barroso F, Ávila Flores E. Mioma uterino gigante. Ginecol Obstet Mex. 2005 ; 73: 563-5.

8. Oelsner G, Elizur SE, Frenkel Y, Carp H. Giant uterine tumors: two cases with different clinical presentations. Obstet Gynecol. 2003 ; 101 (5 Pt 2): 1088-91.

9. Flake GP, Andersen J, Dixon D. Etiology and pathogenesis of uterine leiomyomas: A review. Environ Health Perspect. 2003 ; 111 (8): 1037-54.