

PRESENTACIÓN DE CASO

Adenoma de hipófisis como forma infrecuente de insuficiencia suprarrenal secundaria. Presentación de un caso**Pituitary Adenoma as a Rare Form of Secondary Adrenal Insufficiency. A Case Report**Ana María León Blasco¹ Eduardo Sixto Galindo Portuondo¹ Adriana Rivacoba Martínez¹¹ Hospital Provincial Docente Clínico Quirúrgico Manuel Ascunce Domenech, Camagüey, Camagüey, Cuba, CP: 70100**Cómo citar este artículo:**León-Blasco A, Galindo-Portuondo E, Rivacoba-Martínez A. Adenoma de hipófisis como forma infrecuente de insuficiencia suprarrenal secundaria. Presentación de un caso. **Medisur** [revista en Internet]. 2014 [citado 2014 Mar 10]; 12(1):[aprox. 6 p.]. Disponible en: <http://medisur.sld.cu/index.php/medisur/article/view/2539>**Resumen**

Los adenomas de hipófisis son tumores benignos originados en uno de los cinco tipos celulares de la hipófisis anterior. La insuficiencia suprarrenal secundaria ocurre cuando las glándulas adrenales no producen hormonas por la falta de hormona adenocorticotrópica hipofisaria o del factor liberador de corticotropina hipotalámico. Se presenta el caso de una paciente de 37 años de edad, que un año atrás comenzó con fasciculaciones musculares de piernas y brazos, debilidad muscular, cansancio fácil, dolores musculares, cefalea hemicránea derecha, intensa y pulsátil, entre otros síntomas. Se le realizaron varios estudios (dosificación de cortisol en sangre, hormona adenocorticotrópica, calcio y fósforo en sangre y orina, resonancia magnética de cráneo) que permitieron el diagnóstico de adenoma de hipófisis con déficit aislado de hormona adenocorticotrópica e insuficiencia suprarrenal secundaria. El tratamiento con esteroides y suplementos de calcio garantizaron la evolución favorable.

Palabras clave: enfermedades de la hipófisis, adenoma hipofisario secretor de ACTH, insuficiencia suprarrenal, informes de caso

Abstract

Pituitary adenomas are benign tumors arising from one of the five cell types in the anterior pituitary. Secondary adrenal insufficiency occurs when the adrenal glands do not produce hormones due to the lack of pituitary adrenocorticotropic hormone or hypothalamic corticotropin-releasing factor. The case of a 37-year-old female patient who started developing muscle twitching in legs and arms, muscular weakness, fatigue, muscle aches, severe and throbbing hemicrania on the right side, among other symptoms, a year ago is presented. Several tests were performed (cortisol level, adrenocorticotropic hormone, calcium and phosphorus in blood and urine, magnetic resonance imaging of the skull), leading to the diagnosis of pituitary adenoma with isolated adrenocorticotropic hormone deficiency and secondary adrenal insufficiency. Treatment with steroids and calcium supplements ensured a satisfactory recovery.

Key words: pituitary diseases, ACTH-secreting pituitary, adenoma, adrenal insufficiency, case reports

Aprobado: 2014-01-08 15:27:23

Correspondencia: Ana María León Blasco. Hospital Provincial Docente Clínico Quirúrgico Manuel Ascunce Domenech. Camagüey anamaria@finlay.cmw.sld.cu

INTRODUCCIÓN

Los adenomas de la hipófisis son tumores benignos originados en uno de los cinco tipos celulares de la hipófisis anterior. Representan alrededor del 10 % de todas las neoplasias intracraneales, y son más frecuentes en la tercera y cuarta década de la vida, afectando por igual a hombres y mujeres.¹

Los tumores hipofisarios se clasifican de acuerdo al tamaño: los menores de diez mm se denominan microadenomas y los de un centímetro o mayores de diez milímetros se clasifican como macroadenomas. Estudios realizados con autopsias e imágenes, reportan que de un 10 a 20 % de la población presenta microadenomas asintomáticos.²

La mayoría de los tumores hipofisarios son benignos y de crecimiento lento, pueden presentarse clínicamente como un cuadro de hiperfunción condicionado por un exceso de secreción de una hormona determinada, o por un cuadro de hipofunción, generalmente debido a la destrucción glandular, por la compresión que provoca el crecimiento tumoral, o motivado por el efecto fisiológico inhibitor que algunas hormonas tienen sobre la secreción de otras.^{3,4} La amplia variabilidad en el espectro de presentación, así como su particularidad de afectar no solo las estructuras nerviosas adyacentes (nervios craneales del seno cavernoso y nervios ópticos), sino también muchas veces de presentarse con síndromes endocrinológicos característicos, ya sea por hipersecreción o por déficit de hormonas, hace que estas lesiones sean un desafío para neurocirujanos, neurólogos, endocrinólogos y neuro-oftalmólogos.

La insuficiencia suprarrenal es una condición clínica que ocurre cuando las glándulas adrenales dejan de producir sus hormonas como es debido. Puede ocurrir súbitamente o puede instalarse de forma crónica y, por lo general, está dada por una respuesta al estrés exagerado en contra del organismo, ocasionando un fallo de la función suprarrenal. Se le conoce también como insuficiencia adrenal.^{5,6}

La insuficiencia suprarrenal puede ser primaria o secundaria. La prevalencia de insuficiencia suprarrenal primaria (enfermedad de Addison) es baja (30-60 casos por millón de habitantes). Con cierta tendencia al predominio del sexo femenino, afecta a personas de cualquier edad, con una

media de 40 años.^{7,8}

La insuficiencia suprarrenal secundaria, se caracteriza por hipofunción suprarrenal, debido a la falta de hormona adenocorticotrópica (HACT) hipofisaria, o del factor liberador de corticotropina hipotalámico (CRH hipotalámico). Algunos autores hablan de insuficiencia secundaria cuando el defecto se localiza en la hipófisis; y de insuficiencia terciaria si es a nivel del hipotálamo. Puede presentarse en enfermedades de la hipófisis como: craneofaringiomas, adenomas o metástasis de cualquier tipo, infarto hipofisario dado por traumatismos o síndrome de Sheehan, enfermedades granulomatosas como la tuberculosis o la sarcoidosis. Se produce además por hipofisectomía o infecciones, y puede aparecer secundaria a radiaciones y al uso de medicamentos, como algunos analgésicos y antidepressivos.⁸⁻¹⁰

Recientemente se ha descrito como causa de insuficiencia suprarrenal al sida, que puede producir tanto insuficiencia primaria, por destrucción adrenal por gérmenes oportunistas, hemorragia de las suprarrenales, fibrosis o infección suprarrenal por el virus de inmunodeficiencia humana (VIH), como secundaria (menos frecuente), por afectación del hipotálamo-hipófisis, debido a diversos patógenos, llegando a afectar hasta un 5 % de los pacientes con sida.^{1,2}

La presentación de este caso tiene el objetivo de describir la evolución de una paciente afectada por adenoma de hipófisis con déficit aislado de HACT, con forma de presentación de insuficiencia suprarrenal/adrenal secundaria, entidad poco frecuente en el medio.

PRESENTACIÓN DEL CASO

Paciente blanca, de 37 años de edad, de procedencia urbana, con antecedentes de salud, que acudió al servicio de Medicina Interna porque hacía aproximadamente un año venía presentando algunos síntomas: fasciculaciones ocasionales de diferentes grupos musculares, durante el reposo y los esfuerzos físicos, con más frecuencia en los músculos de las piernas y los brazos; debilidad muscular, cansancio fácil, dificultad para realizar de forma óptima las actividades de la vida diaria; dolores musculares después de largas caminatas con imposibilidad para la marcha de forma momentánea, cefalea hemicránea derecha intensa pulsátil con

fotofobia, e irradiación retrorbitaria y alivio con el reposo y analgesia; anorexia marcada, pérdida progresiva de peso (20 Kg en una año), astenia, náuseas constantes y vómitos ocasionales. Presentó lipotimias en dos ocasiones, al estar varias horas expuesta al sol; además de dificultad para dormir y vértigos al incorporarse súbitamente en el lecho. En los últimos meses había experimentado trastornos menstruales, dados por ausencia de menstruación en algunos ciclos y acortamiento de la duración del sangrado menstrual. Por todo esto fue ingresada en la sala de Medicina Interna para realizarle un estudio general.

Examen físico

Tensión arterial: 90/60 mmHg.
Ausencia de alteraciones a nivel osteomuscular y neurológico.

Exámenes complementarios

Hemoglobina (Hb):121g/L.
Hematocrito (Hto):0,34 mm/H
Transaminasa glutámico - oxalacética (TGO):12,3 UI.
Transaminasa glutámica pirúvica (TGP):17,3 UI.
Creatinina: 38 mmol/L.
Ácido úrico: 116 mmol/L.

Proteínas totales: 59.1g/L.
Proteínas fraccionadas: 23 g/L.
Albumina: 36 g/L.
Calcio en sangre: 1,89 mmol/L.
Fósforo en sangre: 1,11 mmol/L.
Calcio en orina: 2,43 mmol/L.
Fósforo en orina: 7,2 mmol/L.
Glucemia en ayunas: 3,0 mmol/L.
Niveles de HACT plasmática: 2,5 μ mol/L (bajos).
Ritmo de cortisol: cortisol basal 8:00 am: 3 μ mol/L; después de estimulación con HACT: 15 μ mol/L.
Ionograma: Potasio (K⁺): 3,6 mmol/L; Sodio (Na⁺): 142 mmol/L; Cloro (Cl⁻): 106 mmol/L; exceso de base (EB): 1,9mmol/L; Carbonato (Na₂HCO₃): 25,3mmol/L.
Electrocardiograma: normal.

Exámenes imagenológicos

Radiografía de tórax posteroanterior (PA): Sin alteraciones bronquiales ni pleuropulmonares. Índice cardiotorácico dentro de límites normales.
Radiografía de cráneo anteroposterior (AP): Sin alteraciones de estructuras óseas de la bóveda craneana.
Radiografía de cráneo vista lateral: No se observaron alteraciones radiológicas.
Radiografía de silla turca: No se observaron alteraciones de la silla turca. (Figura 1).

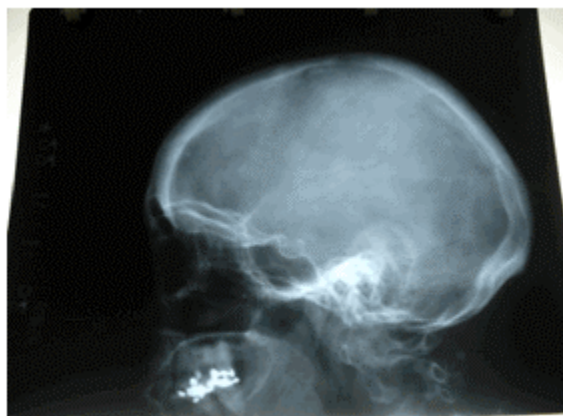

Figura 1. Radiografía que muestra la ausencia de alteraciones en la silla turca.

Radiografía de columna lumbosacra:
Rectificación de la lordosis lumbar. Sombra

densa redondeada de tres centímetros en el octavo espacio intercostal izquierdo por debajo del diafragma, que puede corresponder con lesión suprarrenal. (Figura 2).

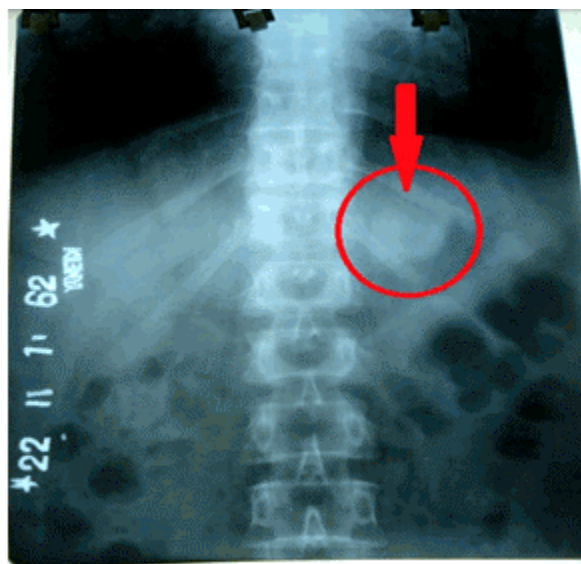


Figura 2. Radiografía de columna lumbosacra.

Ultrasonido abdominal: hígado homogéneo de tamaño normal, vesícula de paredes finas sin litiasis, páncreas y bazo de aspecto normal, riñones de tamaño normal con buena delimitación seno - parénquima, sin estasis ni litiasis, aorta de calibre normal, sin adenopatías intrabdominales, ni líquido libre en cavidad abdominal.

Ultrasonido de tiroides: glándula de aspecto y tamaño normal, sin alteraciones.

Tomografía axial computarizada (TAC) de abdomen: No se aprecian alteraciones de las estructuras abdominales.

Resonancia magnética (RMN) de cráneo: Se puede apreciar la glándula hipófisis ligeramente asimétrica con respecto a la derecha, con presencia de imagen pequeña redondeada e hipointensa, que mide aproximadamente tres milímetros, localizada a la derecha. Tallo hipofisario central; impresiona espacio subaracnoideo amplio a nivel temporal y parietal derecho. Impresión diagnóstica: adenoma hipofisario. (Figura 3).

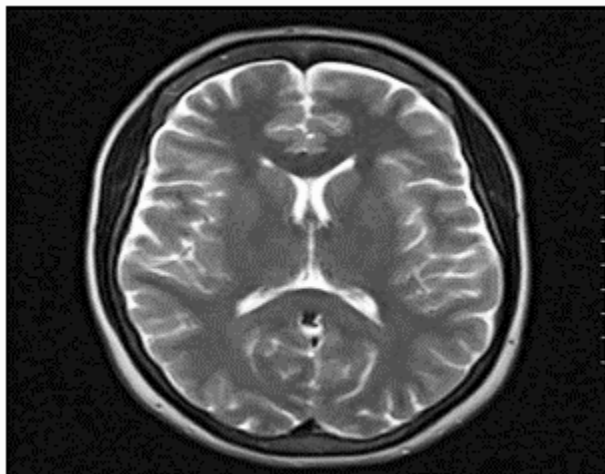


Figura 3. Resonancia magnética de cráneo.

Basados en la clínica y los resultados de exámenes hemoquímicos e imagenológicos, se empleó inicialmente hidrocortisona 30 mg/día por vía endovenosa, repartida en dos dosis durante 15 días y se continuó con cortisona acetato 25 mg/día por vía oral durante 30 días por la noche, hasta el egreso, momento en que ya los síntomas habían desaparecido completamente. Se indicaron chequeos médicos frecuentes para valorar por equipo multidisciplinario.

DISCUSIÓN

El fenotipo clínico y bioquímico de los tumores hipofisarios depende del tipo celular del que proceden. Pueden originarse a partir de un solo tipo celular o estar formados por células con funciones distintas dentro del mismo tumor. Los tumores con actividad hormonal se caracterizan por tener secreción autónoma y escasa repuesta a las vías fisiológicas normales de inhibición.¹¹

En general, los adenomas de hipófisis tienden a desplazar, más que a invadir, los tejidos sanos que los envuelven. El tamaño del tumor y la dirección hacia la que crece, condicionan muchos síntomas, esta vez de naturaleza neurológica, dependiendo de las estructuras que se vayan encontrando. Al aumentar la presión dentro de la silla turca, se puede producir dolor de cabeza, presión del tallo hipofisario y más hacia arriba, afectar el hipotálamo, con lo que pueden

resentirse las neuronas que controlan la función hormonal de la hipófisis y sus vías de comunicación con esta. El resultado son déficits hormonales sobreañadidos o hiperprolactinemia.^{7,11}

Los tumores grandes pueden producir daños de diferente gravedad de unos pacientes a otros, a veces, déficits parciales en el funcionamiento de una hormona, por lo que es necesario hacer estímulos de la glándula para valorar lo que llamamos la reserva que tiene la hipófisis de cada hormona; es decir, su capacidad para satisfacer la demanda que se pueda producir fuera de la situación de reposo y comprimir las fibras nerviosas que controlan los movimientos de las extremidades, provocando disminución de la fuerza en ellas.^{1,12}

Entre los déficits hormonales sobreañadidos se puede encontrar la diabetes insípida; si sigue creciendo el tumor puede obstruirse la circulación del líquido cefalorraquídeo a su paso por el tercer ventrículo, produciendo síntomas de una hidrocefalia, lo que afortunadamente no es frecuente (dolor de cabeza, inestabilidad en la marcha, enlentecimiento de las funciones mentales, somnolencia y finalmente coma).^{7,11}

Si el tumor se extiende por la base del cráneo (lo que tampoco es frecuente), bien hacia delante o hacia los lados, afectando al lóbulo frontal o al lóbulo temporal del cerebro respectivamente; puede alterar, entre otras cosas, la actividad eléctrica cerebral y producir ataques epilépticos. También puede comprimir o invadir el cerebro en casos excepcionales y producir alteraciones

mentales.

La paciente presentó algunos de los síntomas descritos en la literatura, tales como: cefalea, debilidad, fatiga muscular de las extremidades y trastornos menstruales.

La insuficiencia suprarrenal secundaria se produce por un déficit en la producción de HACT. No hay disminución en los niveles de mineralocorticoides, pues estos dependen fundamentalmente del sistema renina - angiotensina - aldosterona (SRAA). Los síntomas clínicos más frecuentes son debilidad, astenia, anorexia, pérdida de peso, náuseas y vómitos, hipotensión arterial, hiponatremia e hipoglucemia debido al déficit de glucocorticoides,¹³ todos presentes en la clínica de la paciente, excepto los niveles de sodio que se encontraban dentro de límites normales.

El déficit aislado de HACT es una forma infrecuente de insuficiencia adrenocortical secundaria. Su diagnóstico se realiza demostrando una producción basal de cortisol reducida, con disminución de la concentración plasmática de HACT, estimulación de la producción de cortisol tras un estímulo prolongado con HACT, y normalidad de la secreción de otras hormonas hipofisarias. La diferencia que se establece con la insuficiencia suprarrenal primaria, es la ausencia de hiperpigmentación.¹²

El diagnóstico se hace a través de pruebas bioquímicas, de modo que, mediante la determinación de los niveles basales de las hormonas se puede establecer una situación de hiperfunción o de hipofunción; tal es el caso de esta paciente, donde se demostraron niveles en sangre de cortisol y HACT bajos. El diagnóstico también se realiza mediante pruebas de imagen; la radiografía lateral de cráneo todavía tiene alguna vigencia en tumores grandes, aunque actualmente la TAC y de preferencia la RMN son las técnicas más sensibles, ya que permiten obtener imágenes claras y directas de la hipófisis, del hipotálamo y de las regiones vecinas.¹⁴ En el presente caso clínico se demostró la presencia de la tumoración hipofisaria en la RMN realizada.

El tratamiento de la insuficiencia suprarrenal/adrenal consiste en la administración de suplementos de corticoides. El tratamiento clásico de sustitución se realiza con hidrocortisona 20 - 30 mg/d por vía endovenosa, repartida en dos o tres dosis diarias, con

mayores aportes en horario matinal para simular el ritmo circadiano del cortisol, 66 % en horario matinal y 33 % en horario de la tarde. En la actualidad se están utilizando corticoides de vida media más larga (dexametasona 0,25 - 0,75 mg/día por la noche, prednisona 5 - 7,5 mg/día, metilprednisolona 4 mg/día o cortisona acetato 25 - 37,5 mg/día por vía oral, repartidas en dos dosis: 2/3 en desayuno y 1/3 en la merienda), para evitar las fluctuaciones en los niveles plasmáticos de cortisol y mejor control de la secreción de HACT.¹⁵

De esta misma manera, en la paciente presentada se aplicó terapia con esteroides por espacio de un mes, con lo que se logró la remisión de los síntomas que provocaron el ingreso.

El adenoma hipofisario como causa de insuficiencia suprarrenal es poco frecuente, pero bien identificado en la bibliografía. La presencia de insuficiencia suprarrenal secundaria en una paciente joven con un adenoma de hipófisis y un déficit aislado de HACT, sin poderse demostrar disfunción de otra glándula, no es coincidencia casual. Los reportes bibliográficos en cuanto a estadísticas de estas entidades, no son tan abundantes como en otras enfermedades. Se debe dar más importancia a las afecciones glandulares hipofisarias y suprarrenales, así como hacer un mayor esfuerzo en la búsqueda de datos estadísticos más completos para su posterior publicación. El diagnóstico correcto y el uso de esteroides como terapéutica, son importantes en la recuperación de estos pacientes.

REFERENCIAS BIBLIOGRÁFICAS

1. Kazlauskaitė R, Evans A, Villabona CV, Abdu TA, Ambrosi B, Atkinson AB, et al. Corticotropin test for Hypothalamic-Pituitary-Adrenal Insufficiency: A Metaanalysis. *Clin Endocrinol Metab.* 2008 ; 93 (11): 4245-53.
2. Lovas K, Husebye ES. Replacement therapy for Addison's disease: recent developments. *Expert Opin Investig Drugs.* 2008 ; 17 (4): 497-509.
3. Reimondo G, Bovio S, Allasino B, Terzolo M, Angeli A. Secondary hypoadrenalism. *Pituitary.* 2008 ; 11 (2): 147-54.
4. Reisch N, Arlt W. Fine Tuning for Quality of Life: 21st Century Approach to Treatment of

- Addison´s Disease. *Endocrinol Metab Clin North Am.* 2009 ; 38 (2): 407-18.
5. Arlt W. The Approach to the Adult with Newly Diagnosed Adrenal Insufficiency. *J Clin Endocrinol Metab.* 2009 ; 94 (4): 1059-67.
6. González JM, Halperin I, Navarro MP, Conget JI, Martínez MJ, Vilardell E. Déficit aislado de ACTH. *Med Clin (Barc).* 1994 ; 102 (6): 220-24.
7. Debono M, Price JN, Ross RJ. Novel strategies for hydrocortisone replacement. *Best Pract Res Clin Endocrinol Metab.* 2009 ; 23 (2): 221-32.
8. Debono M, Ross R, Newell-Price J. Inadequacies of glucocorticoid replacement and improvements by physiological circadian therapy. *Eur J Endocrinol.* 2009 ; 160 (5): 719-29.
9. Hahner S, Allolio B. Therapeutic management of adrenal insufficiency. *Best Pract Res Clin Endocrinol Metab.* 2009 ; 23 (2): 167-79.
10. Husebye E, Løvås K. Pathogenesis of primary adrenal insufficiency. *Best Practice & Research Clinical Endocrinology & Metabolism.* 2009 ; 23 (2): 147-57.
11. Nieman LK. Causes of secondary and tertiary adrenal insufficiency [Internet]. Philadelphia: Up to Date; 2011. [cited 8 Sep 2013] Available from: <http://www.uptodate.com/contents/causes-of-secondary-and-tertiary-adrenal-insufficiency-in-adults>.
12. Miyauchi S, Yamashita Y, Matsuura B, Onji M. Isolated ACTH deficiency with Grave´s disease: a case report. *Endocr J.* 2004 ; 51 (1): 115-9.
13. Pura M, Kreze A, Kentos P, Vanuga P. The low dose (1 µg) Cosyntropin Test (LDT) for primary adrenocortical insufficiency: Defining the normal cortisol response and report on first patients with Addison´s disease confirmed with LDT. *Exp Clin Endocrinol Diabetes.* 2010 ; 118 (3): 151-7.
14. Arafah BM. Hypothalamic pituitary adrenal function during critical illness: Limitations of current assessment methods. *J Clin Endocrinol Metab.* 2006 ; 91 (10): 3725-45.
15. Pérez Unanua MP, Muñoz González Y, Mateo Pascual C, García García AI. Manejo de la patología suprarrenal en Atención Primaria. *Semergen.* 2010 ; 36 (3): 140-9.