

PRESENTACIÓN DE CASO

Seudoartrosis de la diáfisis humeral tratada mediante impactación intramedular. Presentación de un caso**Nonunion of the Humeral Shaft Treated by Intramedullary Impaction. A Case Report**

Yosvani Sánchez Pérez¹> Ramón Padilla de la Cruz²> Graciela de la Caridad Rodríguez de la Rosa³> Yamisel Cabrera Reyes⁴>

¹Especialista de I Grado en Ortopedia y Traumatología. MSc. en Urgencias Médicas. Hospital Militar Universitario Octavio de la Concepción y de la Pedraja. Camagüey.

²Especialista de I Grado en Ortopedia y Traumatología. Hospital Militar Universitario Octavio de la Concepción y de la Pedraja. Camagüey.

³Especialista de I Grado en Medicina Tradicional y Natural. MSc. en Medicina Bioenergética y Natural. Hospital Militar Universitario Octavio de la Concepción y de la Pedraja. Camagüey.

⁴Licenciada en Enfermería. MSc. en Urgencias Médicas. Hospital Universitario Manuel Asunce Domenech. Camagüey.

Cómo citar este artículo:

Sánchez-Pérez Y, Padilla-de-la-Cruz R, Rodríguez-de-la-Rosa G, Cabrera-Reyes Y. Seudoartrosis de la diáfisis humeral tratada mediante impactación intramedular. Presentación de un caso. **Medisur** [revista en Internet]. 2014 [citado 2014 Jul 31]; 12(3):[aprox. 5 p.]. Disponible en: <http://medisur.sld.cu/index.php/medisur/article/view/2523>

Resumen

La seudoartrosis de la diáfisis del húmero es una de las complicaciones más desafiantes para los ortopédicos. Se presenta el caso de una paciente de 39 años de edad, femenina, que sufrió un traumatismo el cual le causó fractura conminuta del tercio proximal de la diáfisis humeral derecha; recibió tratamiento conservador con órtesis enyesada durante seis meses sin signos de consolidación. Al año y seis meses de dicha fractura fue operada de una seudoartrosis, para lo cual se realizó impactación ósea intramedular, con resultados satisfactorios. Por esa razón se decidió la publicación del caso con el objetivo de mostrar que esta opción es válida para el manejo de la seudoartrosis de la diáfisis del húmero por su fácil aplicación y sus buenos resultados.

Palabras clave: seudoartrosis, diáfisis, fracturas del húmero, fijación intramedular de fracturas

Abstract

The nonunion of the humeral shaft is one of the most challenging orthopedic complications. The case of a 39-year-old female patient who suffered a trauma resulting in a comminuted fracture of the proximal third of the right humeral shaft is presented; she received conservative treatment with a cast brace for six months without showing signs of bone consolidation. A year and six months after the fracture, the patient underwent an intramedullary impaction for repairing the nonunion with satisfactory results. This case is presented in order to show the validity of this option for the management of nonunions of the humeral shaft due to its easy application and favorable results.

Key words: pseudoarthrosis, diaphyses, humeral fractures, fracture fixation, intramedullary

Aprobado: 2014-05-28 11:52:56

Correspondencia: Yosvani Sánchez Pérez. Hospital Militar Universitario Octavio de la Concepción y de la Pedraja. Camagüey. ysanchez@finlay.cmw.sld.cu

INTRODUCCIÓN

La pseudoartrosis de la diáfisis de húmero es una de las complicaciones más desafiantes para los ortopédicos.¹⁻³ Son bastante frecuentes debido a que es difícil controlar el movimiento de una fractura de la diáfisis humeral por medios ortésicos, enyesados o no. También pueden ser por distracción o cabalgamiento de los fragmentos; interposición de tejidos blandos; pérdida de tejido óseo o por fracturas conminutas que puedan alterar el aporte vascular.⁴

Su incidencia varía entre un 2-10 % en las fracturas tratadas de forma conservadora y pueden llegar al 10-15 % cuando son tratadas mediante la cirugía.⁵

El tratamiento depende de la edad, el estado del paciente y tipo de pseudoartrosis: cuando está infectada la dificultad es mayor, pues el material de osteosíntesis interno va en contra de la curación.⁵ Weber y Cech, en 1973, citados en Campbell, la clasificaron, de acuerdo con la vitalidad y capacidad de consolidación, en:⁴

A- Pseudoartrosis vitales o con capacidad de reacción biológica.
Hipertróficas, rica en callo óseo.
Ligera hipertrofia, pobre en callo óseo.
Oligotrófica, sin callo óseo.

B- Pseudoartrosis avitales o sin capacidad de reacción biológica.
Distrófica.
Necrótica.
Por defecto.
Atrófica.

En pacientes ancianos con hueso osteoporótico puede ser mejor el uso de una órtesis ligera, que permita una función suficiente y evitar tratamientos más agresivos como la cirugía. Sin embargo, en la mayoría de los pacientes está indicado el tratamiento quirúrgico para corregir la deformidad y recuperar la función.⁴

El objetivo de este trabajo es mostrar las alternativas quirúrgicas ante una pseudoartrosis de húmero, incluida la impactación intramedular.

PRESENTACIÓN DEL CASO

Paciente de 39 años de edad, femenina, con antecedentes de salud hasta febrero de 2011, cuando sufrió un traumatismo que le causó fractura conminuta del tercio proximal de la diáfisis humeral derecha; recibió tratamiento conservador con órtesis enyesada durante seis meses sin signos de consolidación.

Un año después de retirada la órtesis enyesada, la paciente dio su consentimiento para la cirugía.

Durante la exploración física se constató movilidad anormal exagerada a nivel del brazo, además de gran deformidad y limitación a los movimientos del hombro con 10 grados de abducción.

Se le realizó radiografía anteroposterior del húmero derecho, la cual mostró pérdida de la continuidad ósea entre el tercio proximal y el tercio medio humeral; con esclerosis de los bordes óseos, cierre del canal endomedular y atrofia del extremo distal del húmero a nivel del foco pseudoartrosico. (Figura 1).

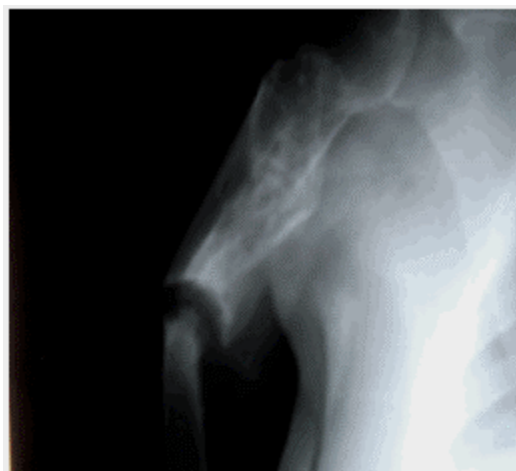


Figura 1. Imagen radiográfica que muestra pérdida de la continuidad ósea entre el tercio proximal y el tercio medio humeral; con esclerosis de los bordes óseos, cierre del canal endomedular y atrofia del extremo distal del húmero a nivel del foco pseudoartrósico.

Los exámenes complementarios preoperatorios mostraron:

- Hb: 135 gramos por litro.
- Tiempo de coagulación: 9 min.
- Tiempo de sangrado: 1 min.
- Glucemia: 5,5 mmol/l.
- Creatinina: 89 mmol/l.

Se le practicó la cirugía, se le resecaron los bordes escleróticos al foco pseudoartrósico y se

afinó en punta de lápiz el extremo del fragmento distal del foco, este se introdujo en el extremo del fragmento proximal del foco resecado el que era más ancho, por lo que no fue factible colocar una placa y tornillos más injerto óseo en un extremo del foco ancho y otro afinado, además por la osteoporosis de estos fragmentos. Por tanto se decidió colocar el fijador externo monopolar modelo RALCA de forma compresiva. (Figura 2).

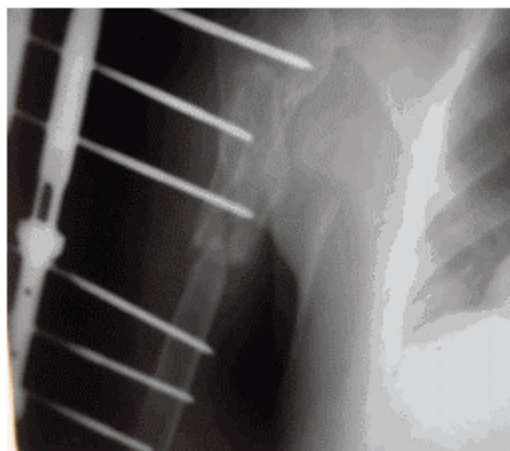


Figura 2. Imagen radiográfica que muestra el fijador externo monopolar colocado.

Recibió tratamiento rehabilitador sobre la base de ejercicios activos libres y magnetoterapia, también con homeopatía. A los cinco meses se retiró el fijador externo luego de la consolidación

ósea a pesar de la ruptura de uno de los alambres de Steinman roscado, lo que se constató en una radiografía del húmero. (Figura 3).

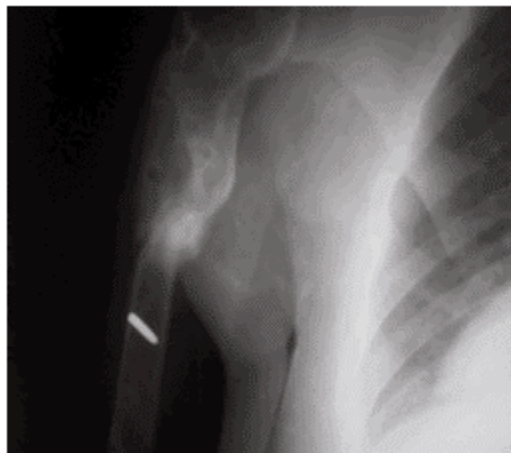


Figura 3. Imagen radiográfica que muestra la consolidación ósea.

Durante la exploración física se apreció acortamiento del brazo de 4 cm y una abducción de 160 grados.

DISCUSIÓN

El objetivo del tratamiento es lograr la consolidación mediante una estabilización firme, estimulación biológica ósea con o sin injerto y una movilización precoz de las articulaciones vecinas. Zhang,⁶ en un reciente estudio, reportó 43 casos operados de pseudoartrosis de húmero, en el que todos consolidaron con un promedio de 4,9 meses y los resultados fueron excelentes y buenos en el 83,7 %.

Existen diferentes métodos quirúrgicos para la pseudoartrosis de la diáfisis humeral, el clásico y más utilizado es la reducción y osteosíntesis con lámina e injerto óseo,⁷ previa resección de los bordes escleróticos y recanalización endomedular. Lin,⁸ y Bernard de Domsure,⁹ reportaron en pseudoartrosis no infectadas, que todas consolidaron en un tiempo promedio corto y que la lámina de compresión dinámica, con injerto esponjoso autólogo o molido de banco, es una cirugía de revisión confiable y efectiva.

Otro procedimiento que ha revolucionado el tratamiento de la pseudoartrosis diafisaria humeral, son los fijadores externos tanto el circular de Ilizarov, como el bipolar de Álvarez Cambras, según el trabajo de Pancorbo y colaboradores,³ con los cuales obtuvieron la consolidación en todos los casos de pseudoartrosis de los huesos largos, infectados o no, sin necesidad de injerto óseo, que permitió una rápida movilización de las articulaciones, fue menos invasivo y con pocas complicaciones; además se pueden corregir acortamientos a través de la transportación ósea. También Kiran,¹⁰ y Tomi¹¹ reportaron la consolidación en el 100 % de los casos con pseudoartrosis de húmero, infectados o no, tratados con el método de Ilizarov, sin el uso de injertos óseos incluso en las atróficas. Por otro lado Micic,¹² cita que con el uso del fijador externo en la pseudoartrosis no infectada de húmero, en comparación con las láminas, se requirió menos tiempo quirúrgico, presentó menos sangrado y una rápida consolidación y rehabilitación.

Otra alternativa, aunque menos utilizada, es el clavo intramedular, Al Mukaimi et al.¹³ en su investigación utilizaron el clavo autobloqueante de Russel-Taylor con el cual alcanzaron buenos

resultados en el retardo y la pseudoartrosis de húmero.

Sin embargo, cuando estas alternativas clásicas de tratamiento fracasan o no son factibles por las condiciones locales del hueso del foco, la solución se torna más difícil y para estos casos se ha propuesto la impactación ósea intramedular como lo citó Proubasta et al.⁵ Además injertos óseos vascularizados como lo citaron en su trabajo Leung et al.¹⁴ En otros casos se han utilizado tablillas corticales adosadas a cada lado del foco pseudoartrosico y los injertos de peroné enclavados, incluidos en el material de osteosíntesis como lo citaron Marinelli et al.¹⁵ y Vidyadhara et al.¹⁶ en sus respectivos trabajos.

En el caso de las pseudoartrosis infectadas se retira el material de osteosíntesis y se puede asociar a clavo intramedular recubierto con cemento impregnado con un antimicrobiano o se colocan los fijadores externos de forma compresiva, los cuales se convierten en un método excelente en las pseudoartrosis infectadas.^{5,10}

Restituir un defecto óseo en el húmero tiene menos importancia que en otros huesos largos, en el cual es permisible acortamientos de hasta 5 cm; tales acortamientos provocan muy poca limitación y el resultado estético tiene pocas consecuencias.^{4,5}

Se puede concluir que en la pseudoartrosis de la diáfisis del húmero, la impactación ósea intramedular se convierte en una opción más por su fácil aplicación y sus buenos resultados funcionales y radiológicos, además de lograr una rápida consolidación ósea.

REFERENCIAS BIBLIOGRÁFICAS

1. Sánchez-Sotelo J. Distal humeral nonunion. Instr Course Lect. 2009 ; 58: 541-8.
2. Crawford CH, Seligson D. Atrophic nonunion of humeral diaphysis treated with locking plate and recombinant bone morphogenetic protein: nine cases. Am J Orthop (Belle Mead NJ). 2009 ; 38 (11): 567-70.
3. Pancorbo Sandoval E, Delgado Quiñones A, Martín Tirado J, Hernández Hernández J, Díaz Prieto G, Quesada Pérez J. Tratamiento de la pseudoartrosis de los huesos largos mediante fijación externa. Rev Cubana Ortop Traumatol. 2010 ; 24 (2): 44-56.
4. Cleveland KB. Delayed Union and Nonunion of Fractures. In: Canale T, Beaty JH. Campbell's Operative Orthopaedics. Tennessee: Mosby Elsevier; 2008. p. 3529-65.
5. Proubasta Renart I, Celaya Ibañez F, Carrera Fernández I. Tratamiento de la pseudoartrosis séptica y recalitrante de la diáfisis humeral mediante impactación intramedular. Rev Trauma. 2009 ; 20 (3): 151-5.
6. Zhang Z, Li W. Surgical treatment of upper humerus fracture nonunion. Zhongguo Xiu Fu Chong Jian Wai Ke Za Zhi. 2010 ; 24 (6): 673-6.
7. Aparé T, Ducellier F, Hubert L, Talha A, Cronier P, Bizot P. Isolated interfragmentary compression for nonunion of humeral shaft fractures initially treated by nailing: A preliminary report of seven cases. Injury. 2010 ; 41 (12): 1262-5.
8. Lin CL, Fang CK, Chiu FY, Chen CM, Chen TH. Revision with dynamic compression plate and cancellous bone graft for aseptic nonunion after surgical treatment of humeral shaft fracture. J Trauma. 2009 ; 67 (6): 1393-6.
9. Bernard de Dompure R, Peter R, Hoffmeyer P. Uninfected nonunion of the humeral diaphyses: review of 21 patients treated with shingling, compression plate, and autologous bone graft. Orthop Traumatol Surg Res. 2010 ; 96 (2): 139-46.
10. Kiran M, Jee R. Ilizarov's method for treatment of nonunion of diaphyseal fractures of the humerus. Indian J Orthop. 2010 ; 44 (4): 444-7.
11. Tomić S, Bumbasirević M, Lesić A, Mitković M, Atkinson HD. Ilizarov frame fixation without bone graft for atrophic humeral shaft nonunion: 28 patients with a minimum 2-year follow-up. J Orthop Trauma. 2007 ; 21 (8): 549-56.
12. Micic ID, Mitkovic MB, Mladenovic DS, Golubovic VZ, Jeon IH. Treatment of the humeral shaft aseptic nonunion using plate or unilateral external fixator. J Trauma. 2008 ; 64 (5): 1290-6.
13. Al Mukaimi A, Mokhtar A, Abo El Nass M. The use of locked nails in the treatment of humeral shaft: delayed union and nonunion. Med Princ Pract. 2005 ; 14 (4): 245-9.
14. Leung YF, Ip SP, Ip WY, Kam WL, Chung OM. Accessory radial collateral vascular bone graft for

the management of nonunion of humeral shaft fracture after intramedullary nailing. *J Plast Reconstr Aesthet Surg.* 2008 ; 61 (12): 1524-7.

15. Marinelli A, Antonioli D, Guerra E, Bettelli G, Zaccarelli L, Rotini R. Humeral shaft aseptic nonunion: treatment with opposite cortical

allograft struts. *Chir Organi Mov.* 2009 ; 93 Suppl 1: S521-8.

16. Vidyadhara S, Vamsi K, Rao SK, Gnanadoss JJ, Pandian S. Use of intramedullary fibular strut graft: a novel adjunct to plating in the treatment of osteoporotic humeral shaft nonunion. *Int Orthop.* 2009 ; 33 (4): 1009-14.