

## PRESENTACIÓN DE CASO

## Mal de Pott en paciente pediátrico. Presentación de un caso

### Pott's Disease in a Pediatric Patient. A Case Report

Lourdes Marimón Amador<sup>1</sup> Ángel Ernesto Gómez Marimón<sup>1</sup>

<sup>1</sup> Facultad de Ciencias Médicas Dr. Ernesto Che Guevara de la Serna, Pinar del Río, Pinar del Río, Cuba, CP: 20100

**Cómo citar este artículo:**

Marimón-Amador L, Gómez-Marimón Á. Mal de Pott en paciente pediátrico. Presentación de un caso. **Medisur** [revista en Internet]. 2014 [citado 2014 Oct 9]; 12(4):[aprox. 3 p.]. Disponible en: <http://medisur.sld.cu/index.php/medisur/article/view/2622>

**Resumen**

Se presenta un caso de mal de Pott en un niño de cuatro años, diagnosticado por estudio clínico, radiológico y de laboratorio en el Hospital Nacional Guido Valladares, de Timor Leste. Se indagó acerca de la etiopatogenia de la enfermedad en relación con los antecedentes patológicos familiares y personales. Este caso es de gran complejidad e importancia clínica, pues en él se observó una complicación rara y grave en el niño. Se concluye que es importante el diagnóstico precoz de la enfermedad, ya que es de mal pronóstico una vez establecida.

**Palabras clave:** tuberculosis de la columna vertebral, diagnóstico precoz, pronóstico, niño

**Abstract**

The case of a four-year old boy with Pott's disease diagnosed by clinical, radiological and laboratory study at the Guido Valladares National Hospital in East Timor is presented. Inquiries about the etiopathogenesis of the disease in relation to the family and personal history were conducted. This is a very complex and clinically important case since a rare and serious complication was observed in the child. It is concluded that early diagnosis of this condition is essential due to its poor prognosis once developed.

**Key words:** tuberculosis, spinal, early diagnosis, prognosis, child

**Aprobado: 2014-07-10 15:05:03**

**Correspondencia:** Lourdes Marimón Amador. Facultad de Ciencias Médicas de Pinar del Río Dr. Ernesto Che Guevara de la Serna. Pinar del Río [lur@princesa.pri.sld.cu](mailto:lur@princesa.pri.sld.cu)

## INTRODUCCION

La tuberculosis (TB) es una enfermedad infecciosa causada por el *mycobacterium* TB, capaz de formar granulomas en los tejidos infectados y una hipersensibilidad mediada por células; por lo general es más frecuente que se localice en los pulmones, pero se puede encontrar afectando cualquier órgano.

La coinfección por el virus de inmunodeficiencia humana (VIH), representa de 3 a 5 % de los casos. Dada su progresiva extensión regional motivada por la creciente desigualdad, programas de control inadecuados y el impacto de la pandemia del VIH, la OMS decretó en 1993 el estado de emergencia global. Por tal motivo exhortó a cada país al control de la TB, mediante el sistema de tratamiento directamente observado (DOTS) de la propia organización. En el 2005 hubo 8,8 millones de personas con TB, y 1,6 millones fallecieron. Cuando se detectan pronto y reciben tratamiento completo, rápidamente los pacientes dejan de ser contagiosos y acaban curándose. El problema está en la multiresistencia de la TB y la asociación al virus HIV.<sup>1</sup>

El mal de Pott es una forma extra pulmonar de la tuberculosis, poco frecuente en el niño, y generada por la diseminación sanguínea de Bk. En alrededor del 70 % de los pacientes, dos cuerpos vertebrales son afectados, el disco se compromete, y el espacio intervertebral se estrecha en la medida que la enfermedad progresa, lo que puede provocar la destrucción de las vértebras y gibosidad.<sup>2-4</sup>

Esta localización de la tuberculosis es la más grave por el peligro de compresión medular y paraplejia, características en las formas avanzadas.<sup>5</sup>

Otra complicación rara, pero grave en el niño, es el aumento de tamaño del foco primario de manera interrumpida, lo que produce caseificación central y licuefacción consecutiva, seguida de una caverna primaria que asocia gran cantidad de bacilos tuberculosos; dicha complicación estuvo presente en el paciente objeto de este informe, lo que le confiere gran complejidad e importancia clínica a su caso, elementos que motivaron la realización y presentación de este artículo.

## PRESENTACIÓN DEL CASO

Se presenta el caso de un niño de cuatro años, residente en Timor Leste. Fue llevado al cuerpo de guardia porque hacía más de un mes presentaba fiebre en las noches, con sudoraciones profusas, tos, anorexia y deformidad de la columna desde hacía más o menos cuatro meses, la cual le impidió seguir caminando. Como antecedentes patológicos personales de importancia, se conoció que nunca se había vacunado; un antecedente patológico familiar de interés fue el hecho de que el padre falleció seis meses antes, tras padecer de mucha tos, para lo cual había tomado medicamentos, cuyos nombres la madre desconocía por no saber leer.

### Examen físico

Palidez cutáneo mucosa, piel áspera, con descamación, y signos pelagroides.

Panículo adiposo disminuido.

Adenopatías cervicales bilaterales.

Aparato respiratorio: murmullos vesiculares audibles en ambos campos pulmonares, con abundantes crepitantes a la auscultación; frecuencia respiratoria: 24 respiraciones por minuto.

Aparato cardiovascular: ruidos cardiacos rítmicos de buen tono, sin soplos; frecuencia cardiaca: 120 latidos por minuto.

Sistema osteomioarticular (gibosidad de la columna vertebral dorsal e imposibilidad para estar de pie).

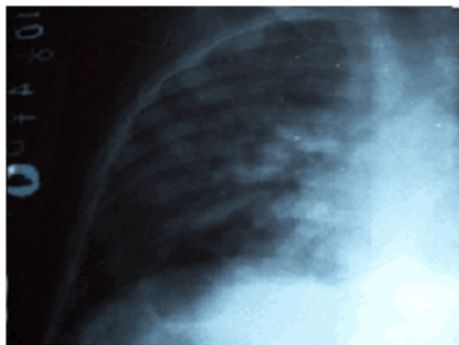
### Exámenes complementarios

Hemograma: Leucocitos: 11,2/mm; P: 74 %; L: 33 %; E: 0,08 %; M: 0,1 %; St: 0 %; Hb: 75 g/l; eritro: 85mm.

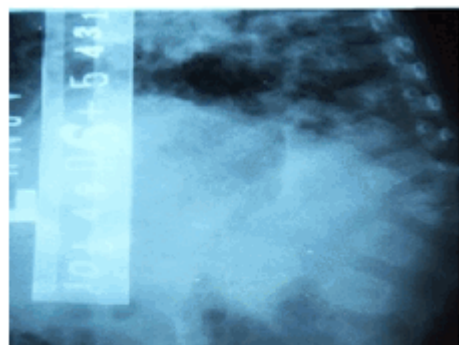
### Estudios imagenológicos

Radiografía de tórax: se observaron lesiones en ambos campos pulmonares, infiltrativas, con múltiples cavitaciones bilaterales que inclinaban hacia una TB activa. (Figura 1).

Radiografía de tórax lateral: deformidad de columna vertebral con fractura de cuerpo vertebral en L 1 y retrolistesis de probable etiología asociada a TB ósea. (Figura 2).



**Figura 1.** Radiografía de tórax anteroposterior que muestra lesiones en ambos campos pulmonares.



**Figura 2.** Radiografía de tórax lateral donde se observa deformidad de columna vertebral.

Se realizó valoración nutricional que incluyó revisión y análisis del peso y la talla, con 7,1 kg y 82 cm, respectivamente. Estos datos indicaron una malnutrición severa (60 %).

Las abundantes cavitaciones en ambos campos pulmonares, condujeron al diagnóstico de TB pulmonar, mientras que la gran afectación del cuerpo vertebral, la malnutrición severa y la paraplejía de miembros inferiores, definieron el diagnóstico de TB ósea. El paciente fue hospitalizado con tratamiento antituberculoso y recuperación nutricional con fórmula F5 Y F00.

## DISCUSIÓN

Después de unos decenios de menor incidencia, la TB se ha incrementado enormemente a nivel mundial, considerada como una enfermedad reemergente; es la enfermedad que mayor

número de muertes ha causado en la historia de la humanidad. Sigue siendo en el inicio de este nuevo milenio la enfermedad infecciosa humana más importante que existe a pesar de los esfuerzos que se han invertido para su control en la última década, siendo las principales limitaciones la infraestructura sanitaria y la extrema pobreza. Más de la mitad de los enfermos viven en Asia. En América Latina y Medio Oriente hay menos casos nuevos cada año, al igual que en Europa Oriental donde se ha estabilizado el número de casos.<sup>1</sup>

El diagnóstico de TB en el niño se puede sospechar clínicamente, mediante el interrogatorio y el examen físico, aunque el estudio radiológico es muy importante, sobre todo para seguir la evolución, ya que, como plantean algunos autores, el estudio microbiológico se hace difícil en ocasiones.<sup>5-7</sup> Cuando la clínica no ofrece los elementos suficientes y se vive en un medio menos hostil de pobreza, el mantoux es otra alternativa para el diagnóstico. Este no se encontraba a nuestro alcance al atender al paciente presentado.<sup>8</sup>

Se plantea que cuando la resistencia es débil, como ocurre en presencia de malnutrición, tienen lugar complicaciones como la cavitación y el mal de Pott propiamente dicho y que el riesgo de diseminación es mayor en los niños más pequeños, ocurriendo la mayor parte de las diseminaciones óseas y articulares en el transcurso de los tres años después de la primera infección.<sup>9,10</sup>

En el caso presentado se constató destrucción del cuerpo vertebral y sus márgenes, con disminución del espacio intervertebral, de esta misma manera lo plantean otros autores al referirse del mal de Pott; que también diferencian la TB ósea vertebral de otras entidades como la metástasis de neoplasias, porque estas últimas respetan el disco intervertebral.<sup>11-14</sup>

La conducta terapéutica adoptada consistió en iniciar tratamiento de la enfermedad de base (la TB) y de la malnutrición, con seguimiento estricto del caso por la consulta externa, una vez dado de alta. En este caso el pronóstico fue reservado.

Se recomienda sospechar TB en el niño cuando este presenta las siguientes manifestaciones: dificultad para ganar peso, pérdida de ánimo por más de dos o tres meses, fiebre alta por más de una semana, en horario nocturno y sin causa

aparente, abdomen distendido, diarrea crónica, cojera, columna rígida, hinchazón de rodilla, tobillo u otra articulación, aumento de ganglios indoloros, firmes o blandos, hinchazones blandas bajo la piel, no dolorosas, o ulceraciones, dolor de cabeza y pérdida de la fuerza de brazos o piernas. Ante un paciente diagnosticado, se requerirá iniciar profilaxis del contacto con el enfermo, ya sea en medio familiar, escolar o laboral.

Sin dudas existe una reemergencia global de la TB y este caso, como se ha visto, forma parte de la experiencia de los autores como colaboradores en uno de los países donde la enfermedad está menos controlada. Es un caso de gran complejidad e importancia clínica, pues en él se observó una complicación rara y grave en el paciente pediátrico, que ocurre cuando el foco primario aumenta de tamaño interrumpidamente y produce caseificación central y licuefacción consecutiva que es seguida de una caverna primaria que asocia gran cantidad de bacilos tuberculosos. Se concluye que es importante el diagnóstico precoz de la enfermedad, ya que es de mal pronóstico una vez establecida.

## REFERENCIAS BIBLIOGRÁFICAS

1. Rodríguez Cala F. Tuberculosis. In: Vicente Peña E, Rodríguez Porto AI, Sánchez Zulueta E, Quintana López L, Riverón González JM, Ledo Grogús D, et al. Diagnóstico y tratamiento en medicina interna. La Habana: Editorial Ciencias Médicas; 2012. p. 42-53.

2. Tuberculosis vertebral (mal de Pott) e infección por el virus de la inmunodeficiencia humana. Medisan [revista en Internet]. 2011 [cited 2 Feb 2013 ] ; 15 (2): [aprox. 13p]. Available from: [http://scielo.sld.cu/scielo.php?script=sci\\_arttext&pid=S1029-30192011001200014](http://scielo.sld.cu/scielo.php?script=sci_arttext&pid=S1029-30192011001200014).

3. Aparicio G, Viudez I, Pérez JL, Delgado F. Tuberculosis osteoarticular de presentación extrapulmonar y extraespinal. Acta Ortopédica Mexicana [revista en Internet]. 2012 [cited 2 Feb 2013 ] ; 26 (1): [aprox. 10p]. Available from: <http://www.medigraphic.com/pdfs/ortope/or-2012>

[/or121d.pdf](#).

4. De la Torre González D, Góngora López J, Huerta Olivares V, Pérez Meave JA. Enfermedad de Pott: un reto diagnóstico y terapéutico para el médico actual. Cir Cir. 2000 ; 68 (3): 108-13.

5. Lu M. Imaging diagnosis of spinal intramedullary tuberculoma: case reports and literature review. J Spinal Cord Med. 2010 ; 33 (2): 159-62.

6. Kenyon PC, Chapman AL. Tuberculous vertebral osteomyelitis: findings of a 10-year review of experience in a UK centre. J Infect. 2009 ; 59 (5): 372-3.

7. González Martín J, García García JM, Anibarro L, Vidal R, Esteban J, Blanquer R, Moreno S, et al.. Consensus document on the diagnosis, treatment and prevention of tuberculosis. Arch Bron-coneumol. 2010 ; 46 (5): 255-74.

8. Silverstein MP, Lieberman IH, St Clair S, Kayanja M, Bancroft LW. Your diagnosis? Pott's disease. Orthopedics. 2012 ; 35 (4): 344-7.

9. Fedoul B, Chakour K, El Faiz Chaoui M. Pott's disease: report of 82 cases. Pan Afr Med J. 2011 ; 8: 22.

10. Mondol BA, Siddiqui MR, Mohammad QD, Saha NC, Hoque MA, Uddin MJ. Tuberculosis of the central nervous system. Mymensingh Med J. 2010 ; 19 (2): 312-22.

11. Wang H, Li C, Wang J, Zhang Z, Zhou Y. Characteristics of patients with spinal tuberculosis: seven-year experience of a teaching hospital in Southwest China. Int Orthop. 2012 ; 36 (7): 1429-34.

12. Choo CY, Pan WJ, Lee HC. Spinal tuberculosis as a cause of low back pain a timely reminder. Pain Med. 2012 ; 13 (4): 613-4.

13. Garg RK, Somvanshi DS. Spinal tuberculosis: a review. J Spinal Cord Med. 2011 ; 34 (5): 440-54.

14. Shikhare SN, Singh DR, Shimpi TR, Peh WC. Tuberculous osteomyelitis and spondylodiscitis. Semin Musculoskelet Radiol. 2011 ; 15 (5): 446-58.