

PRESENTACIÓN DE CASO

Neuropatía hipertrófica secundaria a enfermedad de Hansen. Presentación de un caso

Hypertrophic Neuropathy Secondary to Hansen's Disease. A Case Report

María Octavina Rodríguez Roque¹ Didiesle Herrera Alonso² Ada Sánchez Lozano²

¹ Dirección Provincial de Salud, Cienfuegos, Cienfuegos, Cuba, CP: 55100

² Hospital General Universitario Dr. Gustavo Aldereguía Lima, Cienfuegos, Cienfuegos, Cuba, CP: 55100

Cómo citar este artículo:

Rodríguez-Roque M, Herrera-Alonso D, Sánchez-Lozano A. Neuropatía hipertrófica secundaria a enfermedad de Hansen. Presentación de un caso. **Medisur** [revista en Internet]. 2016 [citado 2016 Sep 26]; 14(4):[aprox. 6 p.]. Disponible en: <http://medisur.sld.cu/index.php/medisur/article/view/3346>

Resumen

Se presenta el caso de una paciente de 49 años de edad, soltera, atendida en el Hospital de Cienfuegos, que comenzó con cuadro clínico de debilidad muscular en miembros inferiores y "entumecimiento" (parestesia) de las cuatro extremidades, con mejoría relativa. Un año después sufrió empeoramiento de las manifestaciones de debilidad muscular y parestesia de extremidades, fundamentalmente las superiores, lesiones hipopigmentadas en piel de tórax y abdomen. Se inició protocolo de investigación por sospecha de polineuropatía hipertrófica. Se realizó biopsia de lesiones hipocrómicas y se concluyó como una polineuropatía hipertrófica secundaria a enfermedad de Hansen, tipo lepra tuberculoide. Se decidió la presentación de este caso, pues en estos pacientes la neuropatía suele ser lenta, insidiosa y de larga evolución, pero durante las leproreacciones puede haber lesión neurológica aguda, momento de mayor gravedad a la hora de la instauración de deformidades y discapacidades, por lo que se debe actuar con rapidez con la finalidad de evitarlas.

Palabras clave: enfermedades del sistema nervioso periférico, lepra, informes de casos

Abstract

We present the case of a 49-year-old unmarried woman treated at the hospital of Cienfuegos. The patient complained of weakness in the lower limbs and "numbness" (paresthesia) of all four extremities, which improved slightly after treatment. A year later, the muscle weakness and paresthesia worsened, particularly in the upper limbs. She also developed hypopigmented skin lesions on the chest and abdomen. The investigation was initiated due to suspicion of hypertrophic polyneuropathy. A biopsy of the hypochromic lesions was performed, which led to the conclusion that the patient suffered from a hypertrophic polyneuropathy secondary to tuberculoid Hansen's disease. We decided to present this case since a neuropathy is usually slow, insidious and has a long course in these patients; however, leprosy reactions can lead to acute nerve damage, resulting in disabilities and deformities. Consequently, it is important to act quickly in order to avoid them.

Key words: peripheral nervous system diseases, leprosy, case reports

Aprobado: 2016-07-13 15:19:52

Correspondencia: María Octavina Rodríguez Roque. Dirección Provincial de Salud. Cienfuegos. vdprimero@dps.cfg.sld.cu

INTRODUCCIÓN

La lepra o enfermedad de Hansen es un padecimiento tan antiguo como el hombre, que se fue convirtiendo en un sinónimo de destierro social, aislamiento y rechazo, debido a diversos factores de orden cultural, social e incluso religioso, todos derivados de la ignorancia y la falta de un conocimiento científico del tema. En la actualidad conocemos mejor esta enfermedad, lo que ha permitido desarrollar e implementar nuevas estrategias para la atención.^{1,2}

Se caracteriza por lesiones cutáneas, en mucosa y nervios periféricos que provocan consecuentemente anestesia, debilidad muscular y parálisis. También alteraciones tróficas de la piel, los músculos y los huesos. La enfermedad tiene un largo período de incubación, de hasta 10-15 años, es de muy prolongada evolución y se cuenta con un tratamiento efectivo para lograr su cura definitiva.^{1,2}

La enfermedad de Hansen no es un problema de salud en los países desarrollados. En cambio, resulta de interés como un problema de salud mundial pues cada año se reportan de 10 a 20 millones de casos nuevos.¹⁻⁴

La tendencia mantenida por la enfermedad de Hansen desde 1983 hasta el cierre de 2012, mostró un carácter ascendente con tasas por debajo de $0,8 \times 10\ 000$ hab. hasta el año 2000. En el decenio 2001-2010 fue inestable la notificación de casos de la enfermedad, alcanzando picos importantes en 2001, con una tasa de 1,4 y en 2009 de $1,5 \times 10\ 000$ hab. No se reportaron casos en los años 2005, 2006, 2007 y 2010. Estos períodos de silencio, lejos de inferir que la enfermedad está en fase de eliminación, parecen mostrar que la pesquisa no es adecuada y por tanto se constatan etapas en las cuales el número de casos superan lo esperado, motivando con ello, que la tasa sobrepase las cifras establecidas por la OMS para considerar la enfermedad eliminada.⁴⁻⁵

En estudios realizados en Cienfuegos, en el Municipio de Cumanayagua, los autores demostraron que la enfermedad está diagnosticándose con mayor frecuencia en las etapas intermedias de la vida; más del 60 % de los enfermos reportados están entre los 35 y 54 años de edad, etapa esta en la que el individuo se encuentra en plena actividad laboral y social. Al cierre de 2011 la lepra continúa siendo un problema de salud para el

municipio Cumanayagua. La tendencia de esta enfermedad en el último lustro, aunque es cierto que mal mantiene cifras por debajo de las exigidas por la OMS para considerarse controlada, en el municipio Cumanayagua tiene un carácter ascendente que pudiera estar en relación con la identificación de los casos nuevos de forma tardía, lo que favorece la prolongación del tiempo de exposición entre el enfermo y sus contactos, y pone en peligro los logros alcanzados y los procedimientos establecidos para su erradicación.⁶

Fue Hansen quien identificó la primera bacteria relacionada (*Mycobacterium leprae*). Desde entonces, se sabe que provoca una enfermedad granulomatosa de progresión lenta en la piel y el nervio. La variable de expresividad clínica es efecto directo de la respuesta inmunológica influenciada por factores genéticos y ambientales. Basado en ello, se clasifica la enfermedad en dos grandes polos, el lepromatoso (LL) y el tuberculoide (LT), entre los cuales se sitúan formas de lepra dimorfa o *borderline* (LB).⁷

La afectación neural por enfermedad de Hansen es la causa más frecuente de enfermedad infecciosa que afecta al sistema nervioso periférico (SNP).⁸

Produce varios patrones de afectación en el sistema nervioso periférico. Los más típicos son las mononeuropatías -simple y múltiples- predominantemente sensitivas, con toma motora variable, engrosamiento de nervios y respeto de los reflejos osteotendinosos (reflejos OT).^{8,9}

El SNP puede afectarse por: a) lesión del cuerpo neuronal o *neuronopatías*, b) del axón o *axonopatías*, c) de la mielina o *mielinopatías* y d) del tejido intersticial.

Los troncos nerviosos periféricos que con mayor frecuencia se ven afectados serán los más superficiales, por ser más susceptibles a sufrir traumatismos, por tener mayor facilidad de pase para los bacilos desde el tejido cutáneo hasta el nervioso y por sufrir compresión de estos nervios, que con mucha frecuencia suelen presentar hipertrofia, en los canales óseo-ligamentosos.

El diagnóstico de la enfermedad se basa en tres puntos esenciales:⁹

1. Valorar las lesiones de la piel, ya expuestas anteriormente para cada una de las distintas

formas clínicas.

2. Demostrar la hipertrofia y alteración funcional de los troncos nerviosos periféricos.

3. Demostrar la presencia del bacilo.

Se decidió la presentación de este caso, pues en estos pacientes la neuropatía suele ser lenta, insidiosa y de larga evolución, pero durante las leprorreacciones puede haber lesión neurológica aguda, momento de mayor gravedad a la hora de la instauración de deformidades y discapacidades, por lo que se debe actuar con rapidez con la finalidad de evitarlas, además por lo poco frecuente de la entidad nosológica en nuestro

PRESENTACIÓN DEL CASO

Paciente femenina, de 49 años de edad, color de la piel blanca, de procedencia urbana, soltera, ocupación auxiliar general de limpieza, con antecedentes de ser fumadora (consume una cajetilla diaria de cigarrillos).

Comenzó con cuadro de debilidad muscular en miembros inferiores, y "entumecimiento" (parestesia) de las cuatro extremidades. Se le diagnosticó una polineuropatía tóxico-nutricional. En su área de salud se le orientó tratamiento con vitaminas y experimentó ligera mejoría de los síntomas.

Un año después comenzó nuevamente con manifestaciones de debilidad muscular y parestesias de extremidades, fundamentalmente superiores. A pesar de reiniciar vitaminoterapia mantuvo igual sintomatología.

Clínicamente sin mejoría alguna, se añadió al cuadro la pérdida de peso de aproximadamente 10 kg. Mediante una prueba de tolerancia a la glucosa alterada, se diagnosticó entonces una neuropatía mixta.

Teniendo en cuenta la evolución de la paciente se remitió al Hospital General Universitario Dr. Gustavo Aldereguía Lima, de Cienfuegos donde fue valorada y se decidió ingreso en el Servicio de Neurología. Los datos generales reflejados en su historia clínica fueron los siguientes:

Datos positivos al examen físico:

- Toma importante del estado general.
- Hipotonía muscular generalizada.
- Cuadriparesiade predominio distal 2/5.
- Hiporreflexia osteotendinosa generalizada.
- Anestesia en bota y guantes.
- Nervios engrosados palpables a nivel radial, cubital y tibial (a expensas del nervio cubital).
- Lesión a nivel de antebrazo izquierdo compatible con una quemadura de la cual no se percató por la insensibilidad al dolor.
- Lesiones en abdomen y tórax de tipo máculas hipopigmentadas con anestesia en su interior.

Exámenes complementarios:

- Hb 12,8 g/litro
- Eritro: 45 mm/hora
- Leucograma: $6,2 \times 10^{10}$
- Glucemia: 4,2 mmol/l
- Velocidad de conducción nerviosa motora y sensitiva de las cuatro extremidades: marcados signos de lesión axomiélica de fibras motoras y sensitivas de nervios periféricos.
- Baciloscopia para aislar *mycobacterium leprae*: negativa.
- Biopsia de lesiones hipocrómicas de piel del abdomen: múltiples tubérculos dérmicos formados por células epitelioides con invasión y destrucción de estructuras nerviosas. Células gigantes y linfocitos, marcada atrofia epidérmica y técnica de bacilo ácido alcohol resistente negativa compatible con lepra tuberculoide. (Figura 1).

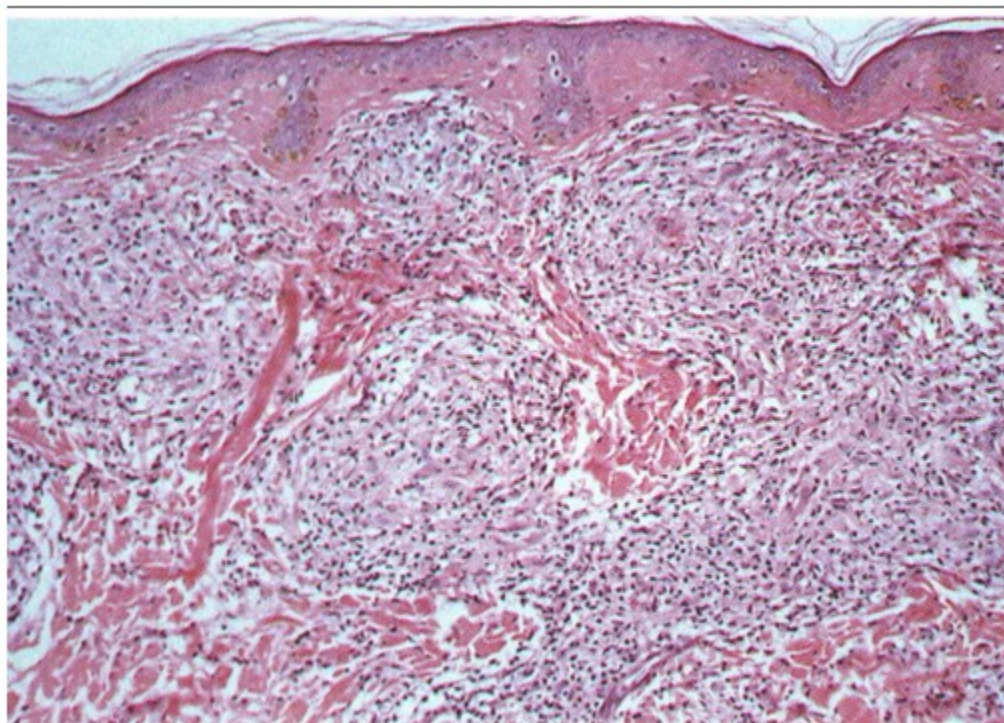


Figura 1. Imagen histopatológica donde se evidencian las células gigantes y linfocitos, marcada atrofia epidérmica.

Luego de impuesto el tratamiento específico, la evolución fue satisfactoria, con seguimiento posterior en consulta de Neurología, Dermatología y cumplimiento del programa de lepra.

DISCUSIÓN

Hoy en día ya se sabe que el tejido nervioso es uno de los más propensos a lesionarse durante la evolución de la lepra, y esta afectación neurológica junto con sus consecuencias resultan de gran importancia, pues son ellas las que marcarán el pronóstico funcional del enfermo, además de poder ser el primer síntoma de la enfermedad y de constituir, en algunos casos, lo que predomina clínicamente.¹⁰

Según la forma clínica de la enfermedad, lo cual depende directamente de la respuesta del paciente al bacilo, encontramos, en la lepra tuberculoide, graves lesiones nerviosas producidas por mecanismos de destrucción en un número pequeño de nervios periféricos.

La neuropatía suele ser lenta, insidiosa y de larga evolución. No obstante, durante las

leporreacciones puede haber lesión neurológica aguda, momento este de mayor gravedad a la hora de la instauración de deformidades y discapacidades, por lo que deberemos actuar con rapidez con la finalidad de evitarlas.¹¹

Para reconocer una neuropatía hanseniana tendremos en cuenta diferentes signos y síntomas; es esencial una buena evaluación neurológica en el momento del diagnóstico, periódicamente durante el tratamiento, al alta terapéutica y siempre que el paciente se queje de dolor, pérdida de sensibilidad o de fuerza muscular.

Esta exploración neurológica constará de la búsqueda de engrosamiento de troncos nerviosos periféricos, pues esta es una característica patognomónica de la enfermedad; una exploración minuciosa de la sensibilidad superficial (térmica, dolorosa y táctil) y una valoración de la fuerza muscular de aquellos músculos más representativos inervados por los troncos nerviosos que más comúnmente se ven afectados por el *M. leprae*.¹¹⁻¹²

El engrosamiento del nervio consiste en un

aumento de su volumen y de su consistencia, pudiendo palpase fácilmente en canales óseos cercanos a la superficie corporal. Los trastornos sensitivos podrán ser subjetivos (hiperestesias, sensación de hormigueo, acorchamiento y calambres, dolores intensos, hipoestesia) u objetivos (alteración de la sensibilidad térmica, dolorosa y táctil, y en estadios más evolucionados, también alteración de la sensibilidad profunda).¹²

En cuanto a los trastornos motores tiene como primer síntoma la torpeza de movimientos, seguida de debilidad muscular, parálisis y aparición de deformidades.

En miembros superiores los nervios periféricos que con mayor frecuencia se afectan son el nervio cubital, el nervio mediano y el nervio radial, en este orden cronológico y de frecuencia de afectación.^{12,13}

Los hallazgos histopatológicos que se observan en los pacientes con LT incluyen, en la fase inicial, edema subperineural, atrofia axonal con desmielinización secundaria, pérdida de fibras mielínicas y actividad regenerativa, como resultado del balance de degeneración/regeneración.¹⁴⁻¹⁶

Varios autores han sugerido que la entrada del *M. leprae* está mediada por las células endoteliales^{17,18} y otros han documentado su presencia dentro de estas.¹⁹⁻²¹

En la fase tardía las alteraciones neurales se acentúan por la migración de células mononucleares con predominio de linfocitos en los pacientes con LT. La presencia de estas células es el sello característico de dicha fase.^{22,23}

Los estudios electrofisiológicos mediante electroneurografía (ENG) permiten precisar intensidad, topografía, mecanismo fisiopatológico y signos de denervación y

reinervación, de gran interés pronóstico.²⁴ La multineuritis suele presentar en el estudio ENG como neuropatías segmentarias mixtas, con componente desmielinizante y grados variables de axonotmesis. Como hemos comentado, se han descrito neuropatías focales en múltiples localizaciones pero, sin duda, la más habitual es la neuropatía cubital en codo, bilateral y simétrica, de tal modo que podría asegurarse que la ausencia de esta lesión hace muy improbable el diagnóstico de cualquier tipo de neuropatía leprosa.²⁵⁻²⁶

Diagnóstico diferencial

1. Neuropatía motora multifocal: neuropatía progresiva que no presenta trastornos sensitivos o son mínimos. Fuerza muscular disminuida y atrofia marcada. Existen calambres y fasciculaciones. En el estudio neuroelectrofisiológico se detecta bloqueo focal de la conducción nerviosa sobre las fibras motoras. Histológicamente encontramos desmielinización segmentaria.
2. Neuropatía sensitiva del sida: existe dolor plantar y molestias a la marcha. El dolor neuropático es de intensidad variable, puede llegar a ser muy severo y se asocia con lesiones de las fibras pequeñas y grandes. El examen físico muestra hiperreflexia patelar con pérdida de los reflejos de los tobillos. Histológicamente se observa degeneración axonal no inflamatoria de predominio distal en las fibras sensitivas.

Los grandes avances en la lucha terapéutica contra esta enfermedad se dan en el año 1982, en el que la OMS aconseja la poliquimioterapia. (Tabla 1).

Tabla 1. Esquema de tratamiento utilizando la poliquimioterapia
Esquema de PQT

Paucibacilar	Multibacilar
Rifampicina dosis mensual 600mg	Rifampicina dosis mensual 600mg
Dapsona 100mg /día : dosis diaria	Clofazimina 300mg en dosis mensual 50mg
<i>Duración del tratamiento :6 dosis</i>	Dapsona 100mg /día : dosis diaria
	<i>Duración del tratamiento : 12 Semanas</i>

En esta paciente se utilizó la poli-quimioterapia multibacilar, además de vitamina B12. También se realizó neurorehabilitación y cuidados de enfermería.

REFERENCIAS BIBLIOGRÁFICAS

1. Espinoza Aguirre A, Jaramillo Antillón O, Arias Herrera A, Koon Rodríguez S, Aguilar Aguilar N, Chan A, et al. Normas para la atención integral y control de la enfermedad de Hansen en Costa Rica. San José, Costa Rica: OPS; 2013.
2. World Health Organization. Leprosy: global situation [Internet]. Ginebra: WHO; 2012. [cited 6 Jun 2015] Available from: <http://www.who.int/lep/situation/en/>.
3. Organización Mundial de la Salud. Lepra. Nota descriptiva No. 101/ Enero 2014. Ginebra: OMS; 2014.
4. MaitaGarcía X, Mejía Loma L, Marañón Mendoza LC, LuízagaPanozo S, Santander López A. Comportamiento clínico-epidemiológico de la lepra en el departamento de Cochabamba durante la década 2000-2010. RevCientCienMéd [revista en Internet]. 2012 [cited 13 May 2013]; 15 (1): [aprox. 11p]. Available from: http://www.scielo.org.bo/sciELO.php?pid=S1817-74332012000100003&script=sci_arttext.
5. Suneetha S, Sigamani A, Kurian N, Chacko CJ. The development of cutaneous lesions during follow-up of patients with primary neuritic leprosy. Int J Dermatol. 2005 ; 44 (3): 224-9.
6. Hidalgo Pereira FI, Martínez López G, Fernández Juviel AI, Monte-Negro Calderón T. Caracterización epidemiológica de la lepra en el municipio de Cumanayagua (1983-2012). RevCubana HigEpidemiol [revista en Internet]. 2014 [cited 23 Feb 2015]; 52 (2): [aprox. 10p]. Available from: http://scielo.sld.cu/sciELO.php?script=sci_arttext&pid=S1561-30032014000200003.
7. Santos M, De Carvalho J, Brotto M, Bonfa E, Rocha F. Peripheral neuropathy in patients with primary antiphospholipid (Huges) syndrome. Lupus. 2010 ; 19 (5): 583-90.
8. Morales C, Santos R, García V, Flores J, Martínez O. Neuropatía periférica en pacientes con artritis reumatoide. ArchNeurociencMex. 2009 ; 14 (1): 22-6.
9. Ramos JM, Reyes F, Lemma D, Belinchón I, Gómez JR. Disability profile in leprosy patients' diagnoses in a rural reference leprosy centre in Ethiopia during 1999-2009. Trop Doct. 2011 ; 41 (1): 51-3.
10. Fitzpatrick T. Dermatología en Medicina General. 8va. ed. Buenos Aires: Editorial Médica Panamericana; 2014.
11. Birdi TJ, Antia NH. Mechanisms involved in peripheral nerve damage in leprosy with special reference to insights mouse model. Int J LepOther Mycobact Dis. 2003 ; 71 (4): 345-54.
12. Garg R, Dehran M. Leprosy: a precipitating factor for complex regional pain syndrome. Minerva Anestesiol. 2010 ; 76 (9): 758-60.
13. Contreras M, López N, Herrera E, Castillo R, Ruiz del Portal G, Busch RJ. Lepra importada y su dificultad en el medio actual: a propósito de 7 casos. ActasDermosifiliogr. 2011 ; 102 (2): 106-13.
14. Shetty VP, Mehta LN, Irani PF, Antia NH. Study of the evolution of nerve damage in leprosy: Part II. Observation on the index branch of the radial cutaneous nerve in contacts of leprosy. Lepr Ind. 1980 ; 52 (1): 19-25.
15. Shetty VP, Jacobs JM, Antia NH. The pathology of early leprous neuropathy. J Neurol Sci. 1988 ; 88 (1-3): 115-31.
16. Gulia A, Fried I, Massone C. New insights in the pathogenesis and genetics of leprosy. F1000 Med Rep. 2010 ; 27 (2):
17. Alter A, Grant A, Abel L, Alcaïs A, Schurr E. Leprosy as a genetic disease. Mamm Genome. 2011 ; 22 (1-2): 19-31.
18. Capadia GD, Shetty VP, Khambati FA, Ghate

- SD. Effect of Corticosteroid Usage Combined With Multidrug Therapy on Nerve Damage Assessed Using Nerve Conduction Studies: A Prospective Cohort Study of 365 Untreated Multibacillary Leprosy Patients. *J ClinNeurophysiol*. 2010 ; 27 (1): 38-47.
19. Veiga A, Costa A, Taipa R, Guimarães A, Pires MM. Hansen Neuropathy: Still a Possible Diagnosis in the Investigation of a Peripheral Neuropathy. *Acta Med Port*. 2015 ; 28 (3): 329-332.
20. Vieira J, Riveira J, Martins AN, Da Silva J, Salgado C. Methemoglobinemia and dapsone levels in patients with leprosy. *Braz J Infect Dis*. 2010 ; 14 (3): 319-21.
21. Scollard DM. Endothelial cell and the pathogenesis of lepromatous neuritis: Insights from the armadillo model. *Microbes Infect*. 2000 ; 2 (15): 1835-43.
22. Vera L, Escalante WG, Gomez M, Ocampo J, Busso P, Singh P. Case of Diffuse Lepromatous Leprosy Associated with Mycobacterium lepromatosis. *J ClinMicrobiol*. 2011 ; 49 (12): 4366-8.
23. Kimura J. Tests for less accessible regions of the nervous system. In: Kimura J, editors. *Electrodiagnosis in diseases of the nerve and muscle: principles and practice*. Oxford: Oxford University Press; 1989. p. 305-426.
24. Thibault MW, Robinson LR, Franklin G, Fulton-Kehoe D. Use of the AAEM guidelines in electrodiagnosis of ulnar neuropathy at the elbow. *Am J PhysMedRehabil*. 2005 ; 84 (4): 267-73.
25. de Faria Grossi MA. *Orientações para uso: Corticosteroides em Hanseníase. Série A. Normas e Manuais Técnicos*. Brasília: Ministério da Saúde do Brasil; 2010.
26. Abreu Guillén GJ, Escalona Veloz R. Caracterización clinicoepidemiológica de pacientes con estados reaccionales de lepra. *MEDISAN [revista en Internet]*. 2015 [cited 23 Ene 2016] ; 9 (7): [aprox. 8p]. Available from: http://scielo.sld.cu/scielo.php?script=sci_arttext&pid=S1029-30192015000700005.