

PRESENTACIÓN DE CASO

Tratamiento endoscópico de la fuga biliar postcolecistectomía. Presentación de dos casos

Endoscopic treatment of bile leak after post-cholecystectomy. Presentation of two cases

Nélcido Luis Sánchez García¹ Frank Pérez Triana¹ Ulises Periles Gordillo¹ Yoandy Hernández Casas¹ Ángela Elvirez Gutiérrez¹

¹ Instituto de Gastroenterología, La Habana, Cuba

Cómo citar este artículo:

Sánchez-García N, Pérez-Triana F, Periles-Gordillo U, Hernández-Casas Y, Elvirez-Gutiérrez Á. Tratamiento endoscópico de la fuga biliar postcolecistectomía. Presentación de dos casos. **Medisur** [revista en Internet]. 2019 [citado 2019 Oct 8]; 17(3):[aprox. 5 p.]. Disponible en: <http://www.medisur.sld.cu/index.php/medisur/article/view/4205>

Resumen

Las lesiones o fugas biliares que ocurren luego de una colecistectomía abierta o laparoscópica, son poco frecuentes, con una incidencia de 0,1-1 %. La presentación clínica de la fuga biliar postoperatoria se caracteriza por dolor en el cuadrante superior derecho, náuseas, vómitos, anorexia y fiebre. Se presentan dos pacientes, de 53 y 58 años de edad, respectivamente, que después de haber sido intervenidos quirúrgicamente, tuvieron manifestaciones clínicas e imagenológicas de fuga biliar. Ambos fueron tratados mediante colangiopancreatografía retrógrada endoscópica con esfinterotomía biliar y colocación de prótesis. La evolución fue satisfactoria. El objetivo del trabajo es exponer el resultado del tratamiento endoscópico en la fuga biliar postcolecistectomía.

Palabras clave: Enfermedades de los conductos biliares, procedimientos quirúrgicos del sistema biliar, colecistectomía, colangiopancreatografía retrógrada endoscópica, esfinterotomía endoscópica

Abstract

Biliary lesions or leaks that occur after an open or laparoscopic cholecystectomy are rare, with an incidence of 0.1-1%. The clinical presentation of postoperative bile leak is characterized by pain in the upper right quadrant, nausea, vomiting, anorexia and fever. Two patients, 54 and 58 years of age, respectively are presented. After having undergone surgery, they had clinical and imaging manifestations of biliary leakage. Both were treated by endoscopic retrograde cholangiopancreatography with biliary sphincterotomy and prosthesis placement. The evolution was satisfactory. The objective of the work is to expose the result of endoscopic treatment in the biliary leak post-cholecystectomy.

Key words: Bile duct diseases, biliary tract surgical procedures, cholecystectomy, cholangiopancreatography, endoscopic retrograde, sphincterotomy, endoscopic

Aprobado: 2019-04-22 11:02:13

Correspondencia: Nélcido Luis Sánchez García. Instituto de Gastroenterología. La Habana nelcidosg@infomed.sld.cu

INTRODUCCIÓN

La mayoría de las complicaciones tras las intervenciones quirúrgicas en el sistema biliar están relacionadas con lesiones iatrogénicas. La lesión biliar puede dar lugar a fugas biliares, obstrucción del conducto biliar, o estenosis del conducto biliar. La fuga biliar ocurre con mayor frecuencia después de la colecistectomía. La incidencia de lesiones biliares después de la colecistectomía laparoscópica varía entre el 0,5 y el 0,9 % en diferentes series. Otras causas de la fuga biliar incluyen el trasplante ortotrópico hepático, la cirugía del quiste hidatídico que involucra el sistema biliar, la biopsia hepática y la derivación portosistémica intrahepática transyugular (TIPS). Independientemente de la naturaleza de la lesión, la mayoría de las lesiones biliares no se pueden detectar durante la cirugía. El tratamiento quirúrgico de las fugas biliares en el postoperatorio aumenta la morbilidad y la mortalidad del paciente. La colangiopancreatografía retrógrada endoscópica (CPRE) desempeña un papel importante en el tratamiento de estas.⁽¹⁾

El manejo de las fugas biliares quirúrgicas con colangiopancreatografía retrógrada terapéutica endoscópica está bien establecido.⁽²⁾ Sin embargo, el diagnóstico de fugas biliares traumáticas a menudo puede ser retrasado y difícil. Se ha sugerido que requieren más procedimientos terapéuticos; los pacientes tienen cursos hospitalarios más prolongados y mayores tarifas hospitalarias. Se han utilizado diversas técnicas endoscópicas para controlar las fugas biliares, las cuales incluyen: esfinterotomía biliar, colocación de prótesis (*stent*) biliar con o sin esfinterotomía, y drenaje nasobiliar con o sin esfinterotomía. Estos métodos comparten el objetivo común de disminuir o eliminar el gradiente de presión entre el conducto biliar y el duodeno, lo que permite un flujo preferencial de bilis desde el conducto hacia el duodeno, en lugar de que la bilis salga del sitio de la fuga. La ausencia de flujo biliar continuo a través del sitio de la fuga, permite que el defecto se cure.⁽³⁾

El objetivo del trabajo es presentar el resultado del tratamiento endoscópico en dos pacientes

que presentaron fuga biliar, tras realizarles colecistectomía.

PRESENTACIÓN DE CASOS

Caso 1

Se presenta el caso de un paciente de sexo masculino, de 53 años de edad, al que se había realizado colecistectomía convencional por litiasis vesicular y cuadros recurrentes de colecistitis aguda de un año de evolución. Se realizó la intervención quirúrgica sin complicaciones transoperatorias, y en el posoperatorio, a las 36 horas, comenzó a presentar dolor de moderada intensidad a nivel de hipocondrio derecho, fiebre de 38°C y náuseas. Por tal razón, se indicó ultrasonido abdominal, que informó colección líquida a nivel del lecho vesicular de 111,3 x 94 mm; hígado con ecogenicidad conservada, sin dilatación de la vía biliar; resto de los órganos abdominales sin alteraciones.

Se decidió entonces colocar drenaje percutáneo guiado por ultrasonido a nivel del lecho vesicular, y se drenaron 1000 ml de líquido de aspecto biliar.

El paciente fue remitido al servicio de endoscopia, donde se decidió realizar CPRE. Previa administración de midazolam y propofol endovenoso, se introdujo el duodenoscopio hasta alcanzar la segunda porción duodenal, nivel al que la mucosa mostró características normales. La papila duodenal mayor era normal. Con esfinterótomo montado sobre guía hidrofílica, se canuló de forma selectiva y profunda la vía biliar principal. Posteriormente, se opacificó la vía biliar con contraste yodado hidrosoluble diluido al 50 %, y se identificó una fuga de contraste a partir del muñón del cístico hacia el lecho vesicular. El resto de la colangiografía fue normal. Se realizó esfinterotomía biliar, y con guía vestida con sobreguía se superó la unión hepatocística. Con la ayuda del empujador, se colocó prótesis plástica de 10 cm y 10 Fr, visualizándose salida de contraste y bilis a través de esta, sin complicaciones inmediatas. Se concluyó: fuga biliar a nivel del muñón cístico. (Figura 1).

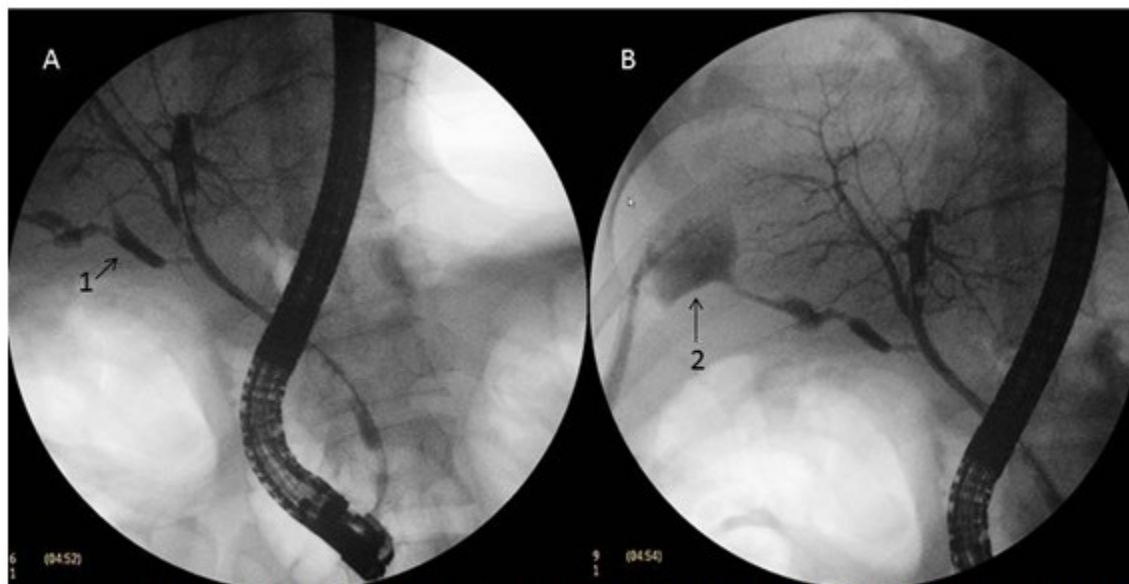


Figura 1. Imágenes obtenidas mediante CPRE, donde se observa: Fuga biliar a través del conducto cístico (1) y hacia el lecho vesicular (2).

Caso 2

Se presenta otro caso, el de un paciente de sexo masculino, de 58 años de edad, con antecedentes de hipertensión arterial controlada, que se realizó colecistectomía laparoscópica sin complicaciones durante el transoperatorio. A las 72 horas de operado, el paciente comenzó con dolor en hipocondrio derecho de intensidad moderada-severa, asociado a discreto tinte icterico de piel y mucosas. Se indicó ultrasonido abdominal que informó discreta cantidad de líquido a nivel del lecho vesicular con cierta dilatación del colédoco (9 mm), e imagen sugestiva de litiasis en su interior. Se discutió el caso con servicio de endoscopia, y se decidió realizar CPRE por diagnóstico presuntivo de litiasis residual del colédoco. Previa sedación con propofol y midazolam, se introdujo el equipo

hasta visualizar la mucosa de la segunda porción del duodeno, la cual se observó de características normales, al igual que la papila duodenal mayor. Se canuló selectivamente la vía biliar principal, y al inyectar contraste yodado hidrosoluble se observó a nivel del hepático derecho, próximo a su unión con el hepático común, un conducto aberrante que presentó fuga de contraste hacia el lecho vesicular. El resto de las vías biliares se observó de características normales, al igual que el cístico, con clips bien colocados. Se procedió a realizar esfinterotomía biliar mínima, se pasó guía vestida y se colocó endoprótesis biliar plástica de 10 cm y 10 Fr, hacia el hepático derecho, observándose salida de bilis y contraste a través suyo, de forma satisfactoria y sin complicaciones. Se concluyó: fuga biliar por conducto aberrante de Luschka. (Figura 2).

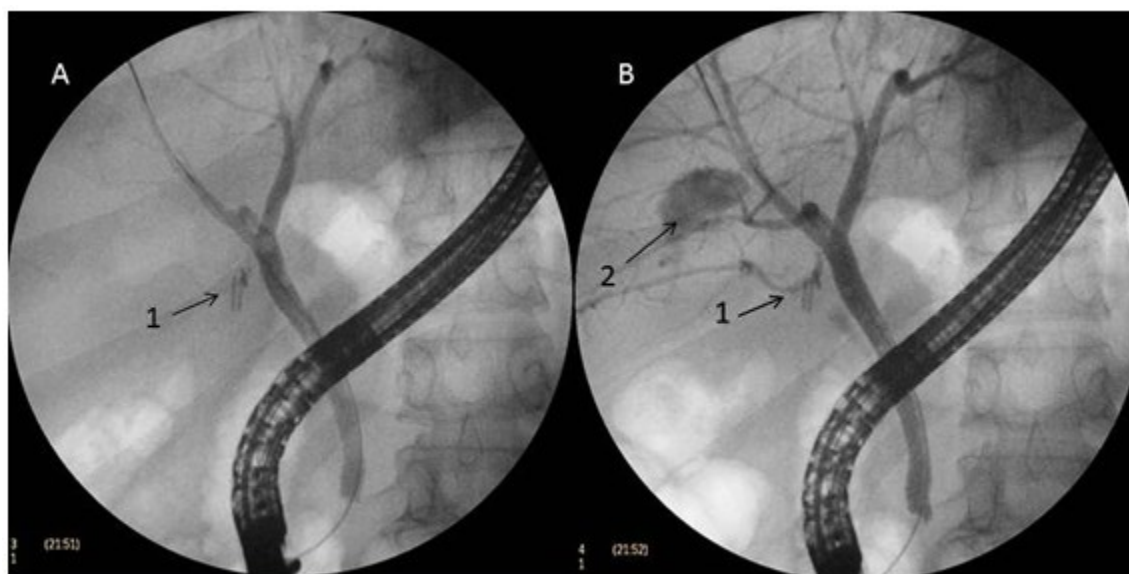


Figura 2. Imágenes obtenidas mediante CPRE donde se observa: Conducto cístico con clips metálicos bien colocados (1); fuga biliar a nivel de conducto aberrante de Luschka hacia el lecho vesicular (2).

Ambos casos evolucionaron de forma satisfactoria y sin complicaciones, y fueron reevaluados endoscópicamente mediante CPRE a las seis semanas observándose en ambos casos una colangiografía normal sin signos endoscópicos y radiológicos de fuga biliar.

DISCUSIÓN

La fuga biliar es una complicación poco frecuente pero potencialmente grave después de la cirugía del tracto biliar. La intervención endoscópica es la más ampliamente aceptada como el tratamiento de elección.⁽⁴⁾

La presentación clínica de la fuga biliar postoperatoria se caracteriza por dolor en el cuadrante superior derecho, náuseas, vómitos, anorexia y fiebre. Los hallazgos de laboratorio pueden incluir leucocitosis y pruebas de función hepática anormales. La fuga de bilis puede llevar a la formación de un bilioma y de una colección discreta de bilis fuera del árbol biliar.⁽⁵⁾

En un trabajo realizado por Sayar y colaboradores,⁽¹⁾ se incluyó un total de 31 pacientes (10 hombres y 21 mujeres). La CPRE se realizó para la fuga biliar después de la colecistectomía en 20 pacientes, después de la operación del quiste hidatídico en 10 pacientes, y después de la resección hepática en un paciente. Los signos y síntomas clínicos de la entidad

incluyeron dolor abdominal, drenaje biliar por drenaje percutáneo, peritonitis, ictericia y bilioma, coincidente con lo observado en los casos presentados. Doce (60 %) pacientes fueron tratados con esfinterotomía endoscópica (EE) y catéter de drenaje nasobiliar (CDN), 7 (35%) con EE y prótesis biliar, y un paciente (5 %) fue tratado solamente con EE. La eficacia del tratamiento fue del 100 % en todos los casos.

En una investigación realizada por Altamirano-Castañeda y colaboradores,⁽⁶⁾ se revisaron 560 reportes de fuga biliar, de las cuales 82 (14,64 %) se sometieron a CPRE. El antecedente más común fue la colecistectomía laparoscópica (75,6 %); el 64,6 % tuvo fuga biliar: de bajo (34,1 %) y alto gasto (30,5 %). El sitio de fuga más frecuente fue el muñón cístico (29,3 %), seguido del hepatocolédoco (20,7 %). A todas se realizó esfinterotomía, y en las de alto gasto se colocó endoprótesis biliar; resolviéndose la fuga al mes, en el 95,1 %, y a los seis meses en el 100 % de los pacientes.

En otro estudio de 711,454 colecistectomías, las fugas biliares ocurrieron en 3,551 pacientes (0,50 %) y fueron manejadas casi exclusivamente por endoscopistas.⁽⁷⁾

Las variaciones anatómicas en el tracto biliar son comunes y pueden causar dificultades cuando se realiza una colecistectomía. Uno de los más

comunes son los conductos hepaticocolecísticos y los conductos aberrantes de Luschka, que conectan la vesícula biliar con los conductos biliares, pero la distinción entre estos dos tipos de conductos puede ser difícil. Estos conductos aberrantes pueden pasar desapercibidos, y requerir procedimientos complementarios adicionales en caso de fuga biliar postoperatoria. Además de un procedimiento quirúrgico cuidadoso y un examen del lecho quístico al final de la intervención, se debe realizar una colangiografía intraoperatoria con la mayor frecuencia posible.⁽⁸⁾

Según Lo Nigro,⁽⁹⁾ la CPRE es el método diagnóstico y terapéutico más común, utilizado en las fugas biliares después de la colecistectomía. La mayoría de los pacientes con fugas son sintomáticos, y la gran parte estas se detectan después de la operación, durante la primera semana postoperatoria. En su estudio refiere que el sitio más común de la fuga fue el muñón del conducto cístico (94,5 %), seguido de conducto aberrante de Luschka (2 pacientes=5,5 %). La intervención más frecuente fue la inserción de *stent* de 10 Fr después de una esfinterotomía endoscópica, lo cual coincide con la conducta adoptada el presente estudio.

Otros autores han evaluado la utilización de prótesis biliares metálicas autoexpandibles en el tratamiento de las fugas biliares de diferentes etiologías. En este caso, todas las que fueron postcolecistectomía se encontraron en el conducto cístico. La resolución de las estenosis biliares y las fugas biliares, se logró en 16 de 17 pacientes (94 %). La mediana del tiempo total de la prótesis fue de 92 ± 81 días (rango 48-251 días). Los 17 pacientes se sometieron a una eliminación exitosa de la prótesis biliar metálica autoexpandible. Se obtuvo un seguimiento a largo plazo para una mediana de 575 días (rango 28-1435 días). Las complicaciones ocurrieron en 5 de 17 pacientes (29 %) e incluyeron: migración, obstrucción de la prótesis, colangitis y sepsis con absceso hepático.⁽¹⁰⁾

La fuga biliar es una complicación poco frecuente de la colecistectomía, que requiere alta sospecha diagnóstica; que implica mayor cantidad de procedimientos terapéuticos, y una mayor morbimortalidad. La terapéutica endoscópica mediante CPRE constituye la herramienta mayormente recomendada en estos casos.

Conflicto de intereses: Los autores declaran no tener conflictos de intereses.

Contribución de los autores: Nélcido Luis Sánchez García: Realizó la consulta médica de los pacientes (interrogatorio, examen físico, revisión de historia clínica). Realizó el proceder endoscópico y la discusión de los casos. Participó en la concepción y diseño de la presentación. Elaboró las versiones original y final del artículo; Frank Pérez Triana: Participó en el proceder endoscópico y en la discusión de los casos, en la concepción y diseño de la presentación, elaboración de la versión original, y revisión de la versión final del artículo; Ulises Periles Gordillo: Participó en el proceder endoscópico y en la discusión del caso. Realizó la revisión bibliográfica para el diseño de la discusión; Yoandy Hernández Casas: Participó en el proceder endoscópico y en la discusión del caso. Realizó la revisión bibliográfica para el diseño de la discusión; Ángela Elvirez Gutiérrez: Participó en el proceder endoscópico y en la discusión del caso. Realizó el diagnóstico imagenológico, así como la obtención de las imágenes para la investigación. Participó en la confección final del artículo.

Financiación: Para la realización del artículo no se recibió financiación.

REFERENCIAS BIBLIOGRÁFICAS

1. Sayar S, Olmez S, Avcioglu U, Tenlik I, Saritas B, Ozdil K, et al. A retrospective analysis of endoscopic treatment outcomes in patients with postoperative bile leakage. *North Clin Istanbul*. 2016 ; 3 (2): 104-10.
2. Kaffes AJ, Hourigan L, De Luca N, Byth K, Williams SJ, Bourke MJ. Impact of endoscopic intervention in 100 patients with suspected postcholecystectomy bile leak. *Gastrointest Endosc*. 2005 ; 61 (2): 269-75.
3. Spinn MP, Patel MK, Cotton BA, Lukensa FJ. Successful Endoscopic Therapy of Traumatic Bile Leaks. *Case Rep. Gastroenterol*. 2013 ; 7 (1): 56-62.
4. Kim KH, Kim TN. Endoscopic Management of Bile Leakage after Cholecystectomy: A Single-Center Experience for 12 Years. *Clin Endosc*. 2014 ; 47 (3): 248-53.
5. Nikpour AM, Knebel RJ, Cheng D. Diagnosis

and Management of Postoperative Biliary Leaks. *Semin Intervent Radiol.* 2016 ; 33 (4): 307-12.

6. Altamirano ML, Blancas JM, Flores I, Paz VM, Blanco G, Hernández OV. Resultados del tratamiento endoscópico en fugas biliares. Experiencia del Centro Médico Nacional Siglo XXI IMSS. *Endoscopia.* 2016 ; 28 (2): 55-60.

7. Fong ZV, Pitt HA, Strasberg SM, Loehrer AP, Sicklick JK, Talamini MA, et al. Diminished Survival in Patients with Bile Leak and Ductal Injury: Management Strategy and Outcomes. *J Am Coll Surg.* 2018 ; 226 (4): 568-76.

8. Doumenc B, Boutros M, Dégremon R, Bouras

AF. Biliary leakage from gallbladder bed after cholecystectomy: Luschka duct or hepaticocholecystic duct?. *Morphologie.* 2016 [cited 2 Nov 2018] ; 100 (328): 36-40.

9. Lo Nigro C, Geraci G, Sciuto A, Li Volsi F, Sciume C, Modica G. Bile leaks after videolaparoscopic cholecystectomy: duct of Luschka. Endoscopic treatment in a single centre and brief literature review on current management. *Ann Ital Chir.* 2012 ; 83 (4): 303-12.

10. Lalezari D, Singh I, Reicher S, Eysselein VE. Evaluation of fully covered self-expanding metal stents in benign biliary strictures and bile leaks. *World J Gastrointest Endosc.* 2013 ; 5 (7): 332-39.