


## PRESENTACIÓN DE CASO

# Mixoma odontogénico agresivo: a propósito de un caso

## Aggressive Odontogenic myxoma: a case report

Yanelis Suárez Conde<sup>1</sup>  Jordanis Viamontes Beltrán<sup>1</sup> René David Morales Basulto<sup>1</sup> Alicia María Hernández Suárez<sup>1</sup>

<sup>1</sup> Universidad de Ciencias Médicas de Camagüey, Hospital Provincial Manuel Ascunce Domenech. Servicio de Cirugía Maxilofacial., Cuba

**Cómo citar este artículo:**

Conde Y, Beltrán J, Basulto R, Suárez A. Mixoma odontogénico agresivo: a propósito de un caso. **Medisur** [revista en Internet]. 2022 [citado 2022 Feb 2]; 20(1):[aprox. -160 p.]. Disponible en: <http://medisur.sld.cu/index.php/medisur/article/view/5066>

**Resumen**

**Fundamento:** el mixoma odontogénico pertenece al grupo de los tumores de origen odontogénico, pueden provocar visibles deformidades en el macizo facial.

**Objetivo:** Presentar una variante agresiva de mixoma odontogénico que indica la necesidad de un proceso diagnóstico más acelerado y tratamiento agresivo ante el mismo.

**Presentación del caso:** se reporta un caso clínico de un paciente blanco, masculino de 25 años de edad, sin antecedentes patológicos personales aparentes; con un proceso inflamatorio de aparición brusca en región facial derecha, para el cual había realizado varios tratamientos con antimicrobianos todos inconclusos, asintomático y afebril en todo momento. Al examen físico se detectó limitación a la apertura bucal, fractura coronaria del 46, con una lesión de bordes irregulares, asintomática, de crecimiento exofístico de 1cm de diámetro proveniente del espacio periodontal de dicho molar; con dificultad para la fonación y la deglución. Por tanto, se decidió realizar tomografía axial computarizada en la cual se observó gran imagen hipodensa que envolvía rama mandibular derecha. Se describen las características clínicas de la enfermedad y el tratamiento quirúrgico realizado. Se utilizó para el mismo los principios de la técnica de enucleación.

**Conclusiones:** aunque se han reportado otros casos de este tumor, lo peculiar de este caso fue el comportamiento agresivo e infiltrante de esta entidad. Por tanto, se evidenció la variabilidad en el comportamiento clínico del mixoma odontogénico que a pesar de describirse como un tumor benigno, tuvo una evolución tórpida, acelerada y desfavorable para el paciente.

**Palabras clave:** tumor odontogénico, mixoma , mandíbula.

**Abstract**

**Introduction:** the odontogenic myxoma belongs to the group of tumors of odontogenic origin; they can cause visible deformities in the facial area.

**Objective:** to expose clinical aspects of a patient with odontogenic myxoma.

**Case presentation:** a clinical case is reported from white male patient, 25 years old, with no apparent personal pathological history is reported. He went to the body of guard of the Manuel Ascunce Domenech Hospital with an inflammatory process of sudden appearance in the right facial region, to the interrogation he referred asymptomatic, with slight limitation to the oral opening, with difficulty for phonation and swallowing. A week after starting the medical treatment, the evolution was not favorable, so it was decided to perform computed tomography in which a large hypodense image was observed that involved the right mandibular branch. The histopathological study reported odontogenic myxoma. It was decided to perform tumor reduction and possible surgical treatment, however, this entity had an aggressive evolution and the patient dies less than two months after diagnosis.

**Conclusions:** the peculiarity of this case was the aggressive and infiltrating behavior of this entity, therefore, it was evident the variability in the clinical behavior of the odontogenic myxoma that despite being described as a benign tumor, had a torpid and unfavorable evolution for the patient.

**Key words:** odontogenic tumor, myxoma , mandible

**Aprobado:** 2022-01-29 00:51:25

**Correspondencia:** Yanelis Suárez Conde. [yanelissuarez1986@gmail.com](mailto:yanelissuarez1986@gmail.com)

## INTRODUCCIÓN

El mixoma odontogénico (MO) es una neoplasia benigna intraósea específica de los huesos maxilares, que muestra un comportamiento localmente agresivo y una elevada capacidad recidivante. Posee un gran potencial de infiltración, destrucción ósea y una elevada capacidad de recurrencia.<sup>(1,2,3)</sup>

Su principal localización es mandibular, con frecuencia asintomática y diagnosticada incidentalmente por radiografías, en las que se presenta como una imagen radiolúcida multilobulada en forma de pompas de jabón.<sup>(4,5)</sup> Con respecto al tamaño, los MO pueden ser muy extensos y afectar hasta la mitad o más del maxilar o de la mandíbula, incluyendo la rama y el cóndilo. La corteza aparece adelgazada debido a la expansión y puede perforarse en una etapa más tardía de la progresión del tumor.<sup>(1)</sup> La prevalencia es de 0.04 % a 3,7 % con ligera frecuencia reportada en Asia, Europa y América.<sup>(6)</sup>

La histología describe células mesenquimatosas fusiformes indiferenciadas, dispersas en una sustancia fundamental mucoide no fibrilar. Puede presentar áreas focales de colágeno e hialinización externa de vasos sanguíneos, en la periferia del tejido mixomatoso se observa invasión dentro de los espacios trabeculares produciendo islotes de hueso residual; esta característica explica la dificultad en la extirpación conservadora de la lesión.<sup>(7,8)</sup>

El objetivo del presente artículo es presentar una variante agresiva de mixoma odontogénico que indica la necesidad de un proceso diagnóstico más acelerado y tratamiento agresivo ante el mismo.

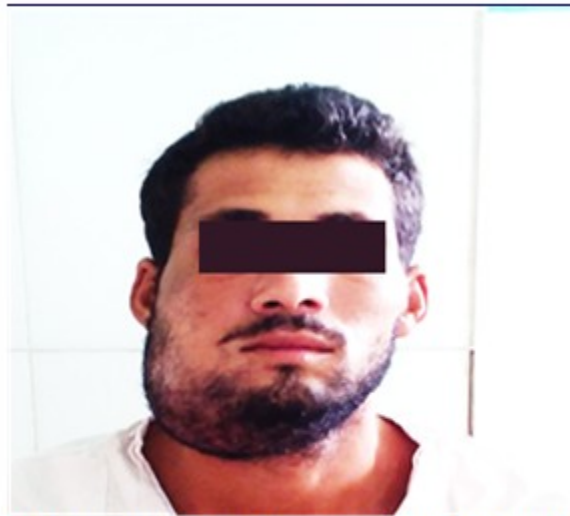## PRESENTACION DEL CASO

Se reporta el caso de un paciente blanco, masculino de 25 años de edad, sin antecedentes patológicos personales aparente, que acude a consulta de Cirugía Maxilofacial refiriendo que hace aproximadamente una semana comenzó con un aumento de volumen, de aparición brusca en la región facial derecha, para el cual realizó de manera inconclusa varios tratamientos con antimicrobianos, no dolor espontáneo ni provocado y tampoco refiere fiebre.

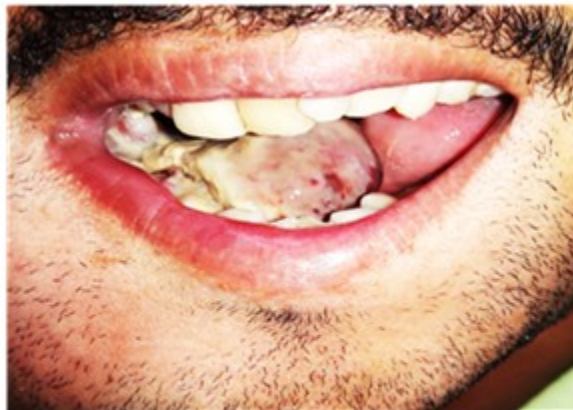Al examen físico extraoral se notó aumento de volumen que se extendía desde la región geniana derecha hasta el borde inferior de la mandíbula de ese mismo lado, de consistencia indurada, no depresible, ni doloroso a la palpación. Al examen físico intraoral se constató ligera limitación a la apertura bucal, fractura coronaria del 46, con una masa tumoral exofística, con bordes irregulares, no dolorosa, en estrecha relación con el tejido periodontal espacio periodontal del diente referido; que dificulta la fonación y la deglución. Dicho aumento de volumen y por la presencia de un foco séptico oral, se interpreta como un proceso séptico de origen odontogénico. Se le indica tratamiento con antimicrobianos con Amoxicilina (500mg), 1 tableta cada 8 horas por 7 días y metronidazol (250mg); además de terapia, termoterapia tibia y buchadas salinas tibias cada 4 horas y evolución por consulta externa.

En la próxima consulta que se le dio al paciente, en un término de siete días de haber comenzado con el tratamiento médico, se pudo comprobar que la evolución no había sido favorable, pues se había incrementado el aumento de volumen en región mandibular derecha que se extendía a región cervical y del cuello; además que la lesión tumoral en cavidad bucal había aumentado su diámetro. Se decidió realizar tomografía axial computarizada en la cual se informa la presencia de una gran imagen hipodensa que envolvía rama mandibular. Se realiza biopsia y enucleación de la lesión, con anestesia local, con exodoncia del 46 y legrado de la zona. La pieza quirúrgica se envió para Anatomía Patológica. El estudio histopatológico informó una variante muy agresiva de mixoma odontogénico. A las 72 horas de evolución la lesión había recidivo con un diámetro mayor que antes de la intervención.

Se decide realizar reducción tumoral con radioterapia y posible tratamiento quirúrgico. Debido al deterioro del estado general del paciente y el aumento de volumen que comprometía las vías respiratorias, no se pudo concluir las sesiones de radioterapia programadas, no se logró reducción tumoral, sino que cada día aumentaba de tamaño comprometiendo la deglución y las vías respiratorias. El paciente fallece a menos de dos meses del diagnóstico producto de un paro cardiorespiratorio. (Fig. 1 y 2).



**Fig. 1.** Imagen que muestra el estado del paciente a los tres días de evolución. Se observa la extensión del proceso inflamatorio desde la región parotídea hasta la región submandibular derecha.



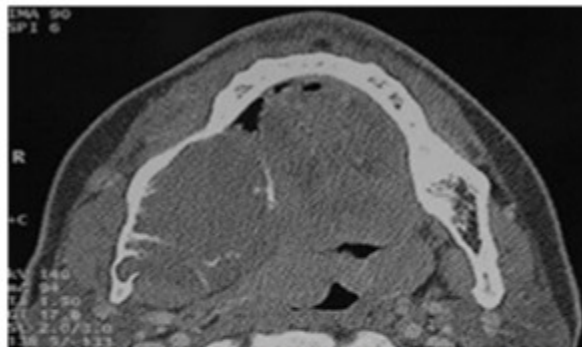
**Fig. 2** Imagen donde se observa una masa blanquecina indurada, pediculada proveniente del suelo de boca que desplazaba la lengua hacia la izquierda.

Se procedió a realizar tomografía axial computarizada, (Figura 3), la cual reveló imagen hipodensa con captación heterogénea del medio

de contraste que envuelve la rama derecha de la mandíbula y se extiende por la cavidad bucal cruzando la línea media, afecta el paladar duro,

en la parte externa ocupa todas las partes

blandas hasta la altura del borde inferior de la órbita.



**Fig. 3** Imagen mostrando la tomografía axial computarizada donde observa imagen hipodensa con captación heterogénea del medio de contraste que envuelve la rama derecha de la mandíbula.

Se tomó una muestra para biopsia (B-1327-18), la cual informó la presencia de células triangulares con prolongaciones anastomosadas sumergidas en un material mucoide, confirmando el diagnóstico de mixoma odontogénico agresivo. Se solicitó consentimiento informado al paciente.

## DISCUSIÓN

El mixoma odontogénico puede aparecer entre los 10 a los 40 años de edad. Es común encontrarlo más en la mandíbula que en el maxilar con una proporción de 3:1. Cuando aparece en el maxilar usualmente afecta al proceso alveolar que está en relación con la zona de premolares y molares, seguido del proceso cigomático. En la mandíbula el sitio de predilección es también la zona de premolares y molares,<sup>(9,10)</sup> en nuestro caso presentado el tumor abarcaba la región de molares derecha incluyendo la rama mandibular.

La Organización Mundial de la Salud ha postulado que el MO se origina de la mesénquima del germen dentario o del ligamento periodontal.<sup>(4,6)</sup> Cuando estos tumores son pequeños casi siempre son asintomáticos y descubiertos a través de exámenes radiográficos. Los grandes

tumores causan expansión del hueso de forma silenciosa provocando asimetrías faciales.<sup>(9)</sup> En el caso que se presenta el aumento de volumen fue el principal signo de alarma el cual fue un rápido crecimiento, debido a la exagerada acumulación de sustancia mucoide en el tumor. Se encontró en el examen bucal una masa indurada, pediculada. En el examen radiográfico estos tumores revelan una imagen radiolúcida unilocular o multilocular, los bordes pueden estar bien definidos o difusos. Por regla general las imágenes uniloculares se describen en niños cuando afecta la región anterior de la mandíbula.<sup>(6,11)</sup> Por tanto el estudio imagenológico no es concluyente debido a que el MO ofrece una imagen muy similar a otros tumores y quistes odontogénicos.

En la periferia el tejido mixomatoso penetra los espacios trabeculares produciendo islotes de hueso residual; esta característica explica la dificultad en la extirpación conservadora de la lesión. Además, se han observado dos mucopolisacáridos ácidos como el ácido hialurónico y condroitinsulfato.<sup>(8)</sup>

La modalidad de tratamiento es la resección quirúrgica; se basa en la utilización de un colgajo microvascularizado.<sup>(2)</sup> Los de pequeño tamaño

pueden ser removidos con curetaje; los de gran tamaño deben ser removidos con gran cantidad de hueso subyacente para evitar la recidiva. En un 25 % estas entidades recidivan. El diagnóstico diferencial tanto clínico como radiográfico se realizó con el ameloblastoma, granuloma central de células gigantes, lesión de células gigantes por hiperparatiroidismo, el querubismo, quiste óseo aneurismático, hemangioma óseo central de los maxilares y el queratoquiste odontogénico.<sup>(2,9)</sup>

Existe otra variante del mixoma odontogénico conocido como fibromixoma lo diferencia la cantidad considerable de fibras colágenas dispersas en el estroma mixoide.<sup>(10)</sup> En la actualidad se han empleado marcadores inmunológicos para detectar la presencia o la recurrencia del MO, en este sentido se han estudiado las metaloproteinasas- 1 obteniendo resultados no muy alentadores. También se ha estudiado la reactividad de la proteína nuclear ki-67 como marcador para el diagnóstico.<sup>(11)</sup>

## CONCLUSIONES

El mixoma odontogénico es un tumor benigno de un comportamiento agresivo, acelerado e infiltrante de esta entidad. Aunque se han reportado pocos casos en la literatura nacional y extranjera, en la mayoría han sido hallazgos radiográficos o de un comportamiento poco agresivos, pocos son los reportes de casos donde se evidencia la variabilidad en el comportamiento clínico del mixoma odontogénico que a pesar de describirse como un tumor benigno, tuvo una evolución tórpida y desfavorable para el paciente. Aunque se realizó la extirpación del tumor, el paciente fallece a los dos meses de intervenido, como consecuencia de un paro cardiorrespiratorio.

## Conflicto de intereses

Los autores declaran que no existen conflicto de intereses

## Contribución de autoría

Conceptualización: Yanelys Suarez Conde

Investigación: Jordanis Viamontes Beltrán, René David Morales Basulto

Metodología: René David Morales Basulto, Yanelys Suarez Conde

Administración del proyecto: Yanelys Suarez Conde, Jordanis Viamontes Beltrán

Supervisión: Yanelys Suarez Conde

Redacción - borrador original: René David Morales Basulto, Yanelys Suarez Conde

Redacción - revisión y edición: Yanelys Suarez Conde, Jordanis Viamontes Beltrán

## Financiación

No fue necesaria

## REFERENCIAS BIBLIOGRÁFICAS

1. González Galván MC. Valoración del papel del angiogénesis, y las moléculas que regulan las vías de señalización de la osteoclastogénesis en el mixoma odontogénico. Año 2015 [Internet]. Universidad del País Vasco; 2015. [ cited 27 Nov 2019 ] Available from: [https://addi.ehu.es/bitstream/handle/10810/18493/TESIS\\_GONZALEZ\\_GALVAN\\_MaDeL\\_CARMEN.pdf;jsessionid=A5FA3FCEA7FF7A70EF012B20A2407D03?sequence=1](https://addi.ehu.es/bitstream/handle/10810/18493/TESIS_GONZALEZ_GALVAN_MaDeL_CARMEN.pdf;jsessionid=A5FA3FCEA7FF7A70EF012B20A2407D03?sequence=1).
2. Kornecki Radzinski F. Mixoma Mandibular: Revisión Bibliográfica. A propósito de 2 casos clínicos. Odontoestomatología [revista en Internet]. 2019 [ cited 27 Nov 2019 ]; 17 (26): [aprox. 7p]. Available from: [http://www.scielo.edu.uy/scielo.php?script=sci\\_arttext&pid=S1688-93392015000200008&lng=en](http://www.scielo.edu.uy/scielo.php?script=sci_arttext&pid=S1688-93392015000200008&lng=en).
3. Kumar S, Mehra P, Ahmad Z, Shing YB. Disfiguring Giant Odontogenic Myxoma of Mandible: A Case Report with Brief Review of Literature. Indian J Otolaryngol Head Neck Surg [revista en Internet]. 2019 [ cited 27 Nov 2019 ]; 71 (1): [aprox. 3p]. Available from: <https://www.ncbi.nlm.nih.gov/pubmed/31741930>.
4. Díaz Reverand S, Naval Gías L, Muñoz-Guerra M, González García R, Sastre Pérez J , Rodríguez Campo FJ. Mixoma odontogénico: presentación de una serie de 4 casos clínicos y revisión de la literatura. Rev Esp Cir Oral Maxilofac [revista en Internet]. 2018 [ cited 27 Nov 2019 ]; 40 (3): [aprox. 8p]. Available from: <https://scielo.isciii.es/pdf/maxi/v40n3/1130-0558-maxi-40-03-00120.pdf>.
5. White JA, Ramer N, Wentland TR, Cohen M. The Rare Radiographic Sunburst Appearance of

- Odontogenic Myxomas: A Case Report and Review of the Literature. Head and Neck Pathol [revista en Internet]. 2020 [ cited 27 Nov 2019 ] ; 14 (4): Available from: <https://www.ncbi.nlm.nih.gov/pmc/articles/PMC7669914/>.
6. Mounika K, Ramulu S, Rao GV, Kumar MP. Odontogenic myxoma- A rare case report. JNTR Univ Health Sci [revista en Internet]. 2019 [ cited 27 Nov 2019 ] ; 8: [aprox. 4p]. Available from: <http://www.jdrntruhs.org/text.asp?2019/8/2/118/263643>.
7. Cadena Anguiano JL, Hernández Villa SD, Tapia Pancardo DC, Aldape Barrios BC. Mixoma odontogénico, revisión de la literatura. Presentación de un caso y seguimiento a dos años. Rev Mex Cir Oral Maxilofac [revista en Internet]. 2019 [ cited 27 Nov 2019 ] ; 11 (3): [aprox. 8p]. Available from: <https://pdfs.semanticscholar.org/ed9c/95efbc0a6a6fcb78b3144cf35d4672ba98da.pdf>.
8. Escamilla Cidel LE, Ruiz Rodríguez R, Mosqueda Taylo A. Mixoma odontogénico. Presentación de caso clínico. Rev Mex Cir Oral Maxilofac [revista en Internet]. 2018 [ cited 27 Nov 2019 ] ; 15 (4): [aprox. 6p]. Available from: <http://www.revistas.unam.mx/index.php/rom/article/view/27873>.
9. Alok A, Hasan K, Singh S, Bhattacharya PT. Odontogenic myxoma involving maxilla: A case report. J Indian Acad Oral Med Radiol [revista en Internet]. 2019 [ cited 27 Nov 2019 ] ; 31 (1): [aprox. 7p]. Available from: <http://www.jiaomr.in/text.asp?2019/31/1/70/256892>.
10. Buch SA, Babu SG, Rao K, Rao S, Castelino RL. A large and rapidly expanding odontogenic myxoma of the mandible. J Oral Maxillofac Radiol [revista en Internet]. 2017 [ cited 27 Nov 2019 ] ; 5 (1): [aprox. 16p]. Available from: <http://www.joomr.org/text.asp?2017/5/1/22/202461>.
11. Wankhedkar D, Patankar S, Gokul S, Sharma S. Odontogenic myxoma in an 8-year-old girl: A case report with review of literature. J Oral Maxillofac Pathol [revista en Internet]. 2019 [ cited 27 Nov 2019 ] ; 23 (1): [aprox. 3p]. Available from: <http://www.jomfp.in/text.asp?2019/23/4/83/252719>.
12. Guillen Rivera GJ, Ortega Pertuz AI, Espina Suarez ML. Fibromixoma Odontogénico Agresivo en Maxila: Abordaje Quirúrgico. Int. J. Odontostomat [revista en Internet]. 2019 [ cited 27 Nov 2019 ] ; 13 (1): [aprox. 7p]. Available from: [https://scielo.conicyt.cl/scielo.php?pid=S0718-381X2019000100058&script=sci\\_arttext](https://scielo.conicyt.cl/scielo.php?pid=S0718-381X2019000100058&script=sci_arttext).
13. Godishala Swamy SR, Naag S, Bahl S, Priyadarshini E. Odontogenic myxoma: A causality dilemma – Report of a nonpareil case and review of literature. J Oral Maxillofac Pathol [revista en Internet]. 2018 [ cited 27 Nov 2019 ] ; 22 (1): [aprox. 4p]. Available from: <https://www.ncbi.nlm.nih.gov/pmc/articles/PMC5824510/>.