

Manifestaciones cardiovasculares en pacientes con dengue durante dos brotes epidémicos en Colombia

Cardiovascular manifestations in dengue fever patients during two epidemic breakouts in Colombia

Julián A. Rivillas MD¹, Nathalia González-Jaramillo MSc²,
Gustavo E. Rocancio-Villamil MD³, José G. Thorrens-Ríos MD⁴,
A. Natalia Jaramillo-Cataño MD⁵, Javier M. González-Pérez MD³,
Camila Lema-Calidonio MD⁷

Introducción: la afección cardiovascular es una presentación atípica del dengue, que abarca desde bradicardia sinusal asintomática hasta miocarditis grave, aunque no hay datos locales de esta presentación. **Objetivo:** describir las características clínicas de una serie de pacientes con dengue y evidencia de afección cardiovascular. **Materiales y métodos:** se realizó un estudio observacional, de corte trasversal, de pacientes admitidos con dengue a un centro de referencia cardiovascular en Medellín, Colombia, durante dos epidemias del virus entre junio de 2010 y diciembre de 2016. Se evaluaron variables clínicas y paraclínicas. **Resultados:** se registraron un total de 60 pacientes, de los cuales el 30% (18/60) tuvieron compromiso cardiovascular y fueron incluidos en este estudio. La edad media de estos pacientes fue de 63 años y el 56% (10/18) eran hombres. La comorbilidad más frecuente fue la hipertensión arterial esencial (61%, 11/18). La alteración del ritmo cardíaco afectó al 72% (13/18) de los pacientes, con presencia de bloqueo auriculoventricular de primer grado (46%), bradicardia sinusal (38%), fibrilación/aleteo/taquicardia atriales (23%) y ritmo de la unión (8%). La miocarditis y la pericarditis se presentaron en el 17% (3/18) y 11% (2/18) de los pacientes, respectivamente. Otros hallazgos menos comunes fueron la disfunción ventricular izquierda y la angina de pecho (11%, 2/18). No hubo muertes durante la realización del estudio. **Conclusiones:** las alteraciones asintomáticas del ritmo cardíaco fueron las manifestaciones cardiovasculares más frecuentes del dengue y las afeccio-

¹ Médico y cirujano. Profesor, Facultad de Medicina, Universidad de Antioquia. Médico, Clínica Cardio VID. Medellín, Colombia. Correo electrónico: julian6692@gmail.com

² Médica, Magíster en Epidemiología. Jefe Centro de Investigaciones, Clínica Cardio VID. Medellín, Colombia.

³ Médico, Especialista en Medicina Interna y en Enfermedades Infecciosas. Infectólogo, Clínica Cardio VID. Medellín, Colombia.

⁴ Médico, Especialista en Medicina Interna. Profesor, Departamento de Medicina Interna, Universidad Pontificia Bolivariana. Internista, Clínica Cardio VID. Medellín, Colombia.

⁵ Médica, Especialista en Medicina Interna, en Cardiología Clínica y en Insuficiencia Cardíaca. Cardióloga, Clínica Cardio VID. Medellín, Colombia.

⁶ Médica, Especialista en Epidemiología. Asistente de investigación, Clínica Cardio VID. Medellín, Colombia.

Conflicto de intereses: los autores declaran que no tienen conflicto de intereses
Medicina & Laboratorio 2017; 23: 565-572

Módulo 19 (Investigación), número 61. Editora Médica Colombiana S. A. 2017

Recibido el 06 de septiembre de 2017; aceptado el 10 de diciembre de 2017

nes cardiovasculares graves fueron infrecuentes. Se recomienda atención a los síntomas leves de disfunción cardiovascular en los pacientes con dengue.

Palabras clave: dengue, miocarditis, oxigenación por membrana extracorpórea, bloqueo cardíaco, bradicardia.

Rivillas JA, González-Jaramillo N, Rocancio-Villamil GE, Thorrens-Ríos JG, Jaramillo-Cataño AN, González-Pérez JM, Lema-Calidonio C. Manifestaciones cardiovasculares en pacientes con dengue durante dos brotes epidémicos en Colombia. Medicina & Laboratorio 2017; 23: 565-572.

El dengue es la infección más común transmitida por vectores, con aproximadamente 50.000.000 de casos al año alrededor del mundo. En el 2016 se presentaron, en América, un total de 2.249.842 casos, de los cuales 4.011 representaron dengue grave y 947 murieron, para una tasa de letalidad del 0,04. De los países de la región andina en Suramérica, el que mayor número de casos aporta de dengue, con 90.000 casos al año, es Colombia [1], en donde la incidencia del dengue es de 309,6 casos por 100.000 habitantes. Para la semana epidemiológica 52 del 2016 se habían reportado al Sistema Nacional de Vigilancia en Salud Pública (SIVIGILA) 103.822 casos probables, de los cuales 41.555 (40%) casos presentaban signos de alarma y 1.047 (1,0%) casos eran de dengue grave. El departamento de Antioquia aportó 28.192 de estos casos, correspondientes al 27,2% del total nacional; 128 casos fueron de dengue grave, equivalente a un 12,2% de los casos de dengue grave en el país [2].

Existen cuatro serotipos del virus dengue (DENV-1, -2, -3 y -4); cualquiera de ellos capaz de causar diversas alteraciones que producen desde síntomas leves, incluso puede ser asintomática, hasta formas graves. La Organización Mundial de la Salud (OMS),

en su edición de 2009, propuso una nueva clasificación para la enfermedad del dengue según la gravedad, basada en los criterios clínicos y de laboratorio, en la que se distingue el dengue no grave, con y sin signos de alarma, y el dengue grave, para facilitar la diferenciación y el manejo de los casos en la práctica clínica y su notificación al sistema de vigilancia epidemiológica [3].

Generalmente, el curso clínico de la enfermedad consta de un cuadro febril acompañado de cefalea, dolor retroocular, mialgias, artralgias, náuseas y vómito que se autolimitan en el transcurso de una semana. En algunos pacientes se desarrollan las formas graves con complicaciones potencialmente mortales, derivadas de la fuga capilar, el sangrado intenso o el compromiso de órganos vitales. Dado que todos los serotipos del virus pueden afectar virtualmente cualquier órgano, la infección puede dar lugar a manifestaciones renales, cardiovasculares o neurológicas. En la **tabla 1** se resumen algunas manifestaciones atípicas del dengue por sistema [4].

Tabla 1. Manifestaciones atípicas del dengue [4]

Neurológicas

- Encefalitis
- Mielitis
- Neuropatía periférica

Cardiovasculares

- Miocarditis
- Pericarditis
- Bloqueos auriculoventriculares
- Fibrilación auricular

Gastrointestinales

- Colitis inflamatoria
- Hepatitis
- Síndrome compartimental abdominal
- Colecistitis acalculosa

Osteomusculares

- Miositis
- Rabdomiositis

Específicamente, el compromiso cardiovascular debido a la infección por el virus dengue se puede manifestar con arritmias, miocarditis, insuficiencia cardíaca y pericarditis [5]. No obstante, aún no se conocen con exactitud los mecanismos por medio de los cuales lo produce, aunque han sido implicados la invasión viral directa, la baja respuesta inmune, las alteraciones en el metabolismo del calcio intracelular y la isquemia secundaria a la hipotensión [6]. Como tal no se ha descrito un serotipo que afecte con mayor predilección el sistema cardiovascular ni es claro si es más probable la aparición de esta presentación durante la segunda infección [5].

A pesar de que Colombia es un país endémico para la infección por los arbovirus como el dengue, no hay estadísticas recientes sobre las presentaciones atípicas de este, como las cardiovasculares. Con base en esto se realizó un estudio retrospectivo y descriptivo de pacientes admitidos a un centro cardiovascular de referencia en Colombia con diagnóstico de dengue y manifestaciones cardiovasculares, para conocer los datos locales del comportamiento atípico de esta infección que sirva de base para la implementación de las medidas de prevención, diagnóstico y tratamiento adecuadas.

Materiales y métodos

Tipo y población de estudio

Se realizó un estudio observacional, descriptivo, unicéntrico, de corte trasversal, con recolección de datos entre enero de 2010 y diciembre de 2016 en el que se incluyeron pacientes mayores de 18 años, con presentación clínica sugestiva de dengue y positivos para los anticuerpos tipo inmunoglobulina

M (IgM) contra dengue o el antígeno no estructural (NS1) del virus, que consultaron a la Clínica Cardio VID (Medellín, Colombia) durante los brotes epidémicos del periodo estudiado. Posteriormente, se seleccionaron aquellos pacientes con evidencia de afección cardíaca determinada por electrocardiograma de superficie, ecocardiograma o elevación de troponina I; pruebas que fueron realizadas según el cuadro clínico del paciente.

Las alteraciones electrocardiográficas que fueron consideradas como manifestación cardiovascular fueron:

- Bradicardia sinusal en ausencia de betabloqueadores, con frecuencia cardíaca menor de 60 latidos por minuto.
- Bloqueo auriculoventricular de primer grado, con intervalo PR mayor o igual a 200 milisegundos.
- Presencia de ritmos supraventriculares (fibrilación, aleteo o taquicardia atriales), sin antecedente conocido de estas arritmias y bloqueos completos de ramas.

Además, se evaluó la presencia de fragmentación del complejo QRS, bloqueos fasciculares y duración del complejo QRS y del intervalo QT corregido a través de la fórmula de Bazett.

Los hallazgos ecocardiográficos considerados como manifestación cardiovascular del dengue fueron:

- Disminución de la fracción de eyección respecto a la medición previa (si era conocida) o menor del 40%.
- Hipocinesia difusa.

- Disminución del desplazamiento sistólico del plano del anillo tricuspídeo (TAPSE, por sus siglas en inglés) menor a 16 mm.
- Presencia de derrame pericárdico acompañado de dolor torácico de tipo pleurítico, considerado como pericarditis.

Se consideró afección cardiaca cuando se encontró elevación de la troponina I, con un valor superior a 0,034 ng/dL.

Los pacientes con consumo de betabloqueadores fueron excluidos solo cuando la única manifestación cardiovascular atribuible a la infección por el virus dengue fue una alteración del ritmo cardiaco.

Análisis de información

Se revisaron los registros de las historias clínicas de los pacientes seleccionados y se consignaron los datos demográficos, los antecedentes clínicos, los hallazgos electrocardiográficos, los ecocardiográficos, el valor de la troponina I y la necesidad de oxigenación por membrana extracorpórea (ECMO, por sus siglas en inglés).

Todas las variables cualitativas se describieron mediante frecuencias absolutas y relativas. Para las variables cuantitativas se utilizaron medidas de resumen según su distribución. Se utilizó la herramienta de Microsoft Excel® 2016 (Microsoft Corporation, Washington, Estados Unidos) y el complemento para esta XLSTAT 2016 (Addinsoft, París, Francia) para la consignación y el análisis de la información.

Resultados

Se registraron un total de 60 pacientes con dengue durante el periodo de estudio, de

los cuales 18 (30%) presentaron alguna manifestación cardiovascular relacionada con la infección y fueron incluidos en este estudio. Del total de pacientes, solo uno cumplía con los criterios para clasificarlo como dengue con signos de alarma. De los pacientes seleccionados el 56% (10/18) eran de sexo masculino y la edad promedio fue de 63 años. El 61% (11/18) de los pacientes estudiados eran hipertensos crónicos, el 61% (11/18) tenían niveles detectables en sangre del antígeno no estructural 1 (NS1) del virus y el 89% (16/18) fueron positivos para los anticuerpos tipo IgM contra dengue. El 94% (17/18) de ellos requirieron hospitalización: el 59% (10/17) en salas generales, el 35% (6/17) en unidades de cuidados especiales y el 6% (1/17) en la unidad de cuidados intensivos, con una mediana de estancia de cinco días (rango intercuartil: 3-9 días). Durante el estudio no se presentaron muertes asociadas a la infección por el virus dengue.

Los antecedentes personales de los pacientes estudiados se presentan en la **tabla 2**.

Tabla 2. Antecedentes personales de los pacientes con dengue y manifestaciones cardiovasculares (n= 18)

Antecedentes personales	N.º	%
Hipertensión arterial	11	61
Diabetes mellitus	2	11
Insuficiencia renal crónica	1	6
Insuficiencia cardiaca congestiva	3	17
Enfermedad coronaria	5	28
Fibrilación auricular	2	11

Alteraciones electrocardiográficas

Del total de pacientes evaluados el 72% (13/18) presentaron alteraciones del ritmo documentadas por electrocardiograma de superficie, distribuidas en: retraso en la

conducción auriculoventricular (46%, 6/13), bradicardia sinusal (38%, 5/13), aleteo, fibrilación o taquicardia atrial (23%, 3/13) y ritmo de escape de la unión auriculoventricular (8%, 1/13). En la mayoría de estos pacientes (69%, 9/13) se encontró como manifestación de la infección por el virus dengue una única alteración del ritmo, pero en el 31% (4/13) de ellos hubo concurrencia con otras manifestaciones, bien sean eléctricas o de compromiso perimiocárdico.

De los pacientes que presentaron concurrencia en las manifestaciones cardiovasculares el 50% (2/4) tuvieron retraso en la conducción AV y bradicardia sinusal, el 25% (1/4) pericarditis y bradicardia sinusal, y el 25% (1/4) restante miocarditis y aleteo auricular. Finalmente, en los pacientes con alteraciones del ritmo se encontró que hubo disociación esfigmotérmica en el 62% (8/13).

Elevación de biomarcadores de daño miocárdico

El 22% (4/18) de los pacientes estudiados mostraron elevación de la troponina I. En el 75% (3/4) de ellos el diagnóstico final fue de miocarditis viral probable y en el 25% (1/4) restante solo se documentó aleteo auricular *de novo*, sin repercusiones en la función ventricular.

El 67% (2/3) de los pacientes con miocarditis viral requirieron hospitalización en la unidad de cuidados intensivos y el 33% (1/3) en la unidad de cuidados especiales. La estancia promedio total de estos pacientes fue de siete días. Uno de los pacientes con miocarditis viral (n= 3) requirió soporte hemodinámico con membrana de oxigenación extracorpórea (ECMO) durante cinco días, y luego fue dado de alta estable, con diagnóstico de insuficiencia cardíaca y con fracción de eyección disminuida. Durante el seguimiento de este

paciente se evidenció normalización de la función ventricular. Los otros dos pacientes no requirieron soporte avanzado y fueron dados de alta tempranamente.

Ecocardiografía

En el 56% (10/18) de los pacientes estudiados se realizó ecocardiografía transtorácica. De ellos, el 50% (5/10) tenían función ventricular normal y el 50% (5/10) una fracción de eyección del 40% o menor. La contractilidad miocárdica fue normal en el 30% (3/10) de los pacientes, el 40% (4/10) tuvo hipocinesia difusa y el 30% (3/10) alteraciones segmentarias.

La función ventricular derecha se evaluó en todos los pacientes del estudio a través del desplazamiento sistólico del plano del anillo tricúspideo (TAPSE). El 72% (13/18) tuvo función ventricular derecha normal y el 28% (5/18) tuvo disfunción derecha, entre ellos el paciente con miocarditis grave y un paciente con agudización de una insuficiencia cardíaca conocida.

Diagnósticos finales

Las alteraciones del ritmo fueron los hallazgos más comunes, presentes en el 72% (13/18) de los pacientes. La miocarditis se presentó en el 17% (3/18) de ellos, mientras que la pericarditis en el 11% (2/18). La descompensación aguda de la insuficiencia cardíaca y la angina típica (troponina negativa y coronariografía normal) fueron las manifestaciones menos frecuentes, presentes en el 11% (2/18) de todos los pacientes. Del total de pacientes, el 22% (4/18) presentaron simultáneamente dos alteraciones eléctricas, o bien una alteración eléctrica concurrente con compromiso pericárdico o miocárdico.

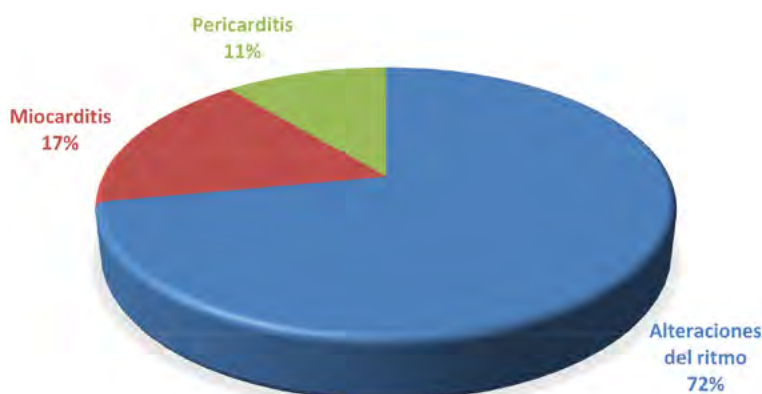


Figura 1. Distribución de los diagnósticos cardiovasculares asociados al dengue (n= 18).

En la **figura 1** se esquematizan los resultados de los diagnósticos obtenidos en los pacientes estudiados.

Hallazgos adicionales

Como ya se mencionó, un paciente del estudio presentó miocarditis grave. Se trataba de una mujer de 43 años y con antecedente de hipertensión. En el electrocardiograma de superficie se apreció que tenía una taquicardia sinusal, la troponina I fue positiva y el ecocardiograma transtorácico evidenció hipocinesia difusa, con fracción de eyección del ventrículo izquierdo de 28%, TAPSE de 9 mm y derrame pericárdico moderado. Además, tuvo deterioro progresivo, con requerimiento de inotropía y membrana de oxigenación extracorpórea. La paciente tuvo una estancia total de 17 días después de los cuales se dio de alta.

Discusión

Las manifestaciones cardiovasculares en los pacientes con infección por el virus dengue no son consideradas frecuentes ni son buscadas activamente, ni siquiera se sospechan en

los cuadros de dengue grave. En el presente estudio, realizado en un centro de referencia cardiovascular de la ciudad de Medellín (Colombia), se encontró una frecuencia de alteraciones cardiacas en pacientes con dengue del 30%, durante dos brotes epidémicos ocurridos en Colombia entre enero de 2010 y diciembre de 2016.

En India, Arora y colaboradores (2016) [5] reportaron en su serie de pacientes con fiebre dengue una proporción de manifestaciones cardiacas del 33,6%, basados en el hallazgo de alteraciones electrocardiográficas y aumento de biomarcadores de daño miocárdico. En estos pacientes, entre las alteraciones del ritmo encontradas, el 66,7% fueron bloqueos auriculoventriculares de primer grado y el 33,3% bloqueo de la rama derecha del haz de His, los cuales fueron transitorios.

Otros estudios [7,8] han reportado una afectación cardiovascular entre el 25% y el 32% de los pacientes con dengue evaluados, en los que la bradicardia sinusal y el bloqueo auriculoventricular de primer grado fueron los hallazgos más frecuentes. En el presente estudio no se encontraron otras alteraciones del ritmo como la disociación auriculoventricular o

las arritmias ventriculares transitorias, como las han descrito otras series [9,10].

En los pacientes con dengue y afecciones cardiovasculares del presente estudio el promedio de edad fue de 63 años, el cual es superior a los reportados por otras series [11,12], y el 60% de ellos eran hipertensos. El alcance de este estudio no permite establecer si estas características propias de la población evaluada se relacionan o predisponen al compromiso cardiaco debido a la infección por el virus dengue.

En este estudio la mayoría de los pacientes con alteraciones en el electrocardiograma no refirieron síntomas cardiovasculares al momento de presentación del dengue, y su impacto clínico no fue relevante. Durante el presente estudio no se realizó electrocardiograma de control para evidenciar la naturaleza transitoria de las alteraciones eléctricas durante el dengue, reportadas en otras series [9]. Sin embargo, nuestra serie encontró complicaciones graves cardiovasculares como miocarditis, choque cardiogénico y descompensación de insuficiencia cardiaca de base. De esta manera, es probable que las manifestaciones cardiovasculares del dengue sean mucho más frecuentes de lo que se considera actualmente, pero aún no se conoce el impacto clínico real de este hecho ni la contribución de la disfunción miocárdica o alteraciones del ritmo al desarrollo de las formas graves del dengue y la mortalidad.

Siempre que se habla de dengue grave se piensa en las complicaciones hemorrágicas, hepáticas o las asociadas a fuga capilar. En nuestra serie se detectaron casos graves que se presentaron como miocarditis sin compromiso en otros sistemas. En 2009, la Organización Mundial de la Salud (OMS) incluyó la miocarditis como una manifestación grave

del dengue [3], la cual se encontró en el presente estudio en el 17% de los casos.

Uno de los pacientes del estudio requirió soporte ventricular mecánico (ECMO) por la gravedad del choque cardiogénico que presentó, con recuperación de la función biventricular y resolución del derrame pericárdico. En China, Taiwán, India y Colombia se ha reportado el uso del ECMO en la miocarditis por dengue fulminante con supervivencia en la mayoría de los pacientes [11-13]. Es probable que como sucede en otras miocarditis virales, la disfunción ventricular, debida a la infección por virus dengue, sea transitoria, por lo que el ECMO puede ser una terapia adecuada de soporte ventricular de corta duración como puente a la recuperación del paciente comprometido.

El signo de Faget (disociación esfigmotérmica), descrito clásicamente en algunas infecciones virales, podría ser una manifestación del compromiso miocárdico con imposibilidad de aumentar la entrega de oxígeno en una situación de estrés agudo. Esto puede ser de particular importancia en pacientes ancianos, con múltiples comorbilidades, o en pacientes con coinfección con otras infecciones virales como chikunguña, zika o mayaro.

Finalmente, la concurrencia de manifestaciones eléctricas en los cuadros con compromiso pericárdico o miocárdico estuvo presente en uno de cada 10 pacientes, aunque no se conoce si este fenómeno es una consecuencia o un factor agravante del compromiso cardiovascular inducido por el dengue.

Conclusiones

La infección por virus dengue puede dar lugar a manifestaciones cardiacas por compromiso del sistema de conducción, el miocardio, el

pericardio o la vasculatura periférica, como única manifestación o concurrentemente. La afección del sistema cardiovascular por el virus dengue podría ser más frecuente que lo pensado hasta ahora, aunque el impacto clínico de este potencial hecho aún no es claro.

En el presente estudio las alteraciones del ritmo fueron las manifestaciones cardiovasculares más frecuentes; por lo tanto, se recomienda estar atentos a los síntomas leves de disfunción cardiovascular en los pacientes afectados por la fiebre del dengue.

Agradecimientos

Agradecemos a la Organización VID y la Clínica Cardio VID por el apoyo recibido para la realización de este trabajo.

Bibliografía

1. Organización Mundial de la Salud, Organización Panamericana de la Salud. Informe anual de dengue. 2017. Disponible: http://www.paho.org/hq/index.php?option=com_topics&view=readall&cid=3274&Itemid=40734&lang=es. Consultado: agosto 2017.
2. República de Colombia, Instituto Nacional de Salud, Dirección de Vigilancia y Análisis del Riesgo en Salud Pública. Boletín Epidemiológico Semanal: Semana epidemiológica número 52 de 2016 (25 Diciembre - 31

Diciembre). 2016. Disponible: <http://www.ins.gov.co/buscador-eventos/BoletinEpidemiologico/2016%20Bolet%C3%ADn%20epidemiol%C3%B3gico%20semana%2052%20-.pdf>. Consultado: agosto 2017.

3. Organización Mundial de la Salud, Organización Panamericana de la Salud, Programa Especial para Investigación y Capacitación en Enfermedades Tropicales (TDR). Dengue: Guías para el diagnóstico, tratamiento, prevención y control. La Paz, Bolivia: OPS/OMS; 2009.
4. Gangasiddaiah N, Nanjundaiah N. Dengue fever: atypical manifestation. Int J Res Med Sci 2017; 2: 1804-1806.
5. Arora M, Patil R.S. Cardiac Manifestation in Dengue Fever. J Assoc Physician India 2016; 64: 40-44.
6. Shivanthan MC, Navinan MR, Constantine GR, Rajapakse S. Cardiac involvement in dengue infection. J Infect Dev Ctries 2015; 9: 338-346.
7. Sheetal S, Jacob E. A Study on the Cardiac Manifestations of Dengue. J Assoc Physicians India 2016; 64: 30-34.
8. Nimmagadda SS, Mahabala C, Boloor A, Raghuram PM, Nayak U A. Atypical Manifestations of Dengue Fever (DF) – Where Do We Stand Today? J Clin Diagn Res 2014; 8: 71-73.
9. Kaushik JS, Gupta P, Rajpal S, Bhatt S. Spontaneous resolution of sinoatrial exit block and atrioventricular dissociation in a child with dengue fever. Singapore Med J 2010; 51: e146-148.
10. Chuah SK. Transient ventricular arrhythmia as a cardiac manifestation in dengue haemorrhagic fever—a case report. Singapore Med J 1987; 28: 569-572.
11. Ku Y-H, Yu W-L. Fatal Dengue Myocarditis despite the Use of Extracorporeal Membrane Oxygenation. Case Rep Infect Dis 2016; 2016: 2.
12. Salazar LA, Schreuder CM, Eslava JA, Murcia AS, Forero MJ, Orozco-Levi MA, et al. Extracorporeal Membrane Oxygenation in Dengue, Malaria, and acute Chagas disease. ASAIO J 2017; 63: e71-e76.
13. Yang T, Chen M, Liang H, Li B, Li J. [Extracorporeal membrane oxygenation for treatment of fulminant myocarditis in patient suffering from dengue fever: a report of 1 case]. Zhonghua Wei Zhong Bing Ji Jiu Yi Xue 2015; 27: 317-318.

Introduction: cardiovascular involvement is an atypical presentation of dengue infection. There range from asymptomatic sinus bradycardia to severe life-threatening myocarditis. Data are lacking regarding epidemiology on this topic. **Objective:** To describe clinical characteristics of patient's series with dengue and evidence of cardiovascular involvement. **Materials and methods:** It was performed a cross-section, observational study of patients admitted with dengue fever in a cardiovascular reference center in Medellín, Colombia during two epidemic viral outbreaks from June 2010 to December 2016. **Results:** A total of 60 patients were registred, 30% of them with evidence of cardiovascular involvement. Mean age of patients was 63 years old and 55% were male. Most common comorbidity was hypertension (61%, 11/18). Rhythm disturbances affected 72% (13/18) of patients: first grade AV block (46%), sinus bradycardia (38%), atrial fibrillation/flutter/tachycardia (23%) and junctional rhythm (8%). Myocarditis and pericarditis were present in 17% (3/18) and 11% (2/18) of patients, respectively. Other less common findings were left ventricular dysfunction and angor pectoris (11%, 2/18). There were no deaths during the study period. **Conclusions:** Asymptomatic rhythm disturbances were the most common cardiovascular manifestations of dengue fever and severe forms of cardiovascular dengue were rare. It is recommended to be attentive to the mild symptoms of cardiovascular dysfunction in patients with dengue.

Keywords: Dengue, myocarditis, extracorporeal membrane oxygenation, heart block, bradycardia.