

## Síndrome PFAPA: reporte de un caso clínico

### PFAPA syndrome: a case report

Julián A. Hamdan-Pérez<sup>1</sup>, Luisa M. Morán-Quiñones<sup>1</sup>,  
Giovanna M. Cortés-Bolaños<sup>1</sup>, Diana F. Valencia-Chacón<sup>1</sup>,  
Janeth L. Benavides-Rodríguez<sup>2</sup>, Beatriz E. Bastidas<sup>3</sup>

**Resumen.** El síndrome PFAPA es la entidad más frecuente dentro de los síndromes de fiebres periódicas que pueden manifestarse desde la infancia. Es un síndrome autoinflamatorio caracterizado por una disfunción en las citoquinas, de carácter autolimitado y de etiología desconocida, aunque se han reportado casos de presentación familiar; lo que sugiere la existencia de una base genética de la enfermedad. Se presenta con episodios febriles que suelen acompañarse de aftas orales, adenopatías cervicales, faringoamigdalitis y síntomas constitucionales. En los exámenes de laboratorio es frecuente encontrar elevación marcada de la proteína C reactiva, leucocitosis y aumento de IgG, IgA e IgM. El diagnóstico se realiza utilizando los criterios modificados de Thomas, que incluyen parámetros clínicos, antecedentes y diagnósticos de exclusión. Se presenta el caso de un paciente de 4 años de edad que consultó a un hospital por un cuadro febril, movimientos tónico-clónicos generalizados, desviación de la mirada, sialorrea y relajación de esfínteres. También presentó cefalea de localización frontal y odinofagia. En la cavidad oral se observaron lesiones tipo aftas, y se evidenciaron adenopatías cervicales. El paciente no respondió al manejo con antibióticos, y se observó que cumplía con los criterios de diagnóstico para síndrome PFAPA, luego de descartarse un proceso infeccioso. Se inició terapia con corticoides con respuesta favorable y se concluyó que el paciente tenía un cuadro compatible con síndrome PFAPA.

**Palabras claves:** síndrome PFAPA, fiebre periódica, estomatitis aftosa, faringitis, adenopatía.

<sup>1</sup> Médicos Internos, Universidad del Cauca. Popayán, Colombia. E-mail: julianhp101@gmail.com.

<sup>2</sup> Médica Especialista en Pediatría. Docente del Departamento de Pediatría, Facultad de Ciencias de la Salud, Universidad del Cauca. Coordinadora del Servicio de Urgencias de Pediatría del Hospital Susana López de Valencia. Popayán, Colombia.

<sup>3</sup> Médica Especialista en Salud Familiar, Especialista en Epidemiología General. Docente del Departamento de Medicina Social y Salud Familiar, Facultad de Ciencias de la Salud, Universidad del Cauca. Popayán, Colombia.

Conflicto de interés: los autores declaran que no tienen conflicto de interés.

Medicina & Laboratorio 2020;24:141-151. <https://doi.org/10.36384/01232576.212>

Recibido el 27 de julio de 2019; aceptado el 3 de septiembre de 2019. Editora Médica Colombiana S.A., 2020®.

**Abstract.** PFAPA syndrome is the most frequent illness within the syndromes of periodic fevers manifesting during childhood. It is an auto-inflammatory syndrome characterized by cytokine dysfunction, a self-limiting nature, and unknown etiology; family cases have been reported, suggesting the existence of a genetic basis for the disease. PFAPA syndrome is manifested with febrile episodes that are usually accompanied by oral aphthae, cervical adenopathy, pharyngotonsillitis and constitutional symptoms. In laboratory tests, it is common to find marked elevation of C reactive protein, leukocytosis and increased IgG, IgA and IgM levels. Diagnosis is reached by means of the modified Thomas criteria that include clinical parameters, personal and family history, and exclusion diagnoses. The case of a 4-year-old patient who visited the hospital with fever, generalized tonic-clonic seizures and sphincter relaxation is presented. The patient reported frontal headache and odynophagia. Aphthous stomatitis was observed, and cervical adenopathies were evident. The patient did not respond to antibiotic therapy, and met the diagnostic criteria for PFAPA syndrome after an infectious process was ruled out. Corticosteroid therapy was initiated with a favorable response. It was concluded that the patient had a diagnosis compatible with PFAPA syndrome.

**Keywords:** PFAPA syndrome, periodic fever, aphthous stomatitis, pharyngitis, adenopathy.

## Introducción

El síndrome PFAPA (del inglés, *Periodic Fever, Aphthous stomatitis, Pharyngitis and Adenopathy*) o de fiebre periódica, estomatitis aftosa, faringitis y adenopatías, también conocido como síndrome de Marshall, es la entidad más frecuente dentro de los síndromes de fiebres periódicas que suele manifestarse desde la infancia [1-3]; fue descrito por Marshall y colaboradores en 1987 y se le asigna el acrónimo PFAPA, que lo define desde el año 1989 [2,4-6].

Esta entidad hace parte de los síndromes autoinflamatorios, de carácter autolimitado y de etiología desconocida [4,5]; sin embargo, hay una alta probabilidad que sea de origen inmunológico por su buena respuesta al tratamiento con corticoides. Se caracteriza por episodios de fiebre alta de inicio abrupto, antecedidos de escalofrío [5], con una duración de tres a seis días, y una recurrencia cada tres a seis se-

manas, con aproximadamente un episodio por mes [6], que se autolimita independientemente del uso de anti-piréticos o antibióticos [6,7]. Se puede presentar con aftas orales (50%), adenopatías cervicales (70%), faringoamigdalitis (90%) [8], y síntomas constitucionales como cefalea, dolor abdominal y vómito [1,7,9], en donde los cultivos del exudado faríngeo son negativos para *Streptococcus pyogenes*. A estos pacientes se les descarta neutropenia cíclica, tienen baja respuesta a los anti-piréticos y antiinflamatorios no esteroideos (AINEs), y presentan mejoría clínica con la administración de corticoides orales [1,6].

En el aspecto epidemiológico, los eventos febriles empiezan entre los dos y los cinco años de edad [1,5,6], aunque se han descrito casos en niños desde los 11 meses y en la edad adulta, con un ligero predominio del sexo masculino entre el 55% al 71% [1]. Por lo general, los niños son sintomáticos

recurrentes durante cuatro a seis años, y la mayoría de los eventos febriles cesan antes de los diez años de edad [6], sin observarse secuelas tras su desaparición [10]. El síndrome no suele tener predilección por alguna etnia, grupo racial o zona geográfica, aunque se ha planteado cierta segregación familiar en algunos casos [1,11].

El síndrome PFAPA es una patología que representa un reto diagnóstico debido a su asociación habitual con fiebre e infección; además, existe una gran cantidad de enfermedades que cursan como un síndrome febril recurrente. Esto, sumado a la rareza del síndrome y al desconocimiento de la entidad por parte de muchos profesionales, ha tenido como resultado que los pacientes tengan un diagnóstico erróneo y un plan terapéutico inadecuado. Sin embargo, el diagnóstico de síndrome PFAPA ha venido en aumento a medida que los clínicos tienen más presente este posible diagnóstico, y es posible que la enfermedad sea de hecho más común de lo que originalmente se ha pensado [8]. Basados en esa necesidad y como una motivación para contribuir con la difusión de esta entidad en nuestro medio, se realizó este reporte de caso con la correspondiente autorización y el consentimiento informado de la madre del menor estudiado.

## Información del paciente

Paciente preescolar de 4 años y 6 meses de edad, sexo masculino, procedente de la ciudad de Popayán, Cauca (Colombia), quien consultó a urgencias de una institución hospitalaria de nivel II en mayo de 2018, con un cuadro clínico de 30 minutos de evolución consistente en movimientos tónico-clónicos generalizados, desviación de la mirada, sialorrea y relajación de esfínteres

con una duración inferior a 2 minutos. Previo al evento cursó con alzas térmicas cuantificadas hasta de 38,7°C, que se trataron con acetaminofén a dosis subterapéuticas sin mejoría. También presentó cefalea de localización frontal y odinofagia; la madre negó otros síntomas respiratorios y gastrointestinales en el menor.

Dentro de los antecedentes de importancia, el paciente es producto de un primer embarazo de una madre de 31 años G1P0C1V1, ama de casa, y de un padre de 36 años, comerciante; con un parto a término de 38 semanas, sin complicaciones al nacimiento. Esquema de vacunación completo y neurodesarrollo adecuado, recibió leche materna exclusiva hasta los 3 meses y con otros alimentos hasta los 12 meses. Por otro lado, dentro de los antecedentes personales del menor, se describen 7 episodios de faringoamigdalitis en un periodo de 3 meses previos a la consulta en urgencias, cada evento tuvo una duración aproximada de 5 días, y fueron tratados con amoxicilina a dosis terapéuticas, sin una respuesta adecuada en el tiempo esperado; adicionalmente, se reportó ausencia de síntomas entre los eventos, sin presencia de secuelas posteriores. Así mismo, es relevante la presencia de alzas térmicas entre 38°C y 39°C durante todo el cuadro clínico; por último, negó otra sintomatología asociada como dolor abdominal, diarrea, exantemas, artritis, rinitis, tos o síntomas neuromusculares.

## Hallazgos clínicos

El paciente es valorado por la especialidad de pediatría y se encontró temperatura corporal axilar de 38,6°C. En la cavidad oral se observaron lesiones tipo aftas ovaladas y circunscritas por un halo rojo con un fondo

amarillo-grisáceo, menores a 1 cm de diámetro, localizadas en ambos pilares faríngeos y alrededor de las dos amígdalas (**figura 1**). Además, se observó la mucosa de aspecto brillante, y en la lengua las papilas inflamadas y eritematosas. En el cuello se evidenciaron adenopatías en el triángulo cervical anterior y posterior, dolorosas a la palpación, móviles, no adheridas a planos profundos. Sin secuelas neurológicas ni otros hallazgos positivos al examen físico.

Su estado nutricional era adecuado, según las tablas de crecimiento infantil de la OMS: talla/edad=0, -1 DE (desviación estándar); peso/talla=0, -1 DE; IMC=0, -1 DE; perímetro cefálico=0, -1 DE.

## Análisis diagnóstico

El preescolar masculino ingresó al servicio de urgencias en el contexto de convulsión febril simple secundaria a una faringoamigdalitis, que por su historia clínica se consideró recurrente. Los estudios iniciales de laboratorio realizados en el servicio de urgencias se resumen en la **tabla 1**. Se indicó manejo con amoxicilina 50 mg/kg/día, pero continuó muy sintomático por lo que se revaloró la historia y los antecedentes, y se observó que el paciente cumplía con los criterios diagnósticos para el síndrome PFAPA, modificados por Thomas [1].

Por sospecha clínica de síndrome PFAPA, la especialidad decide suspender el tratamiento antibiótico e iniciar con el corticoide prednisona 1 mg/kg/día por tres días. Se le ordenó interconsulta con otorrinolaringología e infectología pediátrica; los estudios realizados por esta última especialidad se resumen en la **tabla 2**.

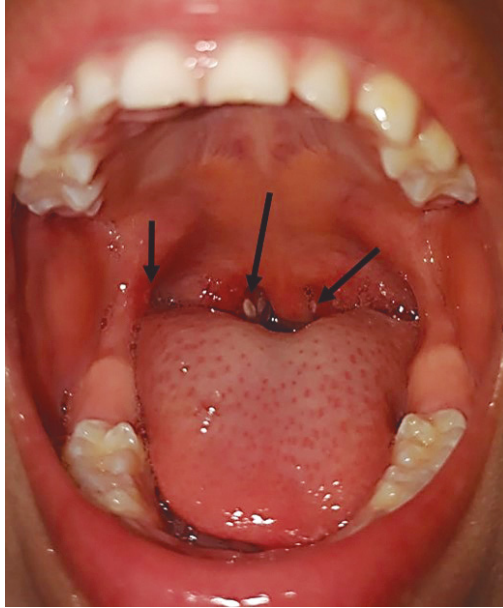
Seguidamente, infectología pediátrica concluye que no hay inmunodeficiencia primaria y que su cuadro es compatible con síndrome PFAPA debido a la respuesta favorable al uso del corticoide (**figura 2**); la especialidad de otorrinolaringología desistió de la posibilidad de amigdalectomía radical, por ser una enfermedad que se autolimita.

## Seguimiento

Desde el momento en que se inició el tratamiento con el corticoide, por sospecha clínica del síndrome, hasta la confirmación diagnóstica por la especialidad de infectología, el paciente presentó adicionalmente seis episodios febriles con faringoamigdalitis, los cuales fueron tratados cada uno con prednisona por vía oral en dosis única, con una respuesta favorable, la cual produjo una disminución en el tiempo de evolución por episodio (en promedio de tres días cada uno) con resolución completa de los síntomas; finalmente, el paciente no presentó nuevos eventos compatibles con el síndrome PFAPA, y permaneció asintomático hasta los cuatro meses previos a cumplir los cinco años de edad.

## Discusión

El síndrome PFAPA, a pesar de ser una condición poco frecuente, es la causa más común de fiebre periódica en la infancia [12]. La incidencia de esta patología en niños se documenta cada vez más debido a que anteriormente existía un subdiagnóstico dado por la falta de comunicación médico-paciente respecto a los síntomas, o a la confusión con otras patologías como la amigdalitis recurrente [13].



**Figura 1.** Las flechas señalan las lesiones tipo aftas ovaladas y circunscritas por un halo rojo, con un fondo amarillo-grisáceo, menores de 1 cm de diámetro.

**Tabla 1.** Estudios paraclínicos iniciales

Paraclínico	Resultado	Valor de referencia	
<b>Hemograma</b>	Leucocitos	$32,32 \times 10^3$ células/mm <sup>3</sup>	$5-12 \times 10^3$ células/mm <sup>3</sup>
	Neutrófilos	92%	40%-70%
	Linfocitos	2,5%	19%-48%
	Plaquetas	$458 \times 10^3$ células/mm <sup>3</sup>	$150-450 \times 10^3$ células/mm <sup>3</sup>
	Hemoglobina	14,9 g/dL	12-18 g/dL
	HCM	26,9 pg	27-31 pg
	VCM	78,1 fL	80-99 fL
<b>Uroanálisis</b>	Negativo para infección	-	
<b>Gram de orina sin centrifugar</b>	Negativo	-	
<b>Urocultivo</b>	0 UFC	-	
<b>Rayos X de tórax</b>	Dentro de los límites normales	-	
<b>Ecocardiograma</b>	Dentro de los límites normales	-	

HCM: concentración media de hemoglobina; VCM: volumen corpuscular medio; UFC: unidades formadoras de colonias.

**Tabla 2.** Estudios paraclínicos ordenados por la especialidad de infectología pediátrica

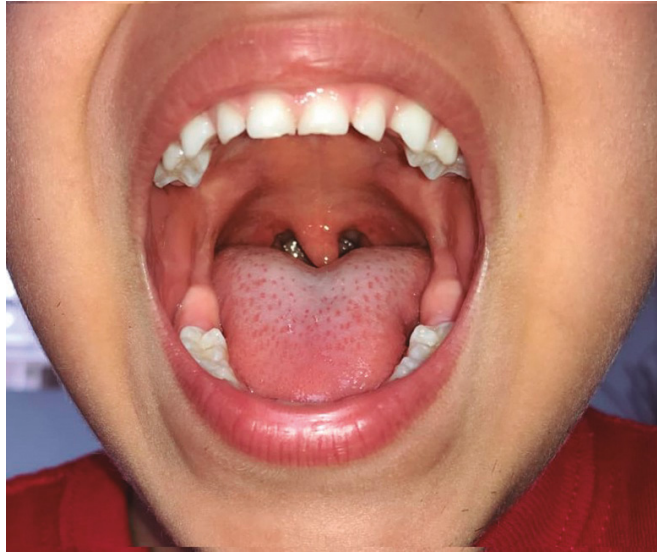Paraclínico	Resultado	Valor de referencia
Cultivo para <i>Streptococcus pyogenes</i> de secreciones faríngeas	Negativo	Negativo
Niveles de IgM	82 mg/dL	41-240 mg/dL
Niveles de IgG	1.068 mg/dL	475-1.226 mg/dL
IgM <i>Toxoplasma gondii</i>	0,05 UI/mL	No reactivo: <0,5 UI/mL Zona gris: 0,5-0,6 UI/mL Reactivo: >0,6 UI/mL
IgG <i>Toxoplasma gondii</i>	0,1 UI/mL	No reactivo: <1,6 UI/mL Zona gris: 1,6-3,0 UI/mL Reactivo: >3,0 UI/mL
IgM Citomegalovirus	0,26 UI/mL	No reactivo: <0,85 UI/mL Reactivo: >1,0 UI/mL
IgG Citomegalovirus	>250 UA/mL	Reactivo >6,0 UA/mL
IgM Epstein-Barr	3,61 UI/mL	Negativo: <9,0 UI/mL Dudoso: 9-11 UI/mL Positivo: >11 UI/mL
IgG anticuerpos VCA de Epstein-Barr	31,8 UI/mL	Negativo <9,0 UI/mL Dudoso 9-11 UI/mL Positivo >11 UI/mL
Ácido úrico	4,8 mg/dL	3,5-7,2 mg/dL
LDH	239 U/L	125-220 U/L
TGO	32 U/L	5-34 U/L
TGP	14 U/L	0-55 U/L

IgM: inmunoglobulina M; IgG: inmunoglobulina G; VCA: antígeno de la cápsida viral; LDH: lactato deshidrogenasa; TGO: transaminasa glutámico oxalacética; TGP: transaminasa glutámico pirúvica.

Es una enfermedad inmunomediada que se caracteriza por una disfunción de las citoquinas [14], hecho que se describe en algunos estudios que han revelado un incremento de las citoquinas pro-inflamatorias como IL-1, TNF- $\alpha$ , INF- $\gamma$  e IL-6, y un decremento de las antiinflamatorias durante los episodios [15,16]. Por otro lado, la IL-1 actúa como estimulador para los linfocitos T junto con un antígeno o mitógeno; estudios recientes sugieren que un desencadenante microbiano en un huésped susceptible, puede hacer que se active el sistema inmune y el recluta-

miento de células T activadas [16]. En cuanto a los resultados de laboratorio, durante los episodios febriles, se evidencia leucocitosis y aumento de IgG, IgA e IgM [17].

Aunque la patogénesis de esta enfermedad no es claramente conocida, se han reportado algunos casos de presentación familiar [18,19], donde existen antecedentes en familiares de primer grado con fiebre recurrente en la infancia o amigdalectomía [20], lo que sugiere la existencia de una base genética, que junto con factores ambien-



**Figura 2.** Respuesta del paciente luego de la dosis de corticoide con resolución completa de la sintomatología.

les pueden llevar a la manifestación de la enfermedad [21]. Kettunen y colaboradores encontraron que la falta o disminución en el tiempo de la lactancia materna, el tabaquismo materno y el uso de productos naturistas o hierbas medicinales, así como la presencia de acuarios en casa pueden proporcionar una fuente microbiana respiratoria y ser factores de riesgo independientes para desarrollar síndrome PFAPA [21].

Con relación a las manifestaciones clínicas, la fiebre es el principal signo presente aproximadamente en el 97% de los pacientes, con persistencia de tres a cinco días, y unos valores que pueden alcanzar los 40,5°C sin respuesta al tratamiento con antipiréticos [19]. La faringitis, la adenitis cervical y las aftas orales son las manifestaciones clínicas más frecuentes que acompañan los episodios febriles [22]. En el caso del paciente reportado, este consultó inicialmente al servicio de urgencias por una convulsión febril simple, debido a alzas térmicas

secundarias a un proceso inflamatorio en faringe; en los paraclínicos del síndrome PFAPA suele presentarse una respuesta inflamatoria marcada con aumento de la proteína C reactiva (PCR) en los períodos febriles, con normalización entre episodios [23]. El paciente presentó una PCR elevada de 29,68 mg/L (referencia del laboratorio, <10 mg/L), con normalización en los períodos de remisión de la enfermedad.

Hasta el momento no existe una prueba diagnóstica específica para síndrome PFAPA, por lo cual su diagnóstico se basa en criterios clínicos de inclusión y de exclusión [12,20]; desde 1999 se han utilizado los criterios diagnósticos modificados por Thomas y colaboradores [1,23,24] (**tabla 3**).

Respecto a la calidad de vida se ha demostrado que el síndrome impacta en el funcionamiento del individuo y en las actividades diarias, tanto escolares como familiares, tal como lo

**Tabla 3.** Criterios diagnósticos para el síndrome PFAPA

Criterios diagnósticos de Thomas [1]	Hallazgos en el paciente
Fiebre periódica de comienzo habitual antes de los 5 años	Paciente que a los 4 años y 8 meses de edad presentó 13 episodios febriles documentados: 7 episodios en los 3 meses previos a la consulta, y 6 episodios adicionales entre la consulta y la confirmación diagnóstica
Signos y síntomas acompañantes, sin infección de vía aérea superior, con al menos uno de los siguientes signos: <ul style="list-style-type: none"> <li>▪ Aftas orales</li> <li>▪ Adenitis cervical</li> <li>▪ Faringitis con o sin amigdalitis exudativa</li> </ul>	La infección de vía aérea superior fue descartada mediante cultivo de secreciones faríngeas, el cual fue negativo para <i>Streptococcus pyogenes</i> . Se evidenciaron varios episodios con aftas orales, adenitis cervical y faringoamigdalitis
Exclusión de neutropenia cíclica	Los hemogramas realizados en urgencias y los de control evidenciaron leucocitosis con neutrofilia
Intervalos asintomáticos entre los episodios; los mismos deben resolverse por completo	Los episodios febriles del paciente tenían una duración máxima de cinco días, con resolución completa de los síntomas, y estuvo completamente asintomático entre los eventos
Crecimiento y desarrollo normales	El paciente fue evaluado con la Escala Abreviada del Desarrollo-3 (EAD-3) y las tablas de crecimiento infantil de la Organización Mundial de la Salud. Se encontraron todos los parámetros dentro de los rangos adecuados para su edad
Seguimiento mínimo de 3 a 6 meses	En el seguimiento por un equipo multidisciplinario en un período de 6 meses se evidenció una respuesta favorable al uso de corticoide oral, con mejoría de la sintomatología por episodio

describen Grimwood y colaboradores [12], quienes evaluaron la calidad de vida en los pacientes con PFAPA o con fiebre mediterránea familiar (FMF), la cual se vio significativamente afectada por el cansancio, el sueño, la calidad de vida física, emocional y social, además del rendimiento escolar.

En cuanto al tratamiento médico, este se basa en la administración de corticoides orales en dosis única; en la mayoría de los casos se observa una resolución de la fiebre en pocas horas, las aftas orales pueden tardar un poco más en ceder y puede ser necesaria una nueva dosis al día siguiente si la fiebre persiste [14]. Se debe tener en

cuenta que cada paciente responde a una dosis diferente de prednisona [19]. El uso de corticoides orales puede reducir el intervalo de aparición de los episodios en el 25% al 50% de los casos [14]; además, este tratamiento es sintomático, es decir, no impide la aparición de nuevos episodios febriles [20]. Estudios recientes han mostrado que los anticuerpos anti-IL-1 (anakinra y canakinumab) podrían ser una opción prometedora de tratamiento para estos pacientes [8,25], pero se requieren estudios adicionales.

El paciente descrito en esta publicación, inicialmente fue diagnosticado con faringoamigdalitis recurrente y



tratado con antibióticos, sin presentar mejoría clínica. En el momento de iniciarse prednisona por vía oral, se evidenció una menor sintomatología por evento, con un tiempo de evolución más corto y una resolución completa de los síntomas por episodio, lo que determina una respuesta favorable a la administración del corticoide.

Respecto al manejo sintomático, los AINEs y los antipiréticos son poco efectivos, y hay poca información sobre la efectividad de algún medicamento preventivo para el síndrome PFAPA [14]. Los antibióticos y los antivirales como el aciclovir tampoco resultan útiles para el manejo de la enfermedad [14,21]. El uso de la colchicina está indicado como segunda línea en el síndrome PFAPA para reducir la frecuencia de la aparición de los episodios [14].

Por otra parte, entre los diagnósticos diferenciales está el síndrome de hiperinmunoglobulinemia/deficiencia de mevalonato quinasa (MKD/HIDS), donde la duración de los episodios y la edad es similar [19]. Es la enfermedad con más solapamiento clínico con el síndrome PFAPA; sin embargo, el síndrome MKD/HIDS cursa con erupción cutánea, artritis, artralgiyas y hepatoesplenomegalia [22]. La amigdalitis bacteriana y otras infecciones del tracto respiratorio superior, poseen periodicidad irregular e hisopado faríngeo con serología positiva [13]. Otras patologías a tener en cuenta son la fiebre mediterránea familiar que, aunque cursa con características similares, produce peritonitis, la cual no se reporta en el síndrome PFAPA; además, en cuanto a su tratamiento, la fiebre mediterránea familiar responde a la colchicina y no a dosis únicas de corticoides [26].

Ahora bien, el tratamiento quirúrgico es controvertido [19]. La amigdalecto-

mía o la adenoamigdalectomía producen una remisión en el 70% de los casos [26]; según una revisión sistemática consultada en la base de datos Cochrane, la amigdalectomía frente al manejo sintomático genera resultados superiores tanto en la resolución inmediata de los síntomas, como en la reducción de la frecuencia y la gravedad de los mismos, aunque aclaran que la evidencia es de calidad moderada [27]. Debido a que se sabe que la enfermedad es benigna y que en muchos casos se resuelve espontáneamente, es propicio evaluar cada paciente individualmente y tomar una decisión médica junto a los padres, considerando los riesgos y los beneficios en el menor; en el caso del paciente estudiado, el equipo médico conformado por pediatra, otorrinolaringólogo e infectólogo, en conjunto con los padres, descartaron el manejo quirúrgico [23].

## Conclusión

Este reporte de caso evidencia que se debe sospechar el síndrome PFAPA ante procesos febriles recurrentes cuando hay clínica de faringoamigdalitis a repetición, sin etiología infecciosa probada o ausencia de respuesta al tratamiento antibiótico. El diagnóstico del síndrome PFAPA es clínico, la clave no es la evolución del proceso, sino la repetición de los eventos asociados a datos clínicos compatibles con los criterios diagnósticos de este síndrome, en donde se debe excluir la neutropenia cíclica. Su diagnóstico se apoya en la existencia de leucocitosis, neutrofilia y un aumento de reactantes de fase aguda durante los episodios (exceptuando la procalcitonina); la administración de corticoides por vía oral puede acortar el periodo libre entre episodios. Por su parte, el uso de bloqueadores de la IL-1, como anakinra y canakinumab,

podría ser una opción prometedora de tratamiento para estos pacientes, pero se requieren estudios adicionales. Finalmente, el manejo quirúrgico es controvertido, y el riesgo-beneficio debe ser evaluado e individualizado para cada paciente, particularmente en casos de falla terapéutica.

De igual forma, la importancia de conocer su curso benigno y saber que no hay secuelas identificadas, deben ayudar a establecer unas estrategias de tratamiento para el alivio oportuno de los síntomas. Un diagnóstico y tratamiento adecuados mejoran la calidad de vida de los pacientes y suponen un ahorro en costos, evitándose pruebas complementarias y tratamientos innecesarios. El pediatra y el médico de atención primaria son los profesionales idóneos para hacer el diagnóstico, y son quienes facilitan el seguimiento en la evolución del paciente.

## Referencias

- Ricart-Campos S.** Síndrome PFAPA. Barcelona: Hospital Sant Joan de Déu. Protoc Diang Ter Pediatr; 2014. p. 219-224. Acceso 15 de mayo de 2019. Disponible en [https://www.aeped.es/sites/default/files/documentos/24\\_sindrome\\_pfapa.pdf](https://www.aeped.es/sites/default/files/documentos/24_sindrome_pfapa.pdf).
- Guerrero-Fernández J.** Síndrome de PFAPA. Madrid: Hospital Infantil La Paz; 2007. p. 1-2. Acceso 17 de septiembre de 2018. Disponible en [http://webpediatrica.com/casosped/pdf/82\\_PFAPA.pdf](http://webpediatrica.com/casosped/pdf/82_PFAPA.pdf).
- Lachmann HJ.** Periodic fever syndromes. Best Pract Res Clin Rheumatol 2017;31:596-609. <https://doi.org/10.1016/j.berh.2017.12.001>.
- Villanueva-Rodríguez C, Caballero-Soler J.** El síndrome de Marshall o PFAPA debe ser sospechado en la consulta de atención primaria. Rev Pediatr Aten Primaria 2009;11:613-617. <https://doi.org/10.4321/S1139-76322009000500007>.
- Rodríguez O, Betech A, Pineda L, Ortiz O.** Síndrome de PFAPA. Presentación de caso. An Med 2016;61:310-312.
- Pintado-Muñoz M, Carbajo-Ferreira AJ, París-Bernardo L.** Síndrome PFAPA: diagnóstico y tratamiento en Atención Primaria. Form Act Pediatr Aten Prim 2015;8:64-71.
- André S, Vales F, Cardoso E, Santos M.** Síndrome PFAPA. Acta Otorrinolaringol Esp 2009;60: 208-209. [https://doi.org/10.1016/S0001-6519\(09\)71233-6](https://doi.org/10.1016/S0001-6519(09)71233-6).
- Wekell P.** Periodic fever, aphthous stomatitis, pharyngitis, and cervical adenitis syndrome - PFAPA syndrome. Presse Med 2019;48:e77-e87. <https://doi.org/10.1016/j.lpm.2018.08.016>.
- Rocco R.** Fiebre periódica, estomatitis aftosa, faringitis y adenitis: síndrome PFAPA en Argentina. An Pediatr 2011;74:161-167. <https://doi.org/10.1016/j.anpedi.2010.10.020>.
- Rojo-Cánovas MI, Martínez-Reche I.** Síndrome de PFAPA, un desconocido. Cádiz, España: Rev Méd Electrón Port Méd; 2018. p. 1-3. Acceso 23 de octubre de 2018. Disponible en <https://www.revista-portalesmedicos.com/revista-medica/sindrome-de-pfapa/>.
- Labeledz G, Sifuentes-Cock D, Romero-Orellano F.** Síndrome de PFAPA : diagnóstico y evolución post-amigdalectomía. Estadística propia. Faso 2017;1:46-50.
- Grimwood C, Kone-Paut I, Piram M, Rossi-Semerano L, Hentgen V.** Health-related quality of life in children with PFAPA syndrome. Orphanet J Rare Dis 2018;13:132. <https://doi.org/10.1186/s13023-018-0878-3>.
- Simmons A, Daniel M.** Unexplained intermittent fever: PFAPA. Paediatr Child Health 2016;26:559-560. <https://doi.org/10.1016/j.paed.2016.08.010>.
- Vanoni F, Theodoropoulou K, Hofer M.** PFAPA syndrome: a review on treatment and outcome. Pediatr Rheumatol Online J 2016;14:38. <https://doi.org/10.1186/s12969-016-0101-9>.
- Tugrul S, Dogan R, Kocyigit A, Torun E, Senturk E, Ozturan O.** DNA damage and oxidative status in PFAPA syndrome. Auris Nasus Larynx 2015;42:406-411. <https://doi.org/10.1016/j.anl.2015.03.007>.

- 16. Vigo G, Zulian F.** Periodic fevers with aphthous stomatitis, pharyngitis, and adenitis (PFAPA). *Autoimmun Rev* 2012;12:52-55. <https://doi.org/10.1016/j.autrev.2012.07.021>.
- 17. Yazgan H, Gultekin E, Yazicilar O, Sagun OF, Uzun L.** Comparison of conventional and low dose steroid in the treatment of PFAPA syndrome: preliminary study. *Int J Pediatr Otorhinolaryngol* 2012;76:1588-1590. <https://doi.org/10.1016/j.ijporl.2012.07.020>.
- 18. Sampaio IC, Rodrigo MJ, Monteiro-Marques JG.** Two siblings with periodic fever, aphthous stomatitis, pharyngitis, adenitis (PFAPA) syndrome. *Pediatr Infect Dis J* 2009;28:254-255. <https://doi.org/10.1097/INF.0b013e31818c8ea5>.
- 19. Antón-Martín P, Ortiz-Movilla R, Guillén-Martín S, Allende LM, Cuesta-Rubio MT, López-González MF, et al.** PFAPA syndrome in siblings. Is there a genetic background? *Eur J Pediatr* 2011;170:1563-1568. <https://doi.org/10.1007/s00431-011-1479-5>.
- 20. Perko D, Debeljak M, Toplak N, Avcin T.** Clinical features and genetic background of the periodic Fever syndrome with aphthous stomatitis, pharyngitis, and adenitis: a single center longitudinal study of 81 patients. *Mediators Inflamm* 2015;2015:293417. <https://doi.org/10.1155/2015/293417>.
- 21. Kettunen S, Lantto U, Koivunen P, Tapiainen T, Uhari M, Renko M.** Risk factors for periodic fever, aphthous stomatitis, pharyngitis, and adenitis (PFAPA) syndrome: a case-control study. *Eur J Pediatr* 2018;177:1201-1206. <https://doi.org/10.1007/s00431-018-3175-1>.
- 22. Hofer M, Pillet P, Cochard MM, Berg S, Krol P, Kone-Paut I, et al.** International periodic fever, aphthous stomatitis, pharyngitis, cervical adenitis syndrome cohort: description of distinct phenotypes in 301 patients. *Rheumatology* 2014;53:1125-1129. <https://doi.org/10.1093/rheumatology/ket460>.
- 23. Førsvoll J, Øymar K.** The role of tonsillectomy in the periodic fever, aphthous stomatitis, pharyngitis and cervical adenitis syndrome; a literature review. *BMC Ear Nose Throat Disord* 2018;18:1-7. <https://doi.org/10.1186/s12901-017-0049-5>.
- 24. Rigante D, Gentileschi S, Vitale A, Tarrantino G, Cantarini L.** Evolving frontiers in the treatment of periodic fever, aphthous stomatitis, pharyngitis, cervical adenitis (PFAPA) syndrome. *Isr Med Assoc J* 2017;19:444-447. PMID: 28786261.
- 25. Soylu A, Yildiz G, Torun-Bayram M, Kavukcu S.** IL-1beta blockade in periodic fever, aphthous stomatitis, pharyngitis, and cervical adenitis (PFAPA) syndrome: case-based review. *Rheumatol Int* 2019. [Epub ahead of print] Julio 22 de 2019. <https://doi.org/10.1007/s00296-019-04389-3>.
- 26. Harel L, Hashkes PJ, Lapidus S, Edwards KM, Padeh S, Gattorno M, et al.** The First International Conference on periodic fever, aphthous stomatitis, pharyngitis, adenitis syndrome. *J Pediatr* 2018;193:265-274 e263. <https://doi.org/10.1016/j.jpeds.2017.10.034>.
- 27. Burton MJ, Pollard AJ, Ramsden JD, Chong LY, Venekamp RP.** Tonsillectomy for periodic fever, aphthous stomatitis, pharyngitis and cervical adenitis syndrome (PFAPA). *Cochrane Database Syst Rev* 2014:CD008669. <https://doi.org/10.1002/14651858.CD008669.pub2>.