



Síndrome de Brooke-Spiegler asociado a carcinoma basocelular: reporte de caso

Brooke-Spiegler syndrome associated with basal cell carcinoma: case report

Johanna Rodríguez-Mendoza¹, Juan Pablo Ospina-Gómez² ,
Catalina Valencia-Marín³ 

Resumen. El síndrome de Brooke-Spiegler (SBS) es una entidad rara, autosómica dominante, que ocurre por mutaciones del gen *CYLD*, el cual funciona como supresor de tumores. Se presenta el caso de una mujer de 50 años de edad, con historia de aparición de lesiones características de tricoepiteliomas que predominaban en nariz, región intercililar y mentón, que iniciaron desde los 14 años de edad. Desde hace 5 años refiere aumento del tamaño de lesiones en alas nasales, y una lesión en punta nasal de 2 años de evolución. Al realizarse una correlación clínica e histológica, asociada a los antecedentes familiares de la madre y hermano de la paciente, se concluyó que el cuadro clínico era compatible con tricoepitelioma múltiple familiar, una variante especial del SBS, en este caso asociado a carcinoma basocelular, que aunque no es un hallazgo común, se ha visto que se puede presentar en esta enfermedad. El diagnóstico preciso de SBS requiere de una correlación clínico-histológica, y se debe hacer un seguimiento clínico cercano para detectar cambios en las lesiones en piel, que puedan indicar una transformación maligna.

Palabras clave: síndrome de Brooke-Spiegler, tricoepitelioma múltiple familiar, cilindroma, espiroadenoma, carcinoma basocelular.

Abstract. Brooke-Spiegler syndrome (BSS) is a rare autosomal dominant condition that occurs due to mutations in the *CYLD* gene, which functions as a tumor suppressor gene. The case of a 50-year-old woman with a history of characteristic trichoep-

¹ Médica, Especialista en Dermatología, Especialista en Oncología Cutánea y Cirugía de Mohs. Programa Piel, Clínica Vida Fundación. Dermatología, UT San Vicente CES. Medellín, Colombia. E-mail: johannarm14@gmail.com.

² Médico, Especialista en Patología y Dermatopatología. Programa Piel, Clínica Vida Fundación. Docente de Dermatopatología, Universidad de Antioquia. Medellín, Colombia.

³ Médica General, Hospital Pablo Tobón Uribe. Universidad CES. Medellín, Colombia.

Conflicto de interés: los autores declaran que no tienen conflicto de interés.

Medicina & Laboratorio 2021;25:743-750. <https://doi.org/10.36384/01232576.528>.

Recibido el 17 de junio de 2021; aceptado el 17 de septiembre de 2021. Editora Médica Colombiana S.A., 2021®.

itheliomas predominantly in the nose, glabella and chin that began at 14 years of age is presented. She reports an increase in the size of the nasal ala lesions for the past 5 years, and the appearance of a new lesion in the nasal tip 2 years ago. When performing a clinical and histological correlation, associated with family history in both the mother and brother, it was concluded that the diagnosis was compatible with multiple familial trichoepithelioma, a special variant of BSS, associated in this case with basal cell carcinoma, that although not a common finding, has been seen to coexist in this disease. The diagnosis of BSS requires a clinical and histological correlation, and a close clinical follow-up must be performed to detect changes in the skin lesions that may indicate malignant transformation.

Keywords: *Brooke-Spiegler syndrome, familial multiple trichoepithelioma, cylindroma, spiradenoma, basal cell carcinoma.*

Introducción

El síndrome de Brooke-Spiegler (SBS) es una entidad autosómica dominante que ocurre por mutaciones del gen *CYLD*, el cual funciona como un gen supresor de tumores, y cuyo locus codifica una ubiquitina hidrolasa [1-3]. Clásicamente, el SBS se caracteriza por una mayor predisposición a desarrollar neoplasias anexas cutáneas de cuero cabelludo, cara y cuello, y con menor frecuencia afecta tronco y extremidades [1,2,4-6]. Estas lesiones se desarrollan usualmente en mujeres de mediana edad y ancianas [5].

Además de las lesiones cutáneas mencionadas anteriormente, los pacientes con SBS pueden desarrollar tumores de glándulas salivales, carcinomas de células basales, tricoblastomas, milia y nevos organoides. Histológicamente, las lesiones definitorias del SBS son cilindromas, espiradenomas y tricoepiteliomas. Clásicamente se ha considerado que el tricoepitelioma múltiple familiar y la cilindromatosis familiar son variantes fenotípicas del SBS; sin embargo, la terminología respecto a las variantes fenotípicas está cambiando [7]. Recientemente, se ha estipulado que el término "síndrome cutáneo *CYLD*" abarca todos

los fenotipos clínicos descritos en individuos con variantes de *CYLD* patógenas de la línea germinal. Los nombres conocidos tradicionalmente, que incluyen SBS, cilindromatosis familiar y tricoepitelioma múltiple familiar, se asignaban con base en el tipo de tumor y su localización; hoy en día ha tomado más fuerza el reconocer que estas condiciones hacen parte de un mismo espectro clínico, cambiando paulatinamente la terminología en la literatura actual [8,9].

Dentro de estas variantes descritas se encuentra el tricoepitelioma múltiple familiar, que se caracteriza por el desarrollo de numerosos tricoepiteliomas que no se acompañan de cilindromas, espiradenomas u otras lesiones características del SBS [10]. Esta variante se caracteriza por presentar múltiples quistes y pápulas localizadas en cara, favoreciendo el labio superior, pliegues nasolabiales y párpados, aunque otros sitios afectados pueden ser cuero cabelludo, cuello y tronco [2]. Las lesiones individuales son pápulas o nódulos pequeños, redondos, lisos, brillantes, ligeramente translúcidos, firmes, circunscritos, generalmente simétricos, y su centro puede ser levemente deprimido [2].

El otro fenotipo descrito correspondiente a la cilindromatosis familiar, se caracteriza por la presencia de cilindromas, los cuales son lesiones raras en piel que hacen referencia a tumores nodulares bien delimitados, lisos, ligeramente eritematosos, a menudo con vasos arborizantes visibles, los cuales tienen un crecimiento lento. En casos severos, los tumores pueden comprometer la mayor parte del cuero cabelludo. De igual forma, existen algunos reportes en los que se han encontrado cilindromas múltiples o únicos a nivel pulmonar con origen en piel [8,9,11].

Caso clínico

Mujer de 50 años de edad, que consultó por la aparición de lesiones papulares en cara, de predominio en nariz, región interiliar y mentón desde los 14 años de edad, quien refirió aumento de tamaño de las lesiones de las alas nasales desde hacía 5 años, y una lesión en la punta nasal de 2 años de evolución. Al examen físico presentó un tumor redondeado en punta nasal, una placa eritematosa de 15 mm en vertiente nasal derecha, y un tumor redondeado, lobulado, de superficie eritematosa y perlada de 27 mm que comprometía el ala nasal derecha, mejilla derecha y labio cutáneo; todas las lesiones asintomáticas y sin adenopatías cervicales a la palpación. Adicionalmente, presentaba múltiples pápulas de color piel, de superficie perlada, de 2 a 5 mm en el surco nasogeniano izquierdo, dorso nasal, región interiliar, párpado superior bilateral y mentón (**figura 1**).

Al interrogatorio la paciente refirió que su madre y un hermano, ya fallecido, tuvieron lesiones similares a las que ella presentaba (**figura 2**). Según las características clínicas de las lesiones, se sugirió el diagnóstico de tricoepiteliomas múltiples asociados a lesiones sugestivas de malignidad.

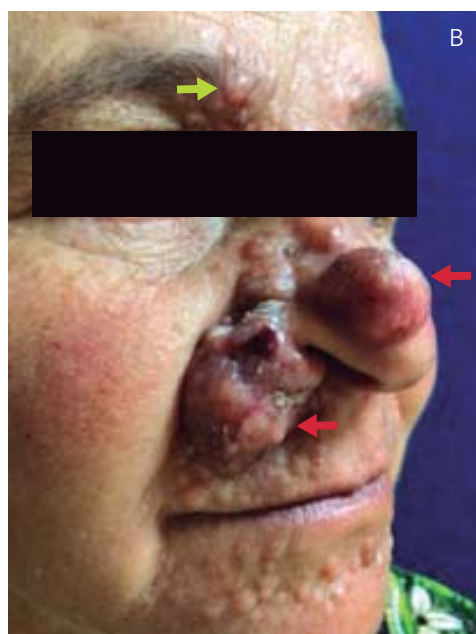
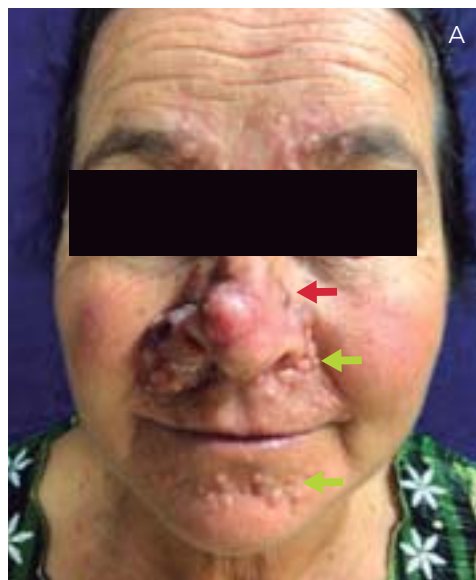

Figura 1. (A) Pápulas color piel con superficie perlada en surco nasogeniano, dorso nasal, región interiliar, párpado superior bilateral y mentón (señaladas con flechas verdes) que corresponden a tricoepiteliomas. (B) Tumores redondeados de superficie eritematosa nodular y perlada en punta nasal, ala nasal derecha y surco nasogeniano izquierdo (señalados con flechas rojas) que corresponden a carcinomas basocelulares.

El estudio histológico de la piel de la vertiente nasal derecha y de la región intercililar, mostró una proliferación de células basaloideas en el corion cutáneo, asociadas a empalizada periférica sin retracción de células basaloideas, en medio de un estroma fibroso (**figuras 3 a 5**). Se observaron cuerpos mesenquimatosos papilares (**figura 6**). Se realizó estudio inmunohistoquímico que demostró Bcl-2 positivo en células basaloideas periféricas (**figura 7**), CK20 negativo para células de Merkel, CD10 positivo en el estroma peritumoral (**figura 8**) y receptores de andrógenos negativos. Con los hallazgos anteriores, se confirmó el diagnóstico de tricoepiteliomas. El estudio de la piel de la punta nasal, ala nasal derecha y surco nasogeniano izquierdo, que incluyó estudios inmunohistoquímicos, concluyó que las lesiones correspondían a carcinomas basocelulares.

Al realizarse una correlación clínica e histológica, asociada a los antecedentes familiares de la madre y hermano de la paciente, se concluyó que el cuadro clínico era compatible con tricoepitelioma múltiple familiar, una variante especial del SBS, asociado en este caso

a tres carcinomas basocelulares. A la paciente se le realizó tratamiento con resección quirúrgica con márgenes oncológicos y reconstrucción, con seguimiento dermatológico estricto.

Discusión

El SBS es una entidad rara que presenta un patrón hereditario autosómico dominante [1,2], que resulta de una mutación que lleva a la pérdida de ambos alelos del gen de la cilindromatosis (*CYLD*) [3,5]. Se ha estimado que la penetrancia de esta mutación oscila entre un 60% y un 100% [4]. El gen *CYLD* es un gen supresor de tumores localizado en el cromosoma 16q12-q13 [10], que inhibe la proliferación de células tumorales al bloquear el Bcl-3 que depende de la vía de señalización NF- κ B [3]. La pérdida de la función del *CYLD* resulta en un aumento de la resistencia a la apoptosis [3]. La mutación de este gen se ha detectado en aproximadamente 40% a 50% de los pacientes con la variante de tricoepitelioma múltiple familiar del SBS, y se ha detectado entre un 80% a 85% en el SBS de presentación clásica, utilizando

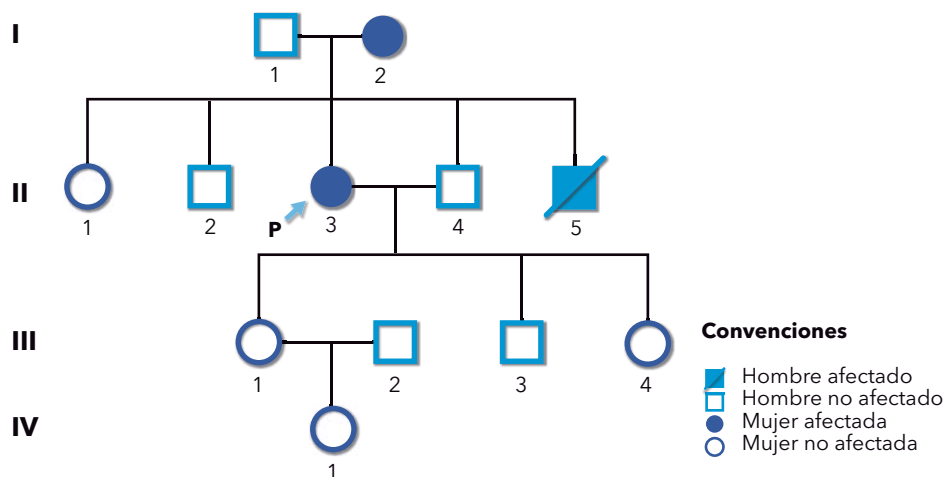


Figura 2. Árbol genealógico de la paciente (P).

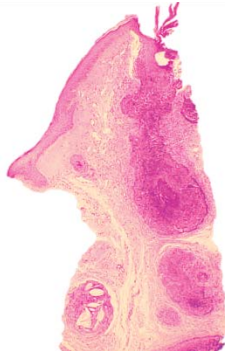


Figura 3. Tricoepitelioma. Nidos de células basaloideas con diferenciación folicular, y retracción del estroma (H&E 4x).

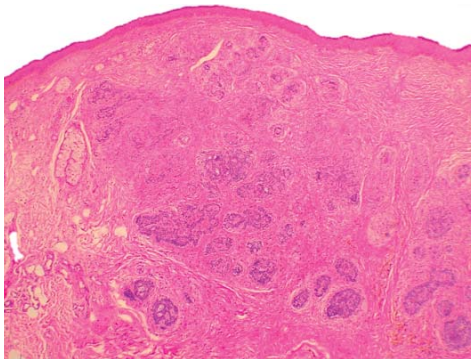


Figura 4. Tricoepitelioma. Tumor dérmico bien circunscrito compuesto por islas, nidos y cordones de células basaloideas uniformes en un estroma fibroso celular (H&E 10x).

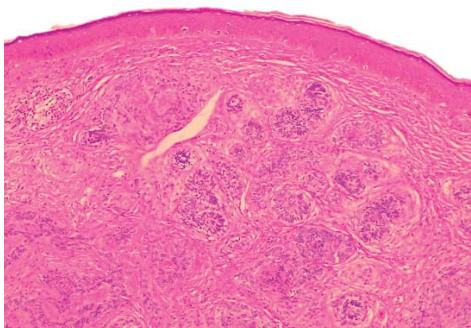

Figura 5. Tricoepitelioma. El tumor puede estar asociado con estructuras epiteliales parecidas a papilas capilares o folículos pilosos rudimentarios. La retracción del estroma de la dermis adyacente es característica (H&E 10x).

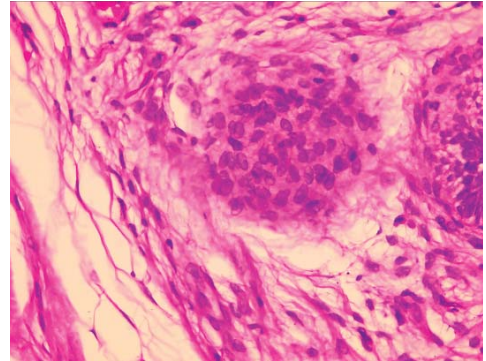


Figura 6. Tricoepitelioma. Cuerpo mesenquimatoso papilar (H&E 40x).

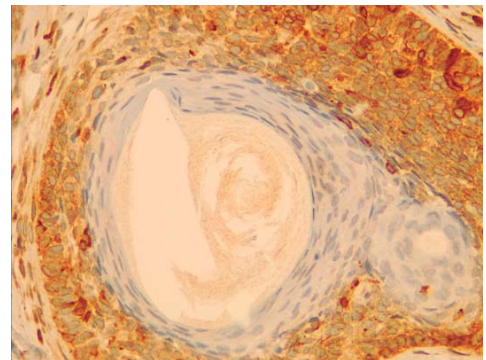


Figura 7. Tricoepitelioma. Inmunohistoquímica para Bcl-2 positiva en las capas de células basaloideas periféricas (40x).

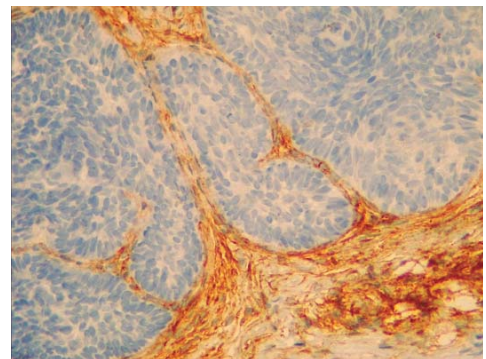


Figura 8. Tricoepitelioma. Inmunohistoquímica para CD10 positivo en el estroma peritumoral (40x).

un enfoque basado en PCR con análisis de secuencias exónicas y uniones exón-intrón del gen *CYLD* [10]. En el SBS, las

lesiones usualmente aparecen en la pubertad o adultez temprana, y continúan aumentando a lo largo de la vida [5,10].

El tricoepitelioma múltiple familiar afecta predominantemente al sexo femenino, con una relación hombre:mujer aproximada de 1:6-9,6 [3,12]. Este fenotipo algunas veces puede presentarse con un mecanismo de herencia ligada al cromosoma X [10]. Las lesiones individuales son pápulas o nódulos pequeños, redondos, lisos, brillantes, ligeramente translúcidos, firmes, circunscritos y generalmente simétricos. Aunque no es común, se ha visto que se pueden encontrar carcinomas basocelulares que coexisten con estas lesiones [1,13-16]. Tienen un promedio de 2 a 4 mm de diámetro, sin embargo, se han reportado lesiones que van desde 0,5 cm hasta 3 cm de diámetro [10], y el centro puede ser ligeramente deprimido [2]. El número de lesiones puede variar entre 10 y 30, hasta cientos de ellas, pudiendo ser confluentes y desfigurantes; el compromiso extenso de párpados y del canal auditivo externo puede llevar a discapacidad visual y pérdida auditiva [10].

El tricoepitelioma es un tumor benigno derivado de células basales en el folículo piloso, cuya distinción del carcinoma basocelular es a veces difícil, clínica e histológicamente. En estos casos, los exámenes inmunohistoquímicos pueden proporcionar más información [17]. Histológicamente, se caracteriza por ser un tumor dérmico bien circunscrito compuesto por islas, nidos y cordones de células basaloides uniformes en un estroma fibroso celular. El tumor puede estar asociado con estructuras epiteliales parecidas a papilas capilares o folículos pilosos rudimentarios, pequeños queratoquistes (diferenciación infundibular) revestidos por epitelio escamoso estratificado y focos de calcificación. La retracción del estroma de la dermis

adyacente y pocas figuras mitóticas son dos rasgos característicos de este tumor [17] (**figuras 3 a 5**). Los cuerpos mesenquimatosos papilares pueden verse ocasionalmente (**figura 6**). Los exámenes de inmunohistoquímica pueden proporcionar información para diferenciar el tricoepitelioma del carcinoma basocelular, entre ellos, Bcl-2 (**figura 7**), CD10 (**figura 8**), CD34, CK20, receptor de andrógenos (AR) y Ber-EP4 [17].

Se ha estipulado que la transformación de los tricoepiteliomas a carcinomas basocelulares es rara, y generalmente surge en el contexto de múltiples tricoepiteliomas. El crecimiento rápido de los tricoepiteliomas puede indicar una transformación maligna, usualmente como carcinoma basocelular. En estos casos hay dos probabilidades; que exista una transformación maligna, o que coexistan dos neoplasias independientes [15].

El compromiso de glándulas salivales parece ser raro, y se ha visto implicado exclusivamente en los pacientes con SBS de fenotipo clásico. La glándula parótida está involucrada en la mayoría de los casos, mientras que las glándulas submandibulares y salivales menores se ven afectadas en menor medida [10].

Por otro lado, en el fenotipo clásico de SBS, los cilindromas son tumores benignos anexiales de la piel que se localizan principalmente en el cuero cabelludo y cuello, lo cual ha llevado a que en ocasiones se denomine "tumoración en turbante" [1]. Las lesiones solitarias se presentan como nódulos firmes que varían desde un color rubí con rosa, rojo o incluso pueden presentar una coloración azul. Pueden llegar a medir desde pocos milímetros hasta 6 cm, con un diámetro promedio de 1 cm [4,5,10].

Los espiradenomas comúnmente se presentan como un nódulo solitario, que

ocurre principalmente en la región anterior y superior del cuerpo. Estos nódulos pueden tener apariencia de piel normal o pueden ser de color azul o rosado [1,2]. Ocasionalmente, hay múltiples lesiones en patrón lineal o segmentario [2], adoptando una disposición zosteriforme o en grupo [4]. Las lesiones pueden ser dolorosas, y por lo general tienen un curso benigno, ocurren entre los 15 y 35 años de edad, aunque se han reportado casos en la infancia y la niñez. Es raro encontrar una transformación maligna, y el tumor subsecuente puede tener características correspondientes con un cilindroma [2,4].

Respecto a su origen, los cilindromas y espiadenomas se originan de la unidad folículo-sebáceo-apocrina, que indica su origen apocrino. Por su parte, el tricoepitelioma se produce por una proliferación con diferenciación germinativa del folículo piloso [1,2,4]. La transformación maligna de los espiadenomas y cilindromas se ha descrito, más no es común. Se debe sospechar si existen cambios como crecimiento rápido y ulceración [4]. Es importante mencionar que se ha asociado el SBS a la aparición de lesiones malignas, como carcinoma basocelular, en aproximadamente 5% al 10% de los casos, y se ha reportado que existe un mayor riesgo de desarrollar adenocarcinoma de las glándulas salivales y carcinoma adenoideo quístico de mama [4]; estas probabilidades hacen que sea necesario hacer un seguimiento clínico estrecho para identificar cambios importantes [1,2,4,5,13-16,18].

El tratamiento para el SBS es limitado [5] y controversial [18], pues no existe un tratamiento estandarizado ampliamente aceptado, sin embargo, se han propuesto varias estrategias terapéuticas según las lesiones que presente el paciente; en el caso de los tumores solitarios, la escisión quirúrgica es el

tratamiento de elección. Otras formas de terapia incluyen electrodesecación, dermoabrasión, curetaje, criocirugía y escisión con láser de CO₂ o Nd:YAG [5,18]. Se han descrito opciones de tratamiento médico que incluyen salicilato de sodio, prostaglandina A1 e imiquimod tópico [5,18,19]. Existen algunas discusiones actuales acerca del uso de quimioterapia sistémica o inhibidores de la vía de señalización Hedgehog, tales como el vismodegib, que ha mostrado una mejoría inicial en algunos casos reportados de SBS [18]. Dentro de las diferentes estrategias terapéuticas, cabe recalcar la importancia de individualizar el tratamiento según las lesiones del paciente, y de realizar un seguimiento cercano para una detección temprana de cambios que puedan indicar transformación maligna, como lo es el crecimiento local agresivo y ulceración [4,18,19].

Conclusión

El síndrome de Brooke-Spiegler, en nuestro caso el tricoepitelioma múltiple familiar, tiene un diagnóstico clínico en el cual es importante interrogar por los antecedentes familiares y realizar consejería genética por tener un patrón de herencia autosómico dominante. Es importante el estudio histopatológico de las lesiones y la correlación clínico-histológica para obtener un diagnóstico preciso, además del uso de la inmunohistoquímica para diferenciarlas de lesiones malignas como el carcinoma basocelular.

Los pacientes con SBS deben tener un seguimiento clínico estrecho para detectar cambios en las lesiones en piel que puedan indicar una transformación maligna. Es importante individualizar a cada paciente para realizar la mejor elección del tratamiento.

Consideraciones éticas

Los autores certifican que han obtenido todos los formularios de consentimiento de la paciente para que sus imágenes y otra información clínica sean reportadas.

Agradecimientos

A la doctora Clara Paulina Gallego, asesora epidemiológica de la Fundación Colombiana de Cancerología Clínica Vida.

Referencias

1. **Calonje E, Brenn T, Lazar A, Billings SD, McKee PH.** McKee's pathology of the skin with clinical correlations. 5th ed. Amsterdam: Elsevier; 2020. p. 1.980. ISBN: 9780702069833.
2. **James WD, Elston DM, Treat J, Rosenbach MA, Neuhaus I, Andrews GC.** Andrews' diseases of the skin: clinical dermatology. 13th ed. Amsterdam: Elsevier; 2020. p. 992. ISBN: 9780323547536.
3. **Rajan N, Langtry JAA, Ashworth A, Roberts C, Chapman P, Burn J, et al.** Tumor mapping in 2 large multigenerational families with CYLD mutations: implications for disease management and tumor induction. *Arch Dermatol* 2009;145:1277-1284. <https://doi.org/10.1001/archdermatol.2009.262>.
4. **Escanilla C, Cardenas G, Telias F, Cruz H, Zamudio A.** Síndrome de Brooke-Spiegler, una rara entidad: reporte de 2 casos. *Piel* 2017;32:62-65. <https://doi.org/10.1016/j.piel.2016.05.003>.
5. **Sicinska J, Rakowska A, Czuwara-Ladykowska J, Mroz A, Lipinski M, Nasierowska-Guttmejer A, et al.** Cyldroma transforming into basal cell carcinoma in a patient with Brooke-Spiegler syndrome. *J Dermatol Case Rep* 2007;1:4-9. <https://doi.org/10.3315/jdcr.2007.1.1002>
6. **Miotto IZ, Romiti R.** Nonfamilial multiple trichoepithelioma. *JAMA Dermatol* 2019;155:1070. <https://doi.org/10.1001/jama-dermatol.2019.1650>.
7. **Vasenina V, Cibull T, Stadlan N.** Brooke-Spiegler syndrome with cervical spine lesion. *Cureus* 2020;12:e10982. <https://doi.org/10.7759/cureus.10982>.
8. **Dubois A, Rajan N.** CYLD cutaneous syndrome. In: Adam MP, Ardinger HH, Pagon RA, et al, eds. *GeneReviews*® Seattle (WA): University of Washington, Seattle; 2020.
9. **Arruda AP, Cardoso-Dos Santos AC, Mariath LM, Feira MF, Kowalski TW, Bezerra KRF, et al.** A large family with CYLD cutaneous syndrome: medical genetics at the community level. *J Community Genet* 2020;11:279-284. <https://doi.org/10.1007/s12687-019-00447-2>.
10. **Kazakov DV.** Brooke-Spiegler syndrome and phenotypic variants: An update. *Head Neck Pathol* 2016;10:125-130. <https://doi.org/10.1007/s12105-016-0705-x>.
11. **Rajan N, Ashworth A.** Inherited cylindromas: lessons from a rare tumour. *Lancet Oncol* 2015;16:e460-469. [https://doi.org/10.1016/s1470-2045\(15\)00245-4](https://doi.org/10.1016/s1470-2045(15)00245-4).
12. **Klein W, Chan E, Seykora JT.** Chapter 30. Tumors of the epidermal appendages. In: Elder DU, et al, eds. *Lever's histopathology of the skin*. 9th ed. Philadelphia: Lippincott Williams & Wilkins; 2005. p. 897-898.
13. **Pariser RJ.** Multiple hereditary trichoepitheliomas and basal cell carcinomas. *J Cutan Pathol* 1986;13:111-117. <https://doi.org/10.1111/j.1600-0560.1986.tb01510.x>.
14. **Yamamoto N, Gonda K.** Multiple trichoepithelioma with basal cell carcinoma. *Ann Plast Surg* 1999;43:221-222.
15. **Wallace ML, Smoller BR.** Trichoepithelioma with an adjacent basal cell carcinoma, transformation or collision? *J Am Acad Dermatol* 1997;37:343-345.
16. **Böni R, Fogt F, Vortmeyer AO, Tronic BS, Zhuang Z.** Genetic analysis of a trichoepithelioma and associated basal cell carcinoma. *Arch Dermatol* 1998;134:1170-1171. <https://doi.org/10.1001/archderm.134.9.1170>.
17. **Heidarpour M, Rajabi P, Sajadi F.** CD10 expression helps to differentiate basal cell carcinoma from trichoepithelioma. *J Res Med Sci* 2011;16:938-944.
18. **Mohiuddin W, Laun J, Cruse W.** Brooke-Spiegler Syndrome. *Eplasty* 2018;18:ic14.
19. **Trufant J, Robinson M, Patel R.** Brooke-Spiegler syndrome. *Dermatol Online J* 2012;18:16.