






Infeción por SARS-CoV-2 y miocarditis

SARS-CoV-2 infection and myocarditis

Santiago Forero-Saldarriaga¹ , José David Puerta-Rojas² ,
Ruth Nathaly Estupiñán-Paredes³ , Luis Carlos Coy-Pedraza⁴,
Nelson Leandro Moreno-Ruiz⁵ , Jeffrey Castellanos-Parada⁶ 

Resumen. COVID-19 es una enfermedad infecciosa respiratoria aguda, causada por el SARS-CoV-2, un nuevo coronavirus, que se extendió rápidamente por todo el mundo, dando como resultado una pandemia. Los pacientes presentan un amplio espectro de manifestaciones clínicas, entre ellas, la miocarditis, y de manera alterna, algunos pacientes sin síntomas de enfermedad cardíaca, tienen anomalías en las pruebas, como elevación de la troponina y arritmias cardíacas en el electrocardiograma, o anomalías en las imágenes cardíacas. La patogenia del compromiso miocárdico no es clara, pero las dos principales teorías prevén un papel directo de la enzima convertidora de angiotensina 2, que funciona como el receptor viral, y una respuesta hiperinmune, que también puede conducir a una presentación aislada. El estándar de oro del diagnóstico es la biopsia endomiocárdica, la cual no está disponible en la mayoría de los escenarios. En esta revisión, se pretende brindar al lector pautas para identificar las manifestaciones clínicas, ayudas diagnósticas y manejo de los pacientes con sospecha de miocarditis por COVID-19.

Palabras clave: COVID-19, SARS-CoV-2, miocardio, miocarditis, ecocardiografía transtorácica, biopsia.

Abstract. COVID-19 is an acute respiratory infectious disease caused by a new coronavirus, SARS-CoV-2 virus, that spread rapidly around the world, resulting in a pandemic. Patients present with a wide spectrum of clinical manifestations, including myocarditis, and alternately, some patients without symptoms of heart disease have abnormalities in tests, such as elevated troponin, arrhythmias in the ECG or

¹ Médico, Residente de Medicina Interna, Fundación Universitaria Sanitas, Clínica Universitaria Colombia. Grupo de Enfermedades Infecciosas y Crónicas (GEINCRO), Fundación Universitaria San Martín. Bogotá D.C., Colombia. E-mail: sforero1992@gmail.com.

² Médico, Residente de Medicina Interna, Fundación Universitaria Sanitas. Bogotá D.C., Colombia.

³ Médica General, Clínica Universitaria Colombia. Bogotá D.C., Colombia.

⁴ Médico General, Fundación Universitaria Sanitas. Bogotá D.C., Colombia.

⁵ Médico, Especialista en Medicina Interna, Especialista en Epidemiología y Cardiología, Clínica Universitaria Colombia. Bogotá D.C., Colombia.

⁶ Médico, Especialista en Medicina Interna, Especialista en Cardiología, Clínica Universitaria Colombia. Bogotá D.C., Colombia.

Conflicto de interés: los autores declaran que no tienen conflicto de interés.

Medicina & Laboratorio 2022;26:35-46. <https://doi.org/10.36384/01232576.558>.

Recibido el 21 de septiembre de 2021; aceptado el 15 de noviembre de 2021. Editora Médica Colombiana S.A., 2022[®].

abnormalities in cardiac imaging testing. The pathogenesis of myocardial involvement is not completely clear, but the two main theories suggest a direct role of the angiotensin-converting enzyme, which functions as the virus receptor, and a hyperimmune response, which can also lead to an isolated presentation. The gold standard for the diagnosis is the endomyocardial biopsy, which is not available in most settings. In this review, we intend to provide the reader with guidelines to identify the clinical manifestations, diagnostic tools, and management of patients with suspected COVID-19 myocarditis.

Keywords: COVID-19, SARS-CoV-2, myocardium, myocarditis, transthoracic echocardiography, biopsy.

Introducción

La enfermedad COVID-19 es causada por un tipo de coronavirus (SARS-CoV-2) que fue descrito por primera vez en diciembre de 2019 en la ciudad de Wuhan, China, en pacientes que fueron identificados con neumonía de origen no determinado y síndrome de distrés respiratorio agudo severo [1]. Su transmisión y contagio le permitió expandirse globalmente, siendo declarada pandemia por la Organización Mundial de la Salud (OMS) en marzo de 2020. Las manifestaciones clínicas varían entre pacientes asintomáticos, síntomas respiratorios leves a severos, falla multiorgánica y finalmente la muerte. El compromiso cardiovascular está presente en el 20% a 30% de los pacientes hospitalizados [2].

La fisiopatología de la infección por SARS-CoV-2 que explica el compromiso a nivel cardiovascular, se ha relacionado con un aumento excesivo en la producción de citoquinas, que conduce a un estado inflamatorio en el miocardiocito y en los vasos sanguíneos, produciendo disfunción endotelial y estados de hipercoagulabilidad. De igual manera, el daño cardíaco se relaciona con la expresión de la enzima convertidora de angiotensina-2 (ACE2) en las

células miocárdicas, la cual funciona como el receptor viral, al igual que con la sepsis y la coagulación intravascular diseminada (CID) que se desarrollan en algunos pacientes [3]. La clínica es variable, se puede evidenciar desde la elevación de biomarcadores cardíacos hasta cambios electrocardiográficos y trastornos en la contractibilidad, falla cardíaca, arritmias ventriculares e incluso la muerte [4]. Algunas necropsias reportadas hasta el día de hoy, muestran cambios focales de contenido linfocítico, necrosis del miocardiocito y pequeños infiltrados inflamatorios [3].

La miocarditis es una enfermedad inflamatoria del miocardio, causada por diferentes enfermedades que pueden ser o no infecciosas [5]. La miocarditis de tipo viral asociada a COVID-19, ha sido descrita en diferentes reportes de casos y revisiones sistemáticas, los cuales la definen como el aumento del nivel de troponina que ocurre por procesos miocárdicos no isquémicos, como son la infección respiratoria grave, hipoxia, sepsis, inflamación sistémica, trombosis pulmonar y embolia, y por la hiperestimulación adrenérgica cardíaca durante la tormenta de citoquinas [5,6].

En el contexto actual de la pandemia por COVID-19, se deben establecer

pautas que faciliten una aproximación diagnóstica a los pacientes; esto implica tener conocimiento acerca de su epidemiología, factores de riesgo, implicaciones clínicas, biomarcadores e imágenes, que ayuden a establecer la relación entre las personas que presentan sospecha de miocarditis y la enfermedad, para que de esta manera se logre un manejo óptimo y precoz que impacte en los desenlaces clínicos y mortalidad por esta complicación.

Epidemiología

Las complicaciones cardiovasculares causadas por el coronavirus de COVID-19, tales como insuficiencia cardíaca, infarto de miocardio, arritmias y lesión miocárdica, entre otras, se han documentado ampliamente [7]. La lesión miocárdica es frecuente entre los pacientes hospitalizados con COVID-19, y se asocia con un mayor riesgo de mortalidad [8], siendo más común en pacientes ingresados a unidades de cuidados intensivos (UCI), hasta en un 22% de los casos, y en pacientes que fallecieron hasta en un 59% [9]. Sin embargo, aún se desconoce mucho sobre la naturaleza de la lesión del miocardio en estos pacientes.

En ausencia de enfermedad coronaria epicárdica obstructiva, pero evidencia de lesión miocárdica (definida como troponina positiva con o sin anomalías en el movimiento de la pared), se han establecido diagnósticos de miocarditis como causa subyacente, utilizando datos como marcadores clínicos y de imagen de la lesión de los miocitos; no obstante, no se ha podido establecer una prevalencia o incidencia real de la enfermedad, debido a que no se tienen casos de pacientes con sospecha de miocarditis y con biopsia endomiocárdica (EMB, del inglés, *Endomyocardial*

Biopsy) que confirme la presencia del virus. De hecho, la mayoría de los casos publicados de presunta miocarditis inducida por la infección por COVID-19, se han basado en niveles de troponina o imágenes de resonancia magnética cardíaca (RMC), sin diagnóstico histopatológico del tejido miocárdico [10-12].

Series de casos han sugerido que la miocarditis puede ser otra complicación cardíaca de la infección por COVID-19, y aunque se han diagnosticado millones de infecciones por SARS-CoV-2 en todo el mundo, la miocarditis clínicamente sospechada parece ser relativamente poco común [13]. Se considera que los miocardiocitos son un objetivo potencial para el SARS-CoV-2, ya que expresan el receptor viral ACE2 [1]. Se ha informado de miocarditis en series limitadas en China, donde el 7% de las muertes se atribuyeron a daño miocárdico con insuficiencia circulatoria, pero sin un diagnóstico claro y definitivo. Otros informes han descrito miocarditis fulminante en el contexto de una carga viral elevada, con hallazgos de autopsia de infiltrado mononuclear inflamatorio en el tejido miocárdico, pero al igual que los demás estudios, sin evidencia de infección directa por SARS-CoV-2 en el miocardio [6,8,14-16].

Debido a la falta de documentación e información limitada sobre la asociación de miocarditis e infección por SARS-CoV-2, Kawakami y colaboradores realizaron una revisión publicada en la revista *Journal of the American College of Cardiology* (JACC), en la cual enumeran una lista de artículos donde se realizó el análisis histopatológico de los corazones de individuos positivos para COVID-19, utilizando criterios específicos y bien adaptados para el diagnóstico de miocarditis. De los 201 individuos a quienes se les rea-

lizó autopsia o EMB, solo en 9 casos (4,5%) se evidenció miocarditis de etiología no clara, ya que en la mayoría de estos casos no se realizó búsqueda del virus a nivel cardíaco [17].

El virus SARS-CoV-2 como agente causal

El coronavirus hace parte de la familia *Coronaviridae*, del género *Betacoronavirus* [18]. Su genoma está compuesto por una cadena de ARN que es utilizada para la traducción de diferentes proteínas, entre ellas, cuatro principales que tienen una función estructural: *spike* (S), membrana (M), envoltura (E) y nucleocápside (N). Además, tiene un genoma con un extremo 5' no codificante, el cual tiene un gorro o *cap*, y un extremo 3' con una cola de poli (A), que le permiten la traducción directa de proteínas no estructurales, y posteriormente el ensamblaje del complejo replicasa-transcriptasa (RTC) [18]. La proteína S tiene un rol importante en la subunidad S1, que es la responsable de la unión al receptor viral, la ACE2, facilitando la entrada del virus principalmente a los neumocitos tipo II, aunque estos receptores también son expresados en diferentes tejidos como el renal, gastrointestinal y cardiovascular, entre otros [5,6].

Anteriormente, los brotes descritos del síndrome respiratorio agudo severo (SARS) en 2003, en la provincia china de Guangdong, con 8.098 infectados y 774 personas fallecidas [19], y el brote del coronavirus provocante del síndrome respiratorio del medio oriente (MERS) en 2012-2013, con una población afectada de 171 casos y 78 muertes reportadas hasta el 2014 [20], nos daban indicios acerca de la transmisión entre animal-humano y humano-huma-

no. En los humanos, aunque se han descrito varias posibles rutas de transmisión, se considera que la más común es la propagación por aerosoles y gotas de saliva [5].

Fisiopatología

La miocarditis viral es una combinación de lesión y citotoxicidad mediada por linfocitos T, que puede ser aumentada por el síndrome de tormenta de citoquinas (STC). La interleuquina-6 (IL-6) al parecer es el mediador central de la tormenta, ya que genera las respuestas proinflamatorias. Este proceso induce la activación de los linfocitos T y una mayor liberación de citoquinas, lo cual conduce a un circuito de retroalimentación positiva de activación inmune en el miocardio [1]. Como consecuencia, se aumentan los niveles de troponina y otros biomarcadores inflamatorios como el dímero D, la IL-6, el interferón alfa, la ferritina y la proteína C reactiva, lo cual podría explicar el daño miocárdico [21,22].

Recientemente se ha documentado que la infección de células endoteliales, la inflamación celular, la interrupción de las uniones intercelulares, la pérdida de contacto con la membrana basal y perivascular, la infiltración linfocítica y los microtrombos, se presentan en diferentes órganos, incluido el corazón, en el contexto de pacientes con infección por SARS-CoV-2 [13]; pero, dado que todavía no es clara la causa de la lesión miocárdica, esta también podría ser secundaria a una enfermedad cardiovascular subyacente, teniendo en cuenta la alta prevalencia de comorbilidades cardiovasculares en pacientes con COVID-19 (21). Asimismo, estos pacientes se enfrentan a eventos agudos de estrés, tanto físicos como emocionales, que pueden de-

sencadenar estimulación simpática aumentada, elevación de catecolaminas, disfunción microcirculatoria, vasoespasmo y estados proinflamatorios, los cuales pueden conducir a desarrollar miocardiopatías [22].

cundarias a la infección por el virus; también se puede producir el desplazamiento de la placoglobina de los desmosomas, lo cual puede ser arritmogénico, y más aún si hay predisposición genética.

Fases de la miocarditis

Teniendo en cuenta los posibles mecanismos de la fisiopatología del virus para lograr una afección en el miocardiocito, se han determinado cinco fases diferentes, dentro de las cuales tres hacen parte de una fase aguda de la enfermedad, y las dos restantes de una fase crónica. Estas fases podrían explicar la génesis de las arritmias causadas por el virus SARS-CoV-2 [1].

Fases agudas de la enfermedad

- Lesión del miocardiocito: el virus logra la entrada al miocardiocito a través de la ACE2 que utiliza como receptor.
- Inflamación pericárdica: puede precipitar arritmias. Efusión y edema pericárdico masivos evidentes en la miocarditis fulminante.
- Isquemia microvascular: el virus es capaz de provocar daño en los pericitos alrededor de la microvasculatura cardíaca, produciendo isquemia.

Fases crónicas de la enfermedad

- Cicatrices no isquémicas: fibrosis o cicatriz postinflamatoria e inflamación crónica, causando arritmias de reentrada.
- Disfunción de las uniones Gap: producida por liberación de citoquinas proinflamatorias (IL-6), se-

Manifestaciones clínicas

La miocarditis puede tener una variedad de presentaciones clínicas, que van desde síntomas leves como fatiga, dolor torácico y palpitaciones, hasta presentaciones potencialmente mortales como choque cardiogénico o muerte cardíaca súbita asociada con arritmias ventriculares [23]. Clásicamente, la miocarditis tiene un pródromo viral que incluye fiebre, mialgias y síntomas respiratorios o gastrointestinales [24]. No existe ningún estudio epidemiológico poblacional que defina los síntomas de presentación de miocarditis aguda o subaguda/crónica; esto se debe en parte a la ausencia de una prueba de diagnóstico no invasiva segura y sensible, que pueda confirmar el diagnóstico [25].

Diagnóstico

Por lo general, las pruebas iniciales incluyen electrocardiogramas (ECG), biomarcadores cardíacos e imágenes cardíacas. Los estudios de laboratorio de rutina de la sangre revelan solo anomalías inespecíficas, como reactantes de fase aguda o biomarcadores elevados, incluyendo la IL-6 y la proteína C reactiva en pacientes con miocarditis aguda [26,27].

Electrocardiograma

Las anomalías específicas en el ECG carecen de sensibilidad y especifici-

dad [28]. Se han documentado cambios dinámicos del ECG en pacientes con COVID-19 críticamente enfermos [29]. En un estudio de 756 pacientes hospitalizados con COVID-19 en Nueva York, se observó fibrilación auricular en el 5,6%. Se observaron contracciones atriales prematuras en el 7,7% y contracciones ventriculares prematuras en el 3,4%. Se identificó bloqueo de rama derecha en el 7,8%, bloqueo de rama izquierda en el 1,5% y retraso inespecífico de la conducción intraventricular (RICI) en el 2,5%. Las anomalías de la repolarización incluyeron elevación del ST localizada en un 0,7%, inversión de la onda T localizada en un 10,5% y anomalías inespecíficas de la repolarización en un 29% [30].

Troponina de alta sensibilidad

La lesión miocárdica aguda se define como la elevación de los biomarcadores cardíacos, principalmente la troponina cardíaca de alta sensibilidad, por encima del límite superior de referencia del percentil 99 [31,32]. Esto puede ocurrir hasta en el 20% a 30% de los pacientes hospitalizados por COVID-19, con tasas más altas (55%) entre aquellos con enfermedad cardiovascular preexistente [33,34].

Algunos estudios primarios y secundarios desde el inicio de la pandemia, han identificado una mayor frecuencia y magnitud de las elevaciones de troponina en pacientes hospitalizados con una enfermedad más grave y peores desenlaces [33,35-37]. Una revisión sistemática con metaanálisis encontró que un nivel elevado de troponina se encontraba entre los factores clínicos más fuertemente asociados con un resultado adverso, que incluía presentación grave, hos-

pitalización en la unidad de cuidados intensivos y/o ventilación mecánica, y muerte (OR=10,58; IC95% 5,00-22,40) [35]. No obstante, hay que interpretar los valores de troponina en un contexto clínico adecuado, pues la elevación podría ser un reflejo de un desequilibrio entre la oferta y la demanda de oxígeno, más que una lesión miocárdica manifiesta [38].

Ecocardiografía transtorácica

Es una ayuda diagnóstica no invasiva que puede descartar otras causas de insuficiencia cardíaca como infarto de miocardio, cardiomiopatía de Takotsubo, falla ventricular derecha y enfermedad valvular [39]. Los hallazgos pueden incluir hipocinesia global, anomalías regionales del movimiento de la pared, dilatación y/o hipertrofia ventricular [23]. La Sociedad Canadiense de Ecocardiografía recomienda la ecografía como prueba de detección inicial [40].

Resonancia magnética cardíaca

Proporciona una caracterización morfofuncional y tisular no invasiva. Tiene una especificidad hasta del 91% y una sensibilidad del 67% para diagnosticar miocarditis [41], pero no identifica su etiología [42]. Los hallazgos identificados en algunos de estos pacientes incluyen elevaciones en T1 (un hallazgo inespecífico observado con lesión miocárdica aguda, fibrosis o infiltración), T2 (un marcador de edema) y, con menos frecuencia, realce tardío de gadolinio (un marcador de lesión del miocardio, fibrosis o infarto) [43]. En una revisión sistemática de 34 estudios con 199 pacientes, de las resonancias tomadas, 21% fueron normales. La miocarditis fue el diagnóstico más prevalente (40,2%), siendo las anomalías en el ma-

peo y el edema de miocardio en T2, los hallazgos de imagen comunes.

Biopsia endomiocárdica

La prueba de que el SARS-CoV-2 es una causa de miocarditis viral requiere la identificación de hallazgos histológicos de miocarditis activa, es decir, infiltrado inflamatorio de tipo linfocítico, eosinofílico, neutrofílico, de células gigantes, granulomatoso o mixto, más necrosis de miocitos no típica de lesión isquémica [44]; también requiere la identificación del genoma del virus o partículas virales en cardiomiocitos, y exclusión de virus cardiotrópicos conocidos. Sin embargo, esta ayuda es invasiva, costosa y poco disponible en algunos centros, y no se usa de forma rutinaria para diagnosticar miocarditis, por lo tanto, los pacientes pueden ser diagnosticados con miocarditis por COVID-19 con los hallazgos ecocardiográficos o por la resonancia cardíaca descritos previamente [17].

Un reporte con una revisión exhaustiva de la literatura que describe tanto la EMB como el análisis de muestras de autopsia en casos de COVID-19, sugiere que la miocarditis por SARS-CoV-2 es un diagnóstico poco común. Dado el sesgo de derivación de los estudios de autopsias, es probable que el número de casos de COVID-19 complicados por miocarditis sea aún menor, porque la mayoría de los casos no tienen evidencia de lesión miocárdica y no provocan la muerte [17].

En resumen, no existe una prueba o examen único que permita el diagnóstico de miocarditis, porque requiere una combinación de hallazgos clínicos, biomarcadores e imágenes, y la EMB no está indicada rutinariamente; sin embargo, para la orientación del profesional en la salud y para poder precisar un

diagnóstico diferencial, en la **figura 1** se sugiere un algoritmo diagnóstico ante la sospecha de miocarditis por COVID-19.

Tratamiento

El tratamiento de la miocarditis por infección por SARS-CoV-2 tiene escasa evidencia, y hasta el momento existen estudios clínicos limitados. El tratamiento se enfoca en el manejo de la disfunción ventricular basado en la etiología de la miocarditis [45].

Recientemente, la *American Heart Association* (AHA) hizo una publicación sobre el reconocimiento y manejo inicial de la miocarditis fulminante o de la falla cardíaca [46]. Se recomienda utilizar el protocolo de choque cardiogénico, lo cual incluye el uso de inotrópicos y vasopresores de acuerdo al perfil hemodinámico, así como ventilación mecánica. El uso de un tratamiento a largo plazo implica que exista un apoyo circulatorio mecánico, que puede ser oxigenación por membrana extracorpórea, dispositivo de asistencia ventricular o bomba de balón intraaórtico, dependiendo de la disponibilidad y experiencia del centro médico [46].

Con respecto al uso de esteroides o inmunoglobulinas endovenosas, la evidencia es contradictoria y su uso no ha sido aprobado en ensayos clínicos aleatorizados [33]; sin embargo, algunos autores lo recomiendan, planteando que, dada la activación inmune inespecífica, podría ser el blanco molecular en estos pacientes [47].

En algunos reportes de casos de miocarditis asociadas a coronavirus, se ha realizado el soporte con circulación mecánica, en otros se han utilizado inotrópicos y vasopresores con el fin de mitigar la disfunción ventricular. En otros

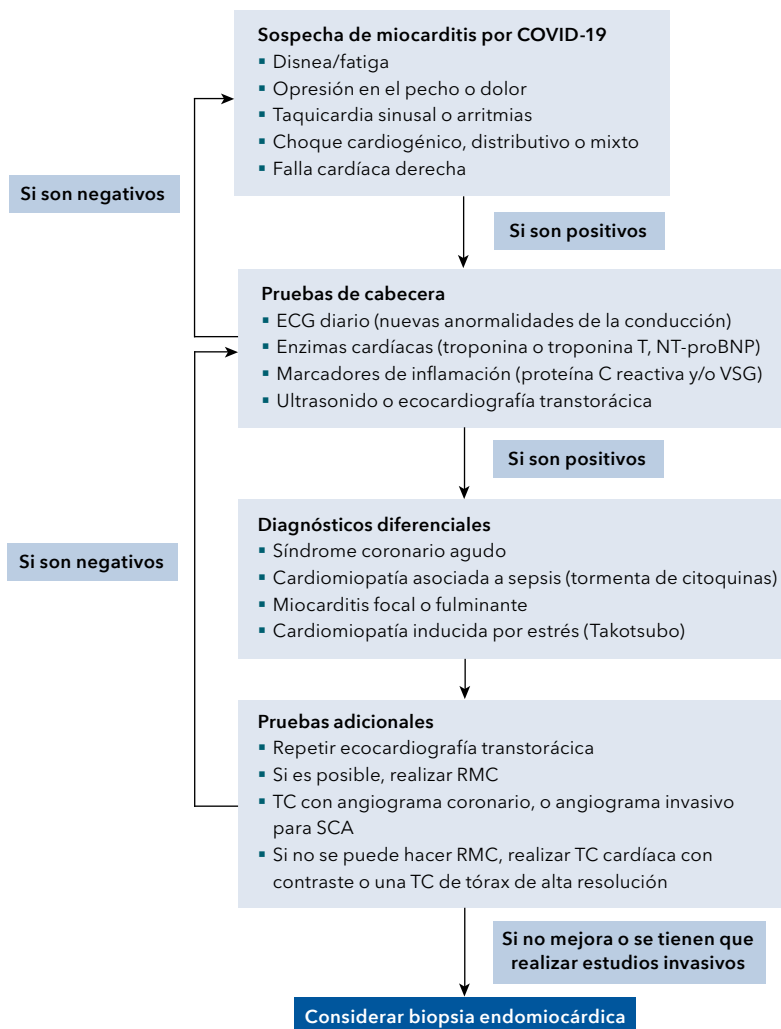


Figura 1. Algoritmo diagnóstico para la sospecha de miocarditis por COVID-19. ECG: electrocardiograma; NT-proBNP: N-terminal del pro-péptido natriurético tipo B; VSG: velocidad de sedimentación globular; RMC: resonancia magnética cardíaca; TC: tomografía computarizada; SCA: síndrome coronario agudo. Tomado y modificado [1].

reportes, como en el de Zeng y colaboradores [48], se observó el uso de inmunomoduladores, y Hu y colaboradores [49] reportaron el tratamiento con corticoesteroides e inmunoglobulina.

El uso de inmunoglobulinas ha mostrado un resultado satisfactorio en pacientes críticos con infección por SARS-CoV-2, sin embargo, no hay evidencia sobre su uso específico en miocarditis

por esta causa [45]. Se debe tener en cuenta que los efectos inmunomoduladores de las inmunoglobulinas endovenosas son multifactoriales, porque no mostraron solo efectos antivirales, sino también antiinflamatorios al suprimir citoquinas inflamatorias [50]. Por otra parte, un metaanálisis evidenció que la inmunoglobulina endovenosa puede mejorar la función sistólica ventricular, pero no mostró beneficio respecto a los

corticosteroides [51]. La Sociedad Europea de Cardiología no respalda el uso de inmunoglobulina endovenosa debido a la falta de evidencia [26]; asimismo, no recomienda los esteroides en miocarditis con infección activa, dada su ineficacia documentada en un ensayo controlado aleatorizado [1], y al igual que la AHA, tampoco recomiendan el uso de medicamentos antiinflamatorios no esteroideos (AINE) en pacientes con miocarditis, puesto que pueden generar insuficiencia renal, además de que la retención de sodio podría exacerbar la disfunción ventricular aguda [1].

A finales del año pasado, se publicó el brazo del ensayo clínico RECOVERY, el cual evaluó los efectos de tocilizumab (anti IL-6), en pacientes adultos con COVID-19 grave, hipoxia e inflamación sistémica, con un valor de proteína C reactiva mayor a 75 mg/L, la cual reflejaba indirectamente los niveles de IL-6, y demostró reducir la mortalidad y aumentar la probabilidad de alta hospitalaria en este grupo de pacientes. Esta terapia podría ser útil en los pacientes con miocarditis fulminante por COVID-19 dada su plausibilidad biológica [52].

Por todo lo anterior, se considera que no hay evidencia significativa en cuanto al tratamiento dirigido de la miocarditis por COVID-19, más allá del soporte (reposo en cama, oxígeno, diuréticos y reducción de la precarga). Por lo tanto, se debe individualizar cada caso y buscar la mejor opción terapéutica que mejore la disfunción ventricular. El ejercicio físico está contraindicado, ya que varios estudios experimentales revelaron sus desventajas durante la miocarditis aguda, que conducen a un aumento de la mortalidad [53]; también tiene contraindicación el consumo de alcohol, el cual ha demostrado tener efectos adversos sobre el sistema cardiovascular que varían con la dosis del mismo [54].

Conclusiones

La infección por SARS-CoV-2 sigue siendo un problema global. Los pacientes con COVID-19 suelen presentar signos y síntomas de infección del tracto respiratorio, pero la sospecha de lesión miocárdica es frecuente; sin embargo, la miocarditis confirmada por COVID-19 es una entidad poco frecuente y se debe sospechar en pacientes que presenten un aumento en los niveles de biomarcadores cardíacos, cambios en el ECG que sugieran una lesión miocárdica aguda, arritmia o anomalías de la función sistólica ventricular, particularmente si estos hallazgos clínicos son nuevos e inexplicables. La imagen de elección en este caso es el ecocardiograma transtorácico, que permite evaluar la función ventricular regional y global, la función valvular y otras causas de disfunción cardíaca. De igual forma, la resonancia cardíaca podría proporcionar evidencia acerca del diagnóstico de miocarditis. El tratamiento de los pacientes con lesión miocárdica, incluida la miocarditis clínicamente sospechada, implica únicamente soporte (incluido el tratamiento de la falla cardíaca, del choque cardiogénico o de las arritmias). Hasta el momento, no hay evidencia significativa en cuanto al tratamiento dirigido de la miocarditis por COVID-19.

Referencias

1. **Siripanthong B, Nazarian S, Muser D, Deo R, Santangeli P, Khanji MY, et al.** Recognizing COVID-19-related myocarditis: The possible pathophysiology and proposed guideline for diagnosis and management. *Heart Rhythm* 2020;17:1463-1471. <https://doi.org/10.1016/j.hrthm.2020.05.001>.
2. **Sawalha K, Abozenah M, Kadado AJ, Battisha A, Al-Akchar M, Salerno C, et al.** Systematic review of COVID-19 related myocarditis:

- Insights on management and outcome. *Cardiovasc Revasc Med* 2021;23:107-113. <https://doi.org/10.1016/j.carrev.2020.08.028>.
3. **Caballeros-Lam M, de la Fuente-Villena A, Hernández-Hernández A, García-de Yébenes M, Bastarrika-Alemañ G.** Cardiac magnetic resonance characterization of COVID-19 myocarditis. *Rev Esp Cardiol* 2020;73:863-864. <https://doi.org/10.1016/j.rec.2020.06.018>.
 4. **Kariyanna PT, Sutarjono B, Grewal E, Singh KP, Aurora L, Smith L, et al.** A systematic review of COVID-19 and myocarditis. *Am J Med Case Rep* 2020;8:299-305.
 5. **Agdamag ACC, Edmiston JB, Charpentier V, Chowdhury M, Fraser M, Maharaj VR, et al.** Update on COVID-19 myocarditis. *Medicina (Kaunas)* 2020;56:678. <https://doi.org/10.3390/medicina56120678>.
 6. **Imazio M, Klingel K, Kindermann I, Brucato A, De Rosa FG, Adler Y, et al.** COVID-19 pandemic and troponin: indirect myocardial injury, myocardial inflammation or myocarditis? *Heart* 2020;106:1127-1131. <https://doi.org/10.1136/heartjnl-2020-317186>.
 7. **Deng Q, Hu B, Zhang Y, Wang H, Zhou X, Hu W, et al.** Suspected myocardial injury in patients with COVID-19: Evidence from front-line clinical observation in Wuhan, China. *Int J Cardiol* 2020;311:116-121. <https://doi.org/10.1016/j.ijcard.2020.03.087>.
 8. **Lala A, Johnson KW, Januzzi JL, Russak AJ, Paranjpe I, Richter F, et al.** Prevalence and impact of myocardial injury in patients hospitalized with COVID-19 infection. *J Am Coll Cardiol* 2020;76:533-546. <https://doi.org/10.1016/j.jacc.2020.06.007>.
 9. **Zhou F, Yu T, Du R, Fan G, Liu Y, Liu Z, et al.** Clinical course and risk factors for mortality of adult inpatients with COVID-19 in Wuhan, China: a retrospective cohort study. *Lancet* 2020;395:1054-1062. [https://doi.org/10.1016/s0140-6736\(20\)30566-3](https://doi.org/10.1016/s0140-6736(20)30566-3).
 10. **Huang L, Zhao P, Tang D, Zhu T, Han R, Zhan C, et al.** Cardiac involvement in patients recovered from COVID-2019 identified using magnetic resonance imaging. *JACC Cardiovasc Imaging* 2020;13:2330-2339. <https://doi.org/10.1016/j.jcmg.2020.05.004>.
 11. **Puntmann VO, Carerj ML, Wieters I, Fahim M, Arendt C, Hoffmann J, et al.** Outcomes of cardiovascular magnetic resonance imaging in patients recently recovered from coronavirus disease 2019 (COVID-19). *JAMA Cardiol* 2020;5:1265-1273. <https://doi.org/10.1001/jamacardio.2020.3557>.
 12. **Rajpal S, Tong MS, Borchers J, Zareba KM, Obarski TP, Simonetti OP, et al.** Cardiovascular magnetic resonance findings in competitive athletes recovering from COVID-19 infection. *JAMA Cardiol* 2021;6:116-118. <https://doi.org/10.1001/jamacardio.2020.4916>.
 13. **Ozieranski K, Tyminska A, Jonik S, Marcolongo R, Baritussio A, Grabowski M, et al.** Clinically suspected myocarditis in the course of severe acute respiratory syndrome novel coronavirus-2 infection: Fact or fiction? *J Card Fail* 2021;27:92-96. <https://doi.org/10.1016/j.cardfail.2020.11.002>.
 14. **Sala S, Peretto G, Gramegna M, Palmisano A, Villatore A, Vignale D, et al.** Acute myocarditis presenting as a reverse Tako-Tsubo syndrome in a patient with SARS-CoV-2 respiratory infection. *Eur Heart J* 2020;41:1861-1862. <https://doi.org/10.1093/eurheartj/ehaa286>.
 15. **Chen C, Zhou Y, Wang DW.** SARS-CoV-2: a potential novel etiology of fulminant myocarditis. *Herz* 2020;45:230-232. <https://doi.org/10.1007/s00059-020-04909-z>.
 16. **Tavazzi G, Pellegrini C, Maurelli M, Belliato M, Sciutti F, Bottazzi A, et al.** Myocardial localization of coronavirus in COVID-19 cardiogenic shock. *Eur J Heart Fail* 2020;22:911-915. <https://doi.org/10.1002/ehfj.1828>.
 17. **Kawakami R, Sakamoto A, Kawai K, Gianatti A, Pellegrini D, Nasr A, et al.** Pathological evidence for SARS-CoV-2 as a cause of myocarditis: JACC review topic of the week. *J Am Coll Cardiol* 2021;77:314-325. <https://doi.org/10.1016/j.jacc.2020.11.031>.
 18. **Manfredonia I, Incarnato D.** Structure and regulation of coronavirus genomes: state-of-the-art and novel insights from SARS-CoV-2 studies. *Biochem Soc Trans* 2021;49:341-352. <https://doi.org/10.1042/bst20200670>.
 19. **Centros para el Control y Prevención de Enfermedades (CDC), Departamento de Salud y Servicios Humanos.** Hoja informativa. Infor-

mación básica sobre el SARS. Atlanta, Estados Unidos: CDC; 2004. Acceso 2021 de 9 de noviembre. Disponible en <https://www.cdc.gov/sars/about/fs-SARS-sp.pdf>.

20. **Celly-Trujillo AI, Villamil-Jiménez LC.** Estudio retrospectivo del nuevo coronavirus MERS-COV 2012-2013. *Rev Lasallista Investig* 2014;11:71-77.
21. **Kang Y, Chen T, Mui D, Ferrari V, Jagasia D, Scherrer-Crosbie M, et al.** Cardiovascular manifestations and treatment considerations in COVID-19. *Heart* 2020;106:1132-1141. <https://doi.org/10.1136/heartjnl-2020-317056>.
22. **Cheng R, Leedy D.** COVID-19 and acute myocardial injury: the heart of the matter or an innocent bystander? *Heart* 2020;106:1122-1124. <https://doi.org/10.1136/heartjnl-2020-317025>.
23. **Pirzada A, Mokhtar AT, Moeller AD.** COVID-19 and myocarditis: What do we know so far? *CJC Open* 2020;2:278-285. <https://doi.org/10.1016/j.cjco.2020.05.005>.
24. **Rashid S, Gul U, Ali M, Sadiq T, Kiyani AM.** Coronary artery ectasia: Clinical and angiographic features. *J Coll Physicians Surg Pak* 2018;28:824-828. <https://doi.org/10.29271/jcpsp.2018.11.824>.
25. **Li LQ, Huang T, Wang YQ, Wang ZP, Liang Y, Huang TB, et al.** COVID-19 patients' clinical characteristics, discharge rate, and fatality rate of meta-analysis. *J Med Virol* 2020;92:577-583. <https://doi.org/10.1002/jmv.25757>.
26. **Caforio AL, Pankuweit S, Arbustini E, Basso C, Gimeno-Blanes J, Felix SB, et al.** Current state of knowledge on aetiology, diagnosis, management, and therapy of myocarditis: a position statement of the European Society of Cardiology Working Group on Myocardial and Pericardial Diseases. *Eur Heart J* 2013;34:2636-2648. <https://doi.org/10.1093/eurheartj/eh210>.
27. **Chen G, Wu D, Guo W, Cao Y, Huang D, Wang H, et al.** Clinical and immunological features of severe and moderate coronavirus disease 2019. *J Clin Invest* 2020;130:2620-2629. <https://doi.org/10.1172/jci137244>.
28. **Ukena C, Mahfoud F, Kindermann I, Kandolf R, Kindermann M, Böhm M.** Prognostic electrocardiographic parameters in patients with suspected myocarditis. *Eur J Heart Fail* 2011;13:398-405. <https://doi.org/10.1093/eurjhf/hfq229>.
29. **He J, Wu B, Chen Y, Tang J, Liu Q, Zhou S, et al.** Characteristic electrocardiographic manifestations in patients with COVID-19. *Can J Cardiol* 2020;36:961-966. <https://doi.org/10.1016/j.cjca.2020.03.028>.
30. **McCullough SA, Goyal P, Krishnan U, Choi JJ, Safford MM, Okin PM.** Electrocardiographic findings in coronavirus disease-19: Insights on mortality and underlying myocardial processes. *J Card Fail* 2020;26:626-632. <https://doi.org/10.1016/j.cardfail.2020.06.005>.
31. **Thygesen K, Alpert JS, Jaffe AS, Chaitman BR, Bax JJ, Morrow DA, et al.** Fourth universal definition of myocardial infarction (2018). *J Am Coll Cardiol* 2018;72:2231-2264. <https://doi.org/10.1016/j.jacc.2018.08.1038>.
32. **Sandoval Y, Januzzi JL, Jaffe AS.** Cardiac troponin for assessment of myocardial injury in COVID-19: JACC review topic of the week. *J Am Coll Cardiol* 2020;76:1244-1258. <https://doi.org/10.1016/j.jacc.2020.06.068>.
33. **Shi S, Qin M, Shen B, Cai Y, Liu T, Yang F, et al.** Association of cardiac injury with mortality in hospitalized patients with COVID-19 in Wuhan, China. *JAMA Cardiol* 2020;5:802-810. <https://doi.org/10.1001/jamacardio.2020.0950>.
34. **Guo T, Fan Y, Chen M, Wu X, Zhang L, He T, et al.** Cardiovascular implications of fatal outcomes of patients with coronavirus disease 2019 (COVID-19). *JAMA Cardiol* 2020;5:811-818. <https://doi.org/10.1001/jamacardio.2020.1017>.
35. **Figliozzi S, Masci PG, Ahmadi N, Tondi L, Koutli E, Aimo A, et al.** Predictors of adverse prognosis in COVID-19: A systematic review and meta-analysis. *Eur J Clin Invest* 2020;50:e13362. <https://doi.org/10.1111/eci.13362>.
36. **Nie SF, Yu M, Xie T, Yang F, Wang HB, Wang ZH, et al.** Cardiac troponin I is an independent predictor for mortality in hospitalized patients with COVID-19. *Circulation* 2020;142:608-610. <https://doi.org/10.1161/circulationaha.120.048789>.
37. **Ramanathan K, Antognini D, Combes A, Paden M, Zakhary B, Ogino M, et al.** Planning and provision of ECMO services for severe

- ARDS during the COVID-19 pandemic and other outbreaks of emerging infectious diseases. *Lancet Respir Med* 2020;8:518-526. [https://doi.org/10.1016/S2213-2600\(20\)30121-1](https://doi.org/10.1016/S2213-2600(20)30121-1).
- 38. Rivara MB, Bajwa EK, Januzzi JL, Gong MN, Thompson BT, Christiani DC.** Prognostic significance of elevated cardiac troponin-T levels in acute respiratory distress syndrome patients. *PLoS One* 2012;7:e40515. <https://doi.org/10.1371/journal.pone.0040515>.
- 39. Dweck MR, Bularga A, Hahn RT, Bing R, Lee KK, Chapman AR, et al.** Global evaluation of echocardiography in patients with COVID-19. *Eur Heart J Cardiovasc Imaging* 2020;21:949-958. <https://doi.org/10.1093/ehjci/jeaa178>.
- 40. Canadian Society of Echocardiography (CSE).** Practice of echocardiography during the COVID 19 pandemic: Guidance from the Canadian Society of Echocardiography. Canada: CSE; 2020. Acceso 5 de noviembre de 2021. Disponible en <https://csecho.ca/2020/03/30/practice-of-echocardiography-during-the-covid-19-pandemic-guidance-from-the-canadian-society-of-echocardiography/>.
- 41. Friedrich MG, Sechtem U, Schulz-Menger J, Holmvang G, Alakija P, Cooper LT, et al.** Cardiovascular magnetic resonance in myocarditis: A JACC white paper. *J Am Coll Cardiol* 2009;53:1475-1487. <https://doi.org/10.1016/j.jacc.2009.02.007>.
- 42. Peretto G, Sala S, Caforio ALP.** Acute myocardial injury, MINOCA, or myocarditis? Improving characterization of coronavirus-associated myocardial involvement. *Eur Heart J* 2020;41:2124-2125. <https://doi.org/10.1093/eurheartj/ehaa396>.
- 43. Ojha V, Verma M, Pandey NN, Mani A, Malhi AS, Kumar S, et al.** Cardiac magnetic resonance imaging in coronavirus disease 2019 (COVID-19): A systematic review of cardiac magnetic resonance imaging findings in 199 patients. *J Thorac Imaging* 2021;36:73-83. <https://doi.org/10.1097/rti.0000000000000574>.
- 44. Aretz HT, Billingham ME, Edwards WD, Factor SM, Fallon JT, Fenoglio JJ, et al.** Myocarditis. A histopathologic definition and classification. *Am J Cardiovasc Pathol* 1987;1:3-14.
- 45. Mele D, Flamigni F, Rapezzi C, Ferrari R.** Myocarditis in COVID-19 patients: current problems. *Intern Emerg Med* 2021;16:1123-1129. <https://doi.org/10.1007/s11739-021-02635-w>.
- 46. Kociol RD, Cooper LT, Fang JC, Moslehi JJ, Pang PS, Sabe MA, et al.** Recognition and initial management of fulminant myocarditis: A scientific statement from the American Heart Association. *Circulation* 2020;141:e69-92. <https://doi.org/10.1161/cir.0000000000000745>.
- 47. Mehta P, McAuley DF, Brown M, Sanchez E, Tattersall RS, Manson JJ.** COVID-19: consider cytokine storm syndromes and immunosuppression. *Lancet* 2020;395:1033-1034. [https://doi.org/10.1016/s0140-6736\(20\)30628-0](https://doi.org/10.1016/s0140-6736(20)30628-0).
- 48. Zeng JH, Liu YX, Yuan J, Wang FX, Wu WB, Li JX, et al.** First case of COVID-19 complicated with fulminant myocarditis: a case report and insights. *Infection* 2020;48:773-777. <https://doi.org/10.1007/s15010-020-01424-5>.
- 49. Hu H, Ma F, Wei X, Fang Y.** Coronavirus fulminant myocarditis treated with glucocorticoid and human immunoglobulin. *Eur Heart J* 2021;42:206. <https://doi.org/10.1093/eurheartj/ehaa190>.
- 50. Kow CS, Hasan SS.** Glucocorticoid versus immunoglobulin in the treatment of COVID-19-associated fulminant myocarditis. *Infection* 2020;48:805-806. <https://doi.org/10.1007/s15010-020-01441-4>.
- 51. Li Y, Na L, Lü Z, Jiang Z.** Regeneration of sulfur poisoned $\text{La}_{0.75}\text{Sr}_{0.25}\text{Cr}_{0.5}\text{Mn}_{0.5}\text{O}_{3.5}$ anode of solid oxide fuel cell using electrochemical oxidative method. *Electrochim Acta* 2019;304:342-349. <https://doi.org/10.1016/j.electacta.2019.03.027>.
- 52. RECOVERY Collaborative Group.** Tocilizumab in patients admitted to hospital with COVID-19 (RECOVERY): a randomised, controlled, open-label, platform trial. *Lancet* 2021;397:1637-1645. [https://doi.org/10.1016/s0140-6736\(21\)00676-0](https://doi.org/10.1016/s0140-6736(21)00676-0).
- 53. Alter P, Grimm W, Herzum M, Ritter M, Rupp H, Maisch B.** [Physical activity and sports in heart failure due to myocarditis and dilated cardiomyopathy]. *Herz* 2004;29:391-400. <https://doi.org/10.1007/s00059-004-2579-z>.
- 54. Day E, Rudd JHF.** Alcohol use disorders and the heart. *Addiction (Abingdon, England)* 2019;114:1670-1678. <https://doi.org/10.1111/add.14703>.