

Linfadenopatía reactiva por vacuna Pfizer-BioNTech para COVID-19: reporte de un caso

Reactive lymphadenopathy due to Pfizer-BioNTech COVID-19 vaccine: a case report

Stephany Correa-Flórez¹ , Mario A. Caviedes² ,
Álvaro Salamanca-Flórez³, Álvaro Mondragón-Cardona⁴ 

Resumen. Uno de los efectos secundarios encontrados en pacientes con antecedente de vacunación por COVID-19, especialmente con la vacuna Pfizer-BioNTech, es la aparición de múltiples adenopatías hiperplásicas, principalmente en los ganglios linfáticos axilares, supraclaviculares e infraclaviculares ipsilaterales al sitio de vacunación. Presentamos el caso de una paciente femenina de 33 años, con aparición de masa dolorosa supraclavicular izquierda, quien una semana antes había sido vacunada con la primera dosis de la vacuna Pfizer-BioNTech en región deltoidea izquierda. Los hallazgos citológicos fueron sugestivos de una enfermedad linfoproliferativa, y el estudio histopatológico reveló linfadenopatía reactiva con proliferación de inmunoblastos B activados, secundaria a la vacunación contra COVID-19. Aportamos a la literatura con la caracterización de los hallazgos histopatológicos de la linfadenopatía posvacunación contra COVID-19. Es importante que los médicos tratantes y radiólogos estén familiarizados con este diagnóstico diferencial, para brindar recomendaciones adecuadas basadas en un seguimiento a corto plazo, en lugar de realizar biopsias, intervenciones y conductas inmediatas innecesarias en el manejo de los pacientes.

Palabras clave: COVID-19, linfadenopatía, vacunas, adenopatía, posvacunación.

Abstract. One of the side effects found in patients with a history of vaccination for COVID-19, especially with the Pfizer-BioNTech vaccine, is the appearance of multiple hyperplastic adenopathies, mainly axillary, supraclavicular and infraclavicular lymph nodes ipsilateral to the vaccination site. We present the case of a 33-year-

¹ Médico, Residente de Medicina Interna, Universidad Surcolombiana. Neiva, Huila.

² Médico, Residente de Patología, Universidad de Antioquia. Medellín, Antioquia. E-mail: mario.caviedes@udea.edu.co.

³ Médico, Especialista en Medicina Interna, Clínica Uros. Neiva, Huila.

⁴ Médico, Especialista en Medicina Interna, Fellow de Hematología y Oncología, Hospital Universitario Fundación Valle de Lili, Universidad ICESI. Cali, Colombia.

Conflicto de interés: los autores declaran que no tienen conflicto de interés.

Medicina & Laboratorio 2022;26:375-381. <https://doi.org/10.36384/01232576.608>.

Recibido el 5 de julio de 2022; aceptado el 11 de julio de 2022. Editora Médica Colombiana S.A., 2022®.

old female patient, with the appearance of a painful left supraclavicular mass, who was vaccinated a week earlier with the first dose of the Pfizer-BioNTech vaccine in the left deltoid region. The cytological findings were suggestive of a lymphoproliferative disease, and the histopathological study revealed reactive lymphadenopathy with proliferation of activated B immunoblasts, secondary to vaccination against COVID-19. We contribute to the literature with the characterization of the histopathological findings of COVID-19 post-vaccination lymphadenopathy. It is important for treating physicians and radiologists to be familiar with this differential diagnosis, in order to provide appropriate recommendations based on short-term follow-up, instead of performing unnecessary immediate biopsies or interventions in patient management.

Keywords: COVID-19, lymphadenopathy, vaccine, post-vaccinal, adenopathy.

Introducción

Las adenopatías hiperplásicas posvacunación son relativamente infrecuentes; sin embargo, se han informado posterior a la vacunación contra COVID-19 en el 0,3 % de las personas vacunadas [1], especialmente con la vacuna Pfizer-BioNTech, probablemente debido a una fuerte respuesta inmune que conduce a una reacción inflamatoria localizada en el área que rodea al sitio de vacunación [2], generando una proliferación de las células inmunitarias de los ganglios linfáticos regionales, que a su vez produce aumento del tamaño de los mismos. Los sitios principalmente afectados son los ganglios linfáticos axilares, supraclaviculares e infraclaviculares ipsilaterales al sitio de vacunación [3]. Dichas reacciones generalmente ocurren 2 a 4 días posteriores a la vacunación, con una duración promedio de la adenopatía de 10 días, con autorresolución de los síntomas [4]. El diagnóstico diferencial incluye procesos infecciosos y linfoma de Hodgkin, entre otros [5]. Citológicamente se puede encontrar una gran celularidad polimorfa con características atípicas, por lo cual se corre el riesgo de interpretarse erróneamente

como una enfermedad linfoproliferativa. Histopatológicamente se puede observar expansión de la zona T (paracortical), con proliferación de inmunoblastos B activados similares a las células de Reed-Sternberg/Hodgkin, que mostrarán una positividad por inmunohistoquímica para CD30 y negatividad para CD15, a diferencia de las células de Hodgkin que serán positivas para ambos marcadores [1].

Presentamos el caso de una paciente femenina de 33 años, con aparición de una masa dolorosa supraclavicular izquierda, con antecedente de vacunación contra la infección por SARS-CoV-2 en región deltoidea izquierda, una semana antes, con la primera dosis de la vacuna Pfizer-BioNTech. Con la presentación de este caso, esperamos aportar a la literatura la caracterización de los hallazgos histopatológicos de la linfadenopatía como resultado de la vacuna Pfizer-BioNTech contra COVID-19.

Caso clínico

Paciente femenina de 33 años, procedente del sur de Colombia, quien consultó a nuestra institución por un

cuadro clínico de un día de evolución consistente en la aparición de masa dolorosa supraclavicular izquierda. Al interrogatorio, la paciente negó picos febriles, pérdida de peso u otra sintomatología asociada. Como antecedentes de importancia, refirió vacunación contra infección por SARS-CoV-2 en región deltoidea izquierda, una semana antes, con la primera dosis de la vacuna Pfizer. Al examen físico, la paciente se encontró con estabilidad hemodinámica, afebril, y como única alteración presentaba masa supraclavicular izquierda de aproximadamente 3 centímetros de diámetro, dolorosa, no asociada a cambios inflamatorios. Se solicitaron paraclínicos que evidenciaron un hemograma sin alteración de líneas celulares, función renal y tiempos de coagulación en rangos de normalidad, además, pruebas de VIH y citomegalovirus negativas. Se realizó tomografía de cuello y tórax contrastada, con documentación de adenopatías en región supraclavicular izquierda (**figura 1**), ganglio de aspecto reactivo parotídeo derecho y aumento en el número de ganglios axilares izquierdos de aspecto reactivo.

Se realizó aspiración por aguja fina de ganglio supraclavicular izquierdo por radiología intervencionista, cuyo frotis citológico evidenció gran celularidad polimorfa compuesta por linfocitos politípicos acompañados de abundantes células atípicas con núcleo grande, hipercromático, pleomórfico, cromatina abierta, nucléolo prominente y citoplasma amplio eosinofílico claro, abundantes macrófagos de cuerpo tingible, detritos celulares y agregados focales de polimorfonucleares neutrófilos; hallazgos que planteaban un diagnóstico diferencial entre linfadenitis reactiva con inmunoblastos de tipo mononucleosis infecciosa o linfoma de Hodgkin (**figura 2**).

Dados los anteriores hallazgos, se hizo resección de la adenopatía. El espécimen obtenido como "adenopatía supraclavicular izquierda" se fijó en formaldehído y se procesó en parafina. Macroscópicamente la muestra correspondía a un nódulo de aproximadamente 3 cm, con superficie externa color pardo; al corte, de aspecto nodular y homogéneo. Microscópicamente se observó un ganglio linfático con cáp-

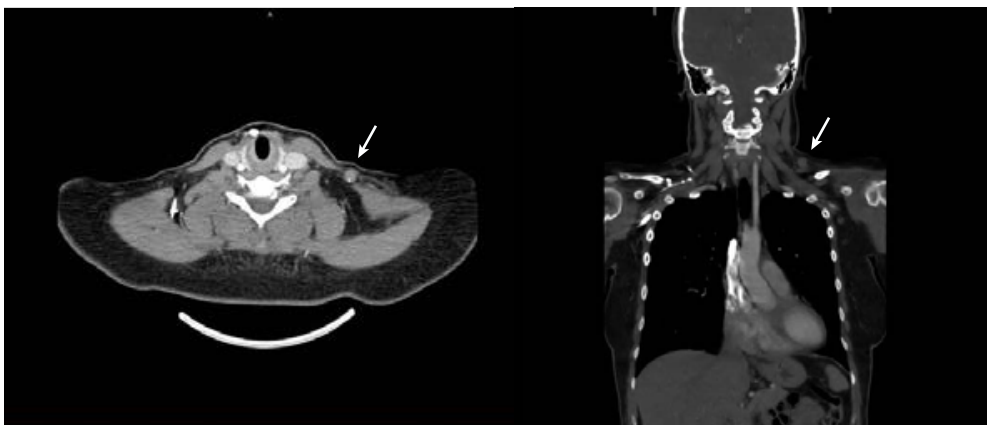


Figura 1. Adenopatía en región supraclavicular izquierda (12 x 10 mm).

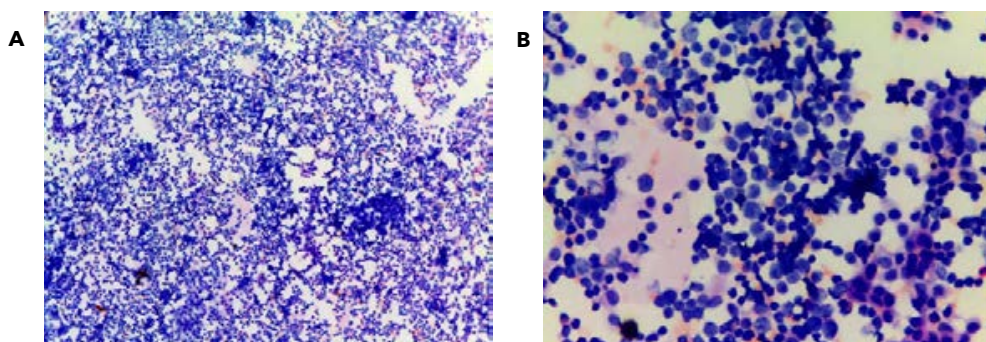


Figura 2. Citología teñida con hematoxilina y eosina. A) Los frotis citológicos muestran una gran celularidad polimorfa (4x). B) Algunas células de apariencia inmunoblástica con núcleos grandes, hiper cromáticas y con nucléolo prominente, algunas mitosis, y fondo con detritos celulares y agregados de polimorfonucleares neutrófilos (40x).

sula fibrosa delgada, y leve distorsión de la arquitectura dada por hiperplasia paracortical con células de apariencia inmunoblástica dispersas con núcleo grande, hiper cromático, con nucléolo prominente y citoplasma amplio eosinófilo claro. Se identificaron folículos linfoides secundarios, centro germinal con presencia de zona clara y oscura, y macrófagos de cuerpo tingible, sin evidencia de hiperplasia de zona del manto ni zona marginal, identificándose algunos histiocitos en la red sinusoidal. No se observaron granulomas ni zonas de necrosis (**figura 3**).

Se realizó estudio con marcadores de inmunohistoquímica, con linfocitos B de centro germinal positivos para CD20, CD79a, CD10, BCL6 e IgM, y negativos para BCL2, sustentados por una red de células dendríticas foliculares positivas para CD23. La zona del manto constituida por linfocitos B positivos para BCL2 e IgD, y negativos para CD5 y ciclina D1. Los linfocitos pequeños de la paracorteza fueron positivos para CD3, CD5 y BCL2. Los inmunoblastos del área paracortical fueron de fenotipo B y eran positivos para CD30 y negativos para CD15. El índice de prolife-

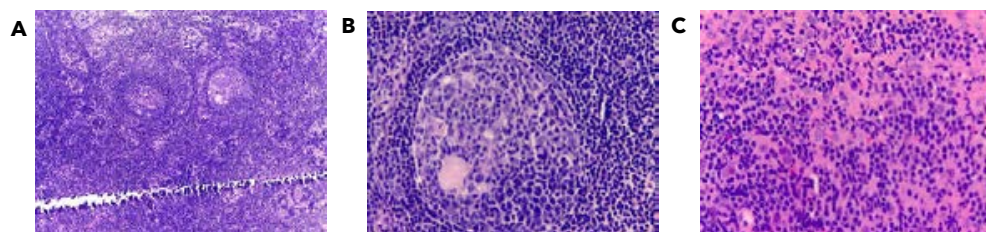


Figura 3. Cortes histológicos de ganglio linfático supraclavicular izquierdo teñido con hematoxilina y eosina. A) Tejido linfoide con hiperplasia paracortical (4x), B) folículos linfoides con centro germinal con preservación de la polaridad, y macrófagos de cuerpos tingibles, sin evidencia de hiperplasia de zona del manto ni zona marginal (40x). C) Presencia de células de tipo inmunoblastos en zona paracortical (40x).

ración medido por Ki67 por fuera del centro germinal era de menos del 5%. Los anteriores hallazgos fueron compatibles con una adenopatía reactiva con hiperplasia paracortical y proliferación de inmunoblastos B, sin evidencia de neoplasia maligna (**figura 4**).

Discusión

Las adenopatías relacionadas con el estado de vacunación reciente son relativamente infrecuentes; sin embargo, han sido informadas posteriores a la vacunación contra ciertos microorga-

nismos como el virus de la viruela, el bacilo Calmette-Guérin, el ántrax [6], el virus del papiloma humano y la influenza, incluida la vacuna contra el virus A H1N1 [7]. Uno de los efectos secundarios más frecuentemente encontrados en pacientes con antecedente de vacunación para COVID-19 es la aparición de múltiples adenopatías. Se ha descrito una tasa de linfadenopatía del 0,3 % para las personas vacunadas contra el SARS-CoV-2 [1], especialmente con la vacuna de Pfizer-BioNTech, quienes desarrollan una fuerte respuesta inmunitaria en poco tiempo, causando adenopatías hiperplásicas [2], principalmente

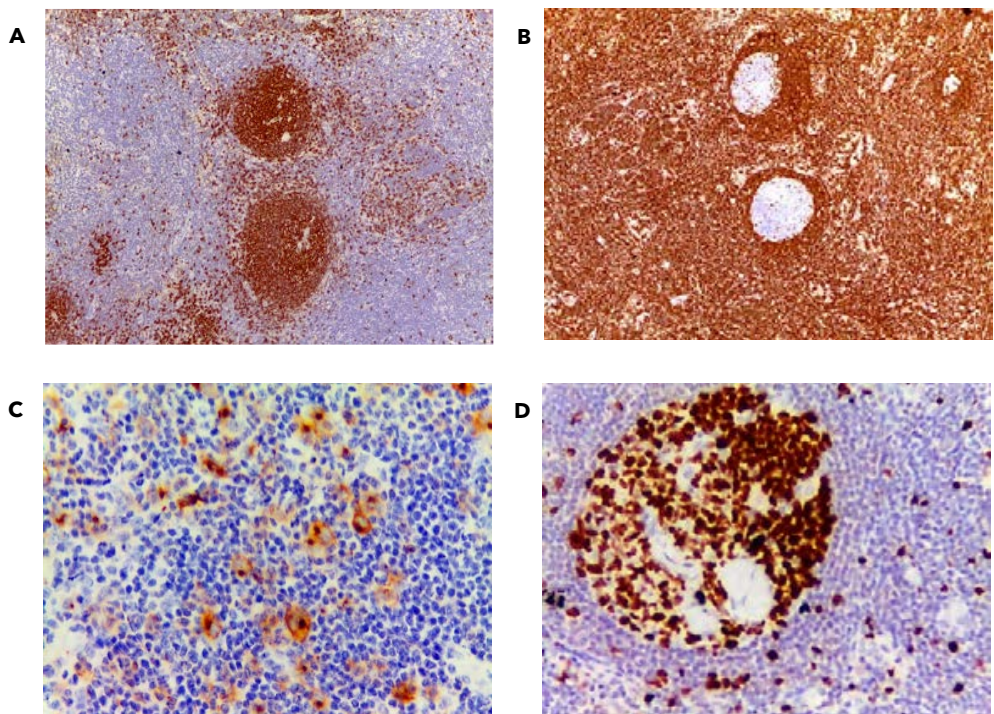


Figura 4. Tinción de inmunohistoquímica de ganglio supraclavicular izquierdo. A) Células del centro germinal y células inmunoblásticas del área paracortical con positividad para CD20 (4x). Los centros germinales también fueron positivos para CD10 y BCL6 (no mostradas). B) Centros germinales con negatividad para BCL2 (4x). C) Los inmunoblastos del área paracortical también fueron positivos para CD30 (40x), con negatividad para CD15 (no mostrada). D) Ki67 por fuera del centro germinal menor al 5 % (40x).

en los ganglios linfáticos axilares, supraclaviculares e infraclaviculares ipsilaterales al sitio de vacunación [3], tal como se presentó en nuestra paciente. El CDC (del inglés, *Centers for Disease Control and Prevention*) ha informado, que de los pacientes que presentan reacciones locales, la adenopatía axilar ipsilateral al brazo de vacunación ha sido la segunda reacción local más frecuente, con un 11,6 % de los receptores que experimentaron esto después de la primera dosis, y un 16 % de receptores que experimentaron esto después de la segunda dosis. Dichas reacciones generalmente aparecen entre 2 a 4 días posteriores a la vacunación, con una duración promedio de la adenopatía de 10 días, con autorresolución de los síntomas, en pacientes que reciben la vacuna Pfizer-BioNTech contra COVID-19 [4]. Se han informado casos de duraciones de hasta 32 días con una resolución aún en curso [3]. En nuestro caso, la paciente se presentó con adenopatías una semana después de la aplicación de la vacuna.

El mecanismo exacto de cómo las vacunas contra SARS-CoV-2 pueden causar linfadenopatía no está claramente establecido, sin embargo, se ha sugerido que la fuerte respuesta inmune posterior a la vacunación genera una reacción inflamatoria localizada en el área que rodea al sitio de vacunación, induciendo una proliferación de las células inmunitarias de los ganglios linfáticos regionales, que a su vez, produce aumento del tamaño de los mismos. Muy similar a lo que ocurre después de la administración de otros tipos de vacunas [8].

El diagnóstico diferencial debe incluir otras entidades, bien sean benignas o malignas, como adenopatías reactivas secundarias a otros tipos de procesos infecciosos, linfoma de Hodgkin, linfo-

ma de células T periféricas, y neoplasias malignas de la mama, entre otras [5].

Característicamente, este tipo de adenopatías a nivel citológico pueden mostrar una gran celularidad polimorfa, células con núcleos bilobulados o binucleadas, hipercromáticas con grandes nucléolos, linfocitos con atipia e incluso aumento del recuento mitótico, por lo cual, cuando se hace punción por aguja fina, se corre dicho riesgo de interpretarse erróneamente como una enfermedad linfoproliferativa, teniendo en cuenta que este no es el método ideal para el estudio de las linfadenopatías superficiales. Histológicamente se puede observar discreta o ninguna alteración en la arquitectura del ganglio linfático, con una respuesta celular mixta que incluye ciertos componentes como inmunoblastos, linfocitos, células plasmáticas e histiocitos, con expansión de la zona T (paracortical). Los inmunoblastos B activados pueden tener una morfología similar a las células de Reed-Sternberg/Hodgkin, por lo cual es importante hacer el diagnóstico diferencial, dado que los inmunoblastos mostrarán una positividad por inmunohistoquímica para CD30 y negatividad para CD15, a diferencia de las células de Hodgkin que serán positivas para ambos marcadores. Los centros germinales son de apariencia benigna, con presencia de macrófagos de cuerpo tingible, e inmunohistoquímicamente muestran reactividad para marcadores como CD10, BCL6 y CD20, y negatividad para BCL2 [1]; muy similar a la morfología observada en el ganglio linfático de la paciente en mención.

Por lo anterior, se ha recomendado que pacientes con adenopatías axilares y vacunación reciente para COVID-19, sean seguidos con imágenes ecográficas dirigidas de la axila afectada de 4 a 12 semanas después de la segunda

dosis de vacunación programada del paciente, para garantizar la resolución del cuadro, y en caso contrario, realizar directamente estudio histopatológico para descartar una malignidad subyacente; no se recomienda el uso de citología por aspiración con aguja fina para el estudio de ganglios linfáticos reactivos o con sospecha de enfermedad linfoproliferativa, dado el bajo rendimiento de esta técnica para diferenciar entre dichas entidades [2].

Concluimos que nuestra paciente presentó un cuadro clínico en consonancia con las características clínicas y duración promedio de adenopatías secundarias a la vacunación con Pfizer-BioNTech para COVID-19 reportadas por el CDC, y por tanto, es importante que los médicos tratantes y radiólogos estén familiarizados con este diagnóstico diferencial, para brindar recomendaciones adecuadas basadas en un seguimiento a corto plazo, en lugar de realizar biopsias, intervenciones y conductas inmediatas innecesarias en el manejo de los pacientes.

Referencias

- García-Molina F, Cegarra-Navarro MF, Andrade-Gonzales RJ, Martínez-Díaz F.** Cytologic and histologic features of COVID-19 post-vaccination lymphadenopathy. *Cytojournal* 2021;18:34. https://doi.org/10.25259/Cytojournal_21_2021.
- Mehta N, Sales RM, Babagbemi K, Levy AD, McGrath AL, Drotman M, et al.** Unilateral axillary adenopathy in the setting of COVID-19 vaccine. *Clin Imaging* 2021;75:12-15. <https://doi.org/10.1016/j.clinimag.2021.01.016>.
- Hiller N, Goldberg SN, Cohen-Cymerknoh M, Vainstein V, Simanovsky N.** Lymphadenopathy associated with the COVID-19 vaccine. *Cureus* 2021;13:e13524. <https://doi.org/10.7759/cureus.13524>.
- Centers for Disease Control and Prevention (CDC).** Vaccines & Immunizations. Pfizer-BioNTech COVID-19 vaccine reactions & adverse events. Atlanta, Georgia: CDC; 2022. Acceso 22 de mayo de 2022. Disponible en <https://www.cdc.gov/vaccines/covid-19/info-by-product/pfizer/reactogenicity.html>.
- Weiss LM, O'Malley D.** Benign lymphadenopathies. *Mod Pathol* 2013;26:S88-96. <https://doi.org/10.1038/modpathol.2012.176>.
- Cohen J, Powderly WG, Opal SM.** Infectious Diseases. Amsterdam, Netherlands: Elsevier Health Sciences; 2017. p. 145. ISBN: 9780702079351.
- Studdiford J, Lamb K, Horvath K, Altschuler M, Stonehouse A.** Development of unilateral cervical and supraclavicular lymphadenopathy after human papilloma virus vaccination. *Pharmacotherapy* 2008;28:1194-1197. <https://doi.org/10.1592/phco.28.9.1194>.
- Bshesh K, Khan W, Vattoth AL, Janjua E, Nauman A, Almasri M, et al.** Lymphadenopathy post-COVID-19 vaccination with increased FDG uptake may be falsely attributed to oncological disorders: A systematic review. *J Med Virol* 2022;94:1833-1845. <https://doi.org/10.1002/jmv.27599>.