





## Tiroiditis subaguda y tirotoxicosis posterior a vacuna contra SARS-CoV-2: reporte de 2 casos

### Subacute thyroiditis and thyrotoxicosis after SARS-CoV-2 vaccine: report of 2 cases

Myriam Vanessa Rueda-Galvis<sup>1</sup> , Isabel Cristina Ramírez-Sánchez<sup>2</sup> ,  
Carlos E. Builes-Montaña<sup>3</sup> , Alejandro Vélez-Hoyos<sup>4</sup> 

**Resumen.** La enfermedad por coronavirus SARS-CoV-2 que surgió en el año 2019 (COVID-19), ha obligado al rápido desarrollo de vacunas para prevenir su propagación e intentar controlar la pandemia. Dentro de las vacunas desarrolladas, las primeras en ser aprobadas con una tecnología nueva en el campo de la vacunación, fueron las vacunas basadas en ARNm (ácido ribonucleico mensajero), que lograron tasas de efectividad cercanas al 95 % para la prevención de la enfermedad COVID-19 grave. Los eventos adversos comunes son reacciones locales leves, pero ha habido varios informes de pacientes que desarrollaron tiroiditis subaguda y disfunción tiroidea después de recibir la vacuna contra SARS-CoV-2. Este artículo presenta dos casos de tiroiditis subaguda poco después de recibir la vacuna contra COVID-19.

**Palabras clave:** COVID-19, vacuna, ARN mensajero, adenovirus, tiroiditis, bocio.

**Abstract.** The SARS-CoV-2 coronavirus disease which emerged in 2019 (COVID-19), has forced the rapid development of vaccines to prevent the spread of infection and attempt to control the pandemic. Among the vaccines developed, one of the first to be approved with a new technology in the field of vaccination, was the mRNA (messenger ribonucleic acid) vaccine, with rates of effectiveness close to 95% for the prevention of severe COVID-19 disease. Common adverse events are mild local reactions, but there have been some reports of patients developing sub-

<sup>1</sup> Médica, Especialista en Medicina Interna. Residente de Endocrinología, Departamento de Medicina Interna, Sección de Endocrinología y Metabolismo, Facultad de Medicina, Universidad de Antioquia. Medellín, Colombia. E-mail: vanessa.rueda@udea.edu.co.

<sup>2</sup> Médica, Especialista en Infectología, Departamento de Medicina Interna, Hospital Pablo Tobón Uribe. Medellín, Colombia.

<sup>3</sup> Médico, Especialista en Medicina Interna, Especialista en Endocrinología. Profesor Asociado y Coordinador de la Sección de Endocrinología Clínica y Metabolismo, Departamento de Medicina Interna, Facultad de Medicina, Universidad de Antioquia. Medellín, Colombia.

<sup>4</sup> Médico, Especialista en Patología, Hospital Pablo Tobón Uribe. Profesor de Patología, Universidad Pontificia Bolivariana. Profesor de Patología, Universidad de Antioquia. Medellín, Colombia.

Conflicto de interés: los autores declaran que no tienen conflicto de interés.

Medicina & Laboratorio 2022;26:383-389. <https://doi.org/10.36384/01232576.609>.

Recibido el 18 de agosto de 2022; aceptado el 5 de septiembre de 2022. Editora Médica Colombiana S.A., 2022<sup>®</sup>.

*acute thyroiditis and thyroid dysfunction after receiving the SARS-CoV-2 vaccine. This article presents two case reports of subacute thyroiditis shortly after receiving the COVID-19 vaccine.*

**Keywords:** COVID-19, vaccine, messenger RNA, adenovirus, thyroiditis, goiter.

## Introducción

La enfermedad por coronavirus SARS-CoV-2 (COVID-19) que surgió en el año 2019, en la ciudad de Wuhan China, se convirtió rápidamente en una pandemia afectando a más de 346 millones de personas, con 5,5 millones de muertes reportadas para enero del 2022 [1]. El espectro clínico de la enfermedad varía desde la ausencia de síntomas, hasta condiciones graves como el síndrome de dificultad respiratoria aguda y la disfunción orgánica múltiple. Se describe también compromiso del sistema endocrino, con compromiso tiroideo durante o después de la infección [2].

La tiroiditis subaguda o de De Quervain, es una causa poco común de tirototoxicosis, tiende a afectar en mayor proporción a las mujeres, con una relación de 5:1 respecto a los hombres [3]. Suele presentarse en pacientes con historia reciente de infección de vía respiratoria superior, con casos reportados con coxsackievirus, adenovirus, virus de la parotiditis, sarampión y SARS-CoV-2, entre otros [4].

Debido a la emergencia por la pandemia y gracias a la investigación avanzada en el campo de la inmunización, se logró un rápido desarrollo de vacunas contra SARS-CoV-2, obteniendo campañas de vacunación masiva, con más de mil millones de personas vacunadas a la fecha, con un buen perfil de seguridad y protección entre las diferentes plataformas de vacunas disponibles [5].

Aun así, los efectos secundarios de las vacunas han sido un potencial limitante en su difusión. Previamente se habían descrito efectos locales y sistémicos inflamatorios, pero rara vez se habían descrito casos de tiroiditis posvacunación, como la reportada con la vacuna contra la influenza [6,7]. Presentamos a continuación dos casos de tiroiditis subaguda desencadenada por la vacuna contra SARS-CoV-2. Describimos los hallazgos clínicos, de laboratorio e imágenes de dos casos de tiroiditis subaguda posterior a la vacunación contra COVID-19, con las vacunas mRNA BNT162b2 (Pfizer-BioNTech) y ChAdOx1 nCoV-19(AZD1222) (University of Oxford, AstraZeneca, and the Serum Institute of India). El reporte de estos casos fue aprobado por el Comité de Ética del Hospital Pablo Tobón Uribe. Se obtuvo consentimiento informado de los pacientes.

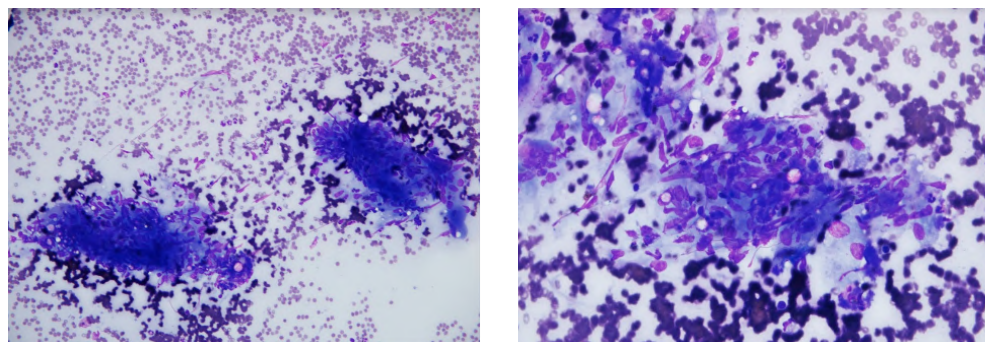
## Caso clínico 1

Hombre de 44 años de edad, con antecedente de hipertensión arterial controlada, sin historia de infección por SARS-CoV-2, quien después de 14 días de la aplicación de la segunda dosis de Pfizer-BioNTech (BNT162b2) contra SARS-CoV-2, presentó aparición de bocio en la zona izquierda de su cuello, doloroso, móvil, con rápido crecimiento, asociado a fiebre de hasta 38,3 °C, palpitaciones, sudoración, intolerancia al calor, pérdida de 3 kg de peso, hiporexia y adinamia. Al examen físico, el

único hallazgo fue un bocio grado 3 y adenomegalia en la axila. Los paraclínicos fueron compatibles con tirotoxicosis, asimismo, se descartó COVID-19 con RT-PCR para SARS-CoV-2 (**tabla 1**). Ante la sospecha de una tiroiditis subaguda (De Quervain), se realizó gammagrafía de tiroides y biopsia por aspiración con aguja fina (BACAF) (**figura 1**), confirmando el diagnóstico.

Tabla 1. Características clínicas de los pacientes		
Variable	Caso clínico 1	Caso clínico 2
Sexo	Masculino	Femenino
Edad	44 años	71 años
Antecedente patológico	Hipertensión arterial	Hipertensión arterial
Antecedente farmacológico	Amlodipino 10 mg	Losartán 50 mg
Número de dosis aplicadas de vacuna contra SARS-CoV-2	2	1
Tiempo al inicio de los síntomas	14 días	10 días
Síntomas	Palpitaciones Pérdida de peso Intolerancia al calor	Palpitaciones Temblor distal Intolerancia al calor
Signos	Fiebre Bocio grado 3 Adenomegalia axila izquierda	Fiebre Bocio grado 2
Tiempo de resolución de síntomas	14 días	10 días
Tratamiento con AINE	Sí, 7 días	Sí, 5 días
Tratamiento con esteroides	No	No
TSH al diagnóstico (mUI/L) VR: 0,3-5	0,03	0,01
T4L al diagnóstico (ng/dL) VR: 1-1,48	1,74	2,92
TSH control a las 6 semanas (mUI/L) VR: 0,3-5	14	13
T4L control a las 6 semanas (ng/dL) VR: 0,8-1,48	0,62	1,21
Anticuerpos antiperoxidasa (UI/mL) VR: <5,6	0,6	3
RT-PCR para SARS-CoV-2	Negativo	Negativo
Hemograma	Hemoglobina 14 g/dL Hematocrito 40 % Leucocitos 9.600 cel/mm <sup>3</sup> Neutrófilos 6.500 cel/mm <sup>3</sup> Plaquetas 310.000 cel/mm <sup>3</sup>	Hemoglobina 10,5 g/dL
Velocidad sedimentación globular (mm/hora) VR: <5	96	NR

AINE: antiinflamatorios no esteroideos; NR: no realizado; T4L: tiroxina libre; TSH: hormona tiroestimulante; VR: valor de referencia; RT-PCR: reacción en cadena de la polimerasa con transcripción inversa.



**Figura 1.** Biopsia por aspiración con aguja fina (BACAF) de tiroides en paciente del caso 1. Tinción Diff-Quik. Se observan células gigantes multinucleadas rodeando fragmentos de coloide.

Fue tratado para sus síntomas con antiinflamatorios no esteroideos (AINE) por 7 días. Se le realizó seguimiento bioquímico a las seis semanas, el cual fue compatible con la fase de hipotiroidismo de una tiroiditis, con posterior resolución completa de los síntomas. Se aplicó tercera dosis de Pfizer-BioNTech (BNT162b2) en octubre de 2021, sin complicaciones.

## Caso clínico 2

Mujer de 71 años, con antecedente de hipertensión arterial controlada, quien inicia el día posterior a la vacunación con la primera dosis de AstraZeneca (ChAdOx1 nCoV-19/AZD 1222), con fiebre no cuantificada, cefalea y petequias autolimitadas en miembros inferiores. A los 10 días posterior a la vacunación, inician palpitaciones, temblor distal e intolerancia al calor. Al examen físico presentó bocio palpable, no doloroso, sin otros hallazgos. Los paraclínicos fueron compatibles con tirotoxicosis, y se descartó COVID-19 con RT-PCR para SARS-CoV-2. Se sospechó tiroiditis subaguda (De Quervain), y se administró tratamiento con AINE por 5 días (**tabla 1**). En el seguimiento clínico a las 6 semanas, se evidenció compor-

tamiento hormonal compatible con la entidad, con resolución completa de la sintomatología, actualmente sin tratamiento y en seguimiento de su función tiroidea.

## Discusión

Presentamos el primer reporte en Latinoamérica del que tengamos conocimiento a la fecha, de dos casos de tiroiditis subaguda, atribuidos a vacunación contra COVID-19 [8].

Las vacunas basadas en ARNm fueron las primeras en ser producidas y aprobadas para contrarrestar el COVID-19, y las primeras en su categoría en utilizarse en el campo de las vacunas. Su finalidad es administrar ARNm, que posteriormente se traduce a la proteína blanco encargada de inducir la respuesta inmune. Este ARN nunca ingresa al núcleo y permanece en el citoplasma, sin interactuar con el ADN del hospedero. La vacuna BNT162b2 (Pfizer-BioNTech COVID-19) se administra en dos dosis con un intervalo de 21 días, y está contenida en una nanopartícula lipídica que permite la expresión de la proteína S (*spike*) de longitud

completa del coronavirus; los estudios demuestran una eficacia del 95 % (IC95%:90,3-97,6) para prevenir el COVID-19 sintomático después del día 7 de la segunda dosis [9].

La vacuna ChAdOx1 nCoV-19/AZD 1222 AstraZeneca, usa un vector de adenovirus de replicación incompetente que expresa la proteína S del virus, se administra en dos dosis con un intervalo de 8 a 12 semanas, y ha demostrado una eficacia para evitar la infección sintomática del 81,3 % (IC95%:60,3-91,2), si se aplica con una diferencia de 12 semanas [10].

Los efectos adversos más comunes descritos se limitan a los primeros días posteriores a la vacunación y son: reacción cutánea y dolor local, cefalea, fiebre, artralgias que van desde 20 % a 40 % [11], reacciones raras (parálisis de Bell) y anafilaxia que no superan a lo presentado en la población general. Un estudio reciente en el escenario de vacunación

masiva, describe un riesgo elevado de miocarditis (RR:3,24; IC95%:1,55-12,44), linfadenopatía (RR:2,43; IC95%:2,05-2,78), apendicitis (RR:1,40; IC95%:1,02-2,01) e infección por herpes zoster (RR:1,43; IC95%:1,2-1,73) [12]. Hasta la fecha solo encontramos nueve reportes de tiroiditis subaguda por vacunas contra SARS-CoV-2 (**tabla 2**), y un reporte con dos pacientes que desarrollaron enfermedad de Graves [13].

La tiroiditis subaguda es una entidad en la que no parece estar asociada la autoinmunidad tiroidea, de hecho, como se observó en nuestros pacientes, ambos tenían anticuerpos antiperoxidasa negativos, sin embargo, tiene una fuerte relación con el antígeno leucocitario humano B35 (HLA-B35) [13]. Se piensa que está precedida de 2 a 8 semanas por una infección viral (habitualmente respiratoria), coincidiendo con el tiempo de inicio de presentación de los síntomas posterior a la vacunación contra SARS-CoV-2 en nuestros casos.

Tabla 2. Resumen de los casos de tiroiditis por vacuna para SARS-CoV-2 reportados en la literatura						
Reporte	Nro.	Edad (años)	Sexo	Vacuna	Dosis	Síntomas
Iremli et al. [14]	1	35	Femenino	Coronavac®	2	Dolor cervical, fiebre, palpitaciones
	2	34	Femenino	Coronavac®	1	Dolor, fatiga, pérdida de peso
	3	37	Femenino	Coronavac®	2	Dolor
Franquemont y Galvez [15]	1	42	Femenino	Pfizer®	1	Dolor, palpitaciones
Oyibo [16]	1	55	Femenino	AstraZeneca®	1	Dolor, cefalea y palpitaciones
Şahin-Tekin et al. [17]	1	67	Masculino	Coronavac®	2	Dolor, fiebre, pérdida de peso
Bornemann et al. [8]	1	26	Femenino	AstraZeneca®	1	Dolor, fiebre
	2	49	Femenino	Moderna®	1	Dolor cervical, cefalea
Leber et al. [18]	1	32	Femenino	Coronavac®	2	Parálisis de ojo izquierdo, cefalea

Nro.: número.

Cuando la entidad se asocia a una infección previa, se considera que esta proporciona un antígeno, que al unirse con el HLA-B35 activa los linfocitos citotóxicos T, los cuales se dirigen contra las células foliculares tiroideas, y producen destrucción y liberación de hormonas tiroideas, ocasionando un estado de tirototoxicosis transitorio (tiroiditis), lo que agota las reservas hormonales (momento en el que se puede presentar un hipotiroidismo transitorio), fase en la que se encontraban actualmente los dos casos. Este proceso se autolimita espontáneamente, dando paso a la recuperación de los folículos celulares y normalización de las hormonas tiroideas [19].

Para las vacunas de tipo ARNm y que usan vector de adenovirus no se ha informado como efecto secundario habitual la tiroiditis subaguda, y no está claramente descrito el mecanismo por el cual se produce, sin embargo, una teoría sugiere que se puede generar un reconocimiento cruzado entre la proteína S del coronavirus de la vacuna y las células foliculares sanas, desencadenando el proceso inflamatorio [20].

Los síntomas y signos habituales son propios de una destrucción y liberación no controlada de hormonas tiroideas (aumento de la respuesta adrenérgica, pérdida de peso, bocio, hipertermia, dolor cervical y elevación de reactantes de fase aguda, entre otros). Estos tienden a ser de rápida resolución, y habitualmente solo requieren manejo analgésico, tienen un curso autolimitado entre 4 y 12 semanas, sin consecuencias a largo plazo, no obstante, es necesario dar seguimiento a la función tiroidea.

En conclusión, como resultado de la vacunación masiva contra COVID-19, se han documentado reacciones locales y leves, que aunque son comunes, tam-

bién son autolimitadas. Los riesgos de efectos secundarios graves son extremadamente raros y son superados por los beneficios de la vacunación. Hasta el momento, la única contraindicación para su uso es una reacción anafiláctica comprobada con la primera dosis, no así para el antecedente de enfermedad tiroidea [21]. Sin embargo, notamos con nuestros casos que no es improbable el desarrollo de tiroiditis subaguda con estas vacunas, y los pocos casos hasta ahora reportados, posiblemente se deban a un fenómeno de subregistro.

## Referencias

1. **Ritchie H, Mathieu E, Rodés-Guirao L, Appel C, Giattino C, Ortiz-Ospina E, et al.** Coronavirus pandemic (COVID-19). Wales, England: Our World in Data. Acceso 14 de enero de 2022. Disponible en <https://ourworldindata.org/coronavirus#citation>.
2. **Lui DT, Lee CH, Chow WS, Lee ACH, Tam AR, Fong CHY, et al.** Thyroid dysfunction in relation to immune profile, disease status, and outcome in 191 patients with COVID-19. *J Clin Endocrinol Metab* 2021;106:e926-e935. <https://doi.org/10.1210/clinem/dgaa813>.
3. **Braverman L, Utiger R, Lewis E, JH Lazarus, Lippincott W.** Silent thyroiditis and subacute thyroiditis. In: Sidney H. Ingbar, Sidney C. Werner, eds. *Werner and Ingbar's the Thyroid: A Fundamental and Clinical Text*. 7th ed. Philadelphia: Lippincott Williams & Wilkins; 1996. p. 577.
4. **Christensen J, O'Callaghan K, Sinclair H, Hawke K, Love A, Hajkowicz K, et al.** Risk factors, treatment and outcomes of subacute thyroiditis secondary to COVID-19: a systematic review. *Intern Med J* 2022;52:522-529. <https://doi.org/10.1111/imj.15432>.
5. **Brüssow H.** COVID-19: vaccine's progress. *Microb Biotechnol* 2021;14:1246-1257. <https://doi.org/10.1111/1751-7915.13818>.
6. **Altay FA, Güz G, Altay M.** Subacute thyroiditis following seasonal influenza vaccination. *Hum Vaccin Immunother* 2016;12:1033-1034.

- <https://doi.org/10.1080/21645515.2015.1117716>.
7. **Hernán-Martínez J, Corder E, Uzcátegui M, García M, Sostre S, García A.** Subacute thyroiditis and dyserythropoiesis after influenza vaccination suggesting immune dysregulation. *Bol Asoc Med P R* 2011;103:48-52.
8. **Bornemann C, Woyk K, Bouter C.** Case report: two cases of subacute thyroiditis following SARS-CoV-2 vaccination. *Front Med (Lausanne)* 2021;8:737142. <https://doi.org/10.3389/fmed.2021.737142>.
9. **Polack FP, Thomas SJ, Kitchin N, Absalon J, Gurtman A, Lockhart S, et al.** Safety and efficacy of the BNT162b2 mRNA COVID-19 vaccine. *N Engl J Med* 2020;383:2603-2615. <https://doi.org/10.1056/NEJMoa2034577>.
10. **Voysey M, Costa-Clemens SA, Madhi SA, Weckx LY, Folegatti PM, Aley PK, et al.** Single-dose administration and the influence of the timing of the booster dose on immunogenicity and efficacy of ChAdOx1 nCoV-19 (AZD1222) vaccine: a pooled analysis of four randomised trials. *Lancet* 2021;397:881-891. [https://doi.org/10.1016/s0140-6736\(21\)00432-3](https://doi.org/10.1016/s0140-6736(21)00432-3).
11. **Frencik RW, Jr., Klein NP, Kitchin N, Gurtman A, Absalon J, Lockhart S, et al.** Safety, immunogenicity, and efficacy of the BNT162b2 COVID-19 vaccine in adolescents. *N Engl J Med* 2021;385:239-250. <https://doi.org/10.1056/NEJMoa21107456>.
12. **Barda N, Dagan N, Ben-Shlomo Y, Kepten E, Waxman J, Ohana R, et al.** Safety of the BNT162b2 mRNA COVID-19 vaccine in a nationwide setting. *N Engl J Med* 2021;385:1078-1090. <https://doi.org/10.1056/NEJMoa2110475>.
13. **Vera-Lastra O, Ordinola-Navarro A, Cruz-Domínguez MP, Medina G, Sánchez-Valadez TI, Jara LJ.** Two cases of Graves' disease following SARS-CoV-2 vaccination: an autoimmune/inflammatory syndrome induced by adjuvants. *Thyroid* 2021;31:1436-1439. <https://doi.org/10.1089/thy.2021.0142>.
14. **İremli BG, Şendur SN, Ünlütürk U.** Three cases of subacute thyroiditis following SARS-CoV-2 vaccine: Postvaccination ASIA syndrome. *J Clin Endocrinol Metab* 2021;106:2600-2605. <https://doi.org/10.1210/clinem/dgab373>.
15. **Franquemont S, Galvez J.** Subacute thyroiditis after mRNA vaccine for COVID-19. *J Endocr Soc* 2021;5:SA956-957. <https://doi.org/10.1210/jendso/bvab048.1954>.
16. **Oyibo SO.** Subacute thyroiditis after receiving the adenovirus-vectored vaccine for coronavirus disease (COVID-19). *Cureus* 2021;13:e16045. <https://doi.org/10.7759/cureus.16045>.
17. **Şahin-Tekin M, Şaylısoy S, Yorulmaz G.** Subacute thyroiditis following COVID-19 vaccination in a 67-year-old male patient: a case report. *Hum Vaccin Immunother* 2021;17:4090-4092. <https://doi.org/10.1080/21645515.2021.1947102>.
18. **Leber HM, Sant'Ana L, Konichi da Silva NR, Raio MC, Mazzeo T, Endo CM, et al.** Acute thyroiditis and bilateral optic neuritis following SARS-CoV-2 vaccination with coronavac: a case report. *Ocul Immunol Inflamm* 2021;29:1200-1206. <https://doi.org/10.1080/09273948.2021.1961815>.
19. **Chapin-Bardales J, Gee J, Myers T.** Reactogenicity following receipt of mRNA-based COVID-19 vaccines. *JAMA* 2021;325:2201-2202. <https://doi.org/10.1001/jama.2021.5374>.
20. **Ohsako N, Tamai H, Sudo T, Mukuta T, Tanaka H, Kuma K, et al.** Clinical characteristics of subacute thyroiditis classified according to human leukocyte antigen typing. *J Clin Endocrinol Metab* 1995;80:3653-3656. <https://doi.org/10.1210/jcem.80.12.8530615>.
21. **Centers for Disease, Control and Prevention (CDC).** Use of COVID-19 vaccines in the United States. Atlanta, USA: CDC; 2021. Acceso 17 de diciembre de 2021. Disponible en <https://www.cdc.gov/vaccines/covid-19/clinical-considerations/covid-19-vaccines-us.html>.