

Lesiones metastásicas a glándula tiroides. Una serie de casos

Metastatic lesions to the thyroid gland. Case series

Alejandro Vélez-Hoyos¹ , Valentina Agredo-Delgado² ,
Aníbal Ariza-Gutiérrez³ , Carlos Simón Duque-Fisher⁴ ,
Juan Pablo Dueñas-Muñoz⁵ , Catalina Tobón-Ospina⁶ ,
Alejandro Román-González⁷ 

Resumen. Las lesiones metastásicas representan hasta un 3 % de los tumores malignos de la glándula tiroides. La mayoría de los casos se originan de tumores de células renales y de pulmón. El abordaje diagnóstico implica una alta sospecha clínica en pacientes con primarios conocidos, sin embargo, puede ser la manifestación inicial de una enfermedad maligna extensa no diagnosticada hasta en un 20 % a 40 % de los pacientes. La biopsia por aguja fina ha demostrado buen rendimiento para el diagnóstico de los nódulos metastásicos. El pronóstico y la opción del tratamiento quirúrgico dependen del control local del primario y del estado de la enfermedad sistémica asociada, por lo tanto, debe ser individualizado. Por lo general, hasta un 80 % de los pacientes con compromiso de la tiroides tienen enfermedad metastásica multiorgánica, y la intención del tratamiento quirúrgico es con fines paliativos para prevenir las complicaciones derivadas de la extensión local de la enfermedad a las estructuras del tracto aerodigestivo superior en el cuello. Se presenta a continuación, una serie de seis casos de pacientes con lesiones metastásicas a glándula tiroides con primarios en riñón, mama y de melanomas.

Palabras clave: glándula tiroides, carcinoma de células renales, melanoma, carcinoma ductal de mama, metástasis de la neoplasia.

¹ Médico, Especialista en Patología, Hospital Pablo Tobón Uribe. Docente, Universidad de Antioquia, Universidad Pontificia Bolivariana. Asesor Médico Científico, Ayudas Diagnósticas SURA. Medellín, Colombia.

² Médica, Especialista en Medicina Interna, Fellow de Endocrinología Clínica y Metabolismo, Universidad de Antioquia. Medellín, Colombia. E-mail: agredo.delgado.valentina@gmail.com.

³ Médico, Especialista en Cirugía General, Fellow de Cirugía de Cabeza y Cuello, Universidad de Antioquia. Medellín, Colombia.

⁴ Médico, Especialista en Otorrinolaringología, Especialista en Cirugía de Cabeza y Cuello, Hospital Pablo Tobón Uribe. Medellín, Colombia.

⁵ Médico, Especialista en Cirugía General, Especialista en Cirugía Endocrina, Instituto de Cancerología AUNA, Clínica Las Américas. Medellín, Colombia.

⁶ Médica, Especialista en Medicina Interna, Especialista en Endocrinología, Hospital San Vicente Fundación, Clínica VID, Medellín. Clínica Somer, Rionegro, Colombia.

⁷ Médico, Especialista en Medicina Interna, Especialista en Endocrinología Clínica y Metabolismo, Hospital San Vicente Fundación. Docente de Endocrinología, Universidad de Antioquia. Medellín, Colombia.

Conflicto de interés: los autores declaran que no tienen conflicto de interés.

Medicina & Laboratorio 2023;27:25-32. <https://doi.org/10.36384/01232576.617>.

Recibido el 9 de noviembre de 2022; aceptado el 29 de noviembre de 2022. Editora Médica Colombiana S.A., 2023[®]

Abstract. Metastatic lesions represent up to 3% of malignant tumors of the thyroid gland. Most cases originate from lung and renal cell tumors. The diagnostic approach implies a high clinical suspicion in patients with known primaries, however, it can be the initial manifestation of an extensive undiagnosed malignant disease in up to 20% to 40% of patients. Fine-needle biopsy has shown good performance for the diagnosis of metastatic nodules. The prognosis and the option of surgical treatment depend on the local control of the primary condition and the state of the associated systemic disease, therefore it must be individualized. In general, up to 80% of patients with thyroid involvement have multi-organ metastatic disease and surgical treatment is intended to be palliative to prevent complications resulting from local extension of the disease to structures of the upper aerodigestive tract in the neck. A case series of six patients with metastatic lesions to the thyroid gland with primaries in the kidney, breast and melanomas is presented below.

Keywords: thyroid gland, renal cell carcinoma, melanoma, ductal carcinoma, neoplasm metastasis.

Introducción

Las metástasis a la glándula tiroides no son infrecuentes [1] y siempre deberán considerarse como una posibilidad diagnóstica en presencia o ausencia de enfermedad neoplásica primaria conocida. El diagnóstico puede realizarse de forma precisa con la biopsia por aspiración con aguja fina (BACAF) del nódulo tiroideo sospechoso [2-4], pero en ocasiones, solo la patología quirúrgica después de la resección revela el diagnóstico definitivo. La presencia de metástasis en la glándula tiroides confiere mal pronóstico, y a la fecha no es claro el papel de la tiroidectomía como modificador de la supervivencia de estos pacientes [1]. Los tumores renales son los que más frecuentemente han sido implicados en las lesiones secundarias de la glándula tiroides [5]. Las lesiones metastásicas originadas en melanomas y en carcinomas ductales de mama son menos frecuentes [6-8]. Presentamos a continuación una serie de seis casos de tumores malignos de riñón, mama y de melanomas con metástasis a la glándula tiroides.

Casos clínicos

El primer caso se trata de un hombre de 63 años con antecedente de carcinoma renal derecho diagnosticado 4 años previos, quien consultó por la aparición de una masa en la región anterior del cuello, la cual se evidenció por ecografía que era dependiente del lóbulo tiroideo izquierdo. Se realizó BACAF de la lesión con evidencia de una neoplasia maligna de células claras, y en la pieza quirúrgica de tiroidectomía se confirmó por inmunohistoquímica el origen renal del compromiso metastásico (**figura 1**).

El segundo caso es un hombre de 63 años con antecedente de carcinoma de células renales Fuhrman 3, diagnosticado 5 años previos, quien consultó por la presencia de una masa que comprometía tejidos blandos de cuero cabelludo y el hueso de la calota, además de una masa en tiroides de 4 x 4 cm de aspecto neoplásico en la ecografía. El BACAF de tiroides reportó una neoplasia maligna de células claras (**figuras 2A y 2B**); la biopsia

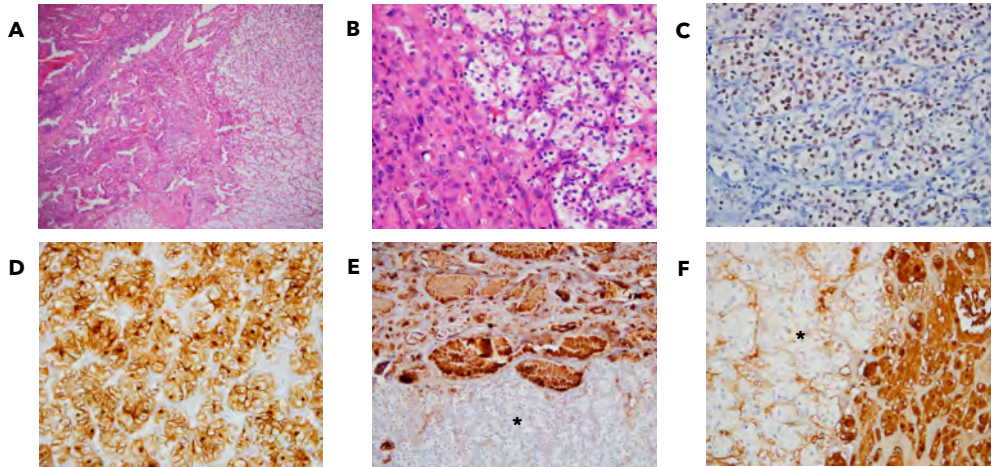


Figura 1. Microscopía de pieza quirúrgica de tiroidectomía total. (A y B) Tinción con hematoxilina-eosina donde se observa presencia de células claras. (C) Inmunohistoquímica PAX 8 con positividad nuclear en células neoplásicas de carcinoma renal. (D) Inmunohistoquímica CD10 positivo para células tumorales. (E y F) Inmunohistoquímica de células tiroideas normales con positividad para TTF1 y tiroglobulina, alrededor se observan células tumorales negativas para estos marcadores (asteriscos).

de la piel, de tejidos blandos y la pieza quirúrgica posterior a la tiroidectomía, confirmaron un carcinoma de células claras, y la inmunohistoquímica fue positiva para CD10 y RCC, confirmando un origen metastásico del primario en riñón (**figura 2C**).

El tercer caso se trata de una mujer de 58 años con antecedente de carcinoma ductal de la mama avanzado, con metástasis a piel de cuero cabelludo, hueso, pulmones y ganglios cervicales en terapia paliativa, quien durante el seguimiento imagenológico de sus ganglios metastásicos cervicales, documentó compromiso metastásico a glándula tiroides, y por BACAF de lesión tiroidea se confirmó su etiología metastásica del carcinoma ductal de mama (**figura 3**); dado el compromiso avanzado de su neoplasia no fue llevada a tiroidectomía.

El cuarto caso es de un hombre de 72 años, que consultó por la aparición de

una masa en cuello, no dolorosa, de 6 cm de diámetro. El paciente tenía antecedente de melanoma maligno en la región parietotemporal con márgenes negativos, resecado hacía 5 años, sin evidencia de recurrencia local o a distancia. La tomografía axial computarizada (TAC) de cuello contrastado, evidenció una masa tiroidea izquierda (**figura 4**), y por BACAF de la lesión tiroidea se confirmó la presencia de un melanoma metastásico (**figura 5**). Se llevó a tiroidectomía total, donde se encontró una masa de tejidos blandos necrótica que infiltraba el nervio laríngeo recurrente izquierdo y la porción superior de la pared esofágica.

El quinto caso corresponde a un hombre de 57 años, diagnosticado y tratado por melanoma maligno en el miembro superior izquierdo 8 años antes de consultar por evidencia de aumento en el tamaño tiroideo. Se realizó diagnóstico de melanoma metastásico por BACAF en el parén-

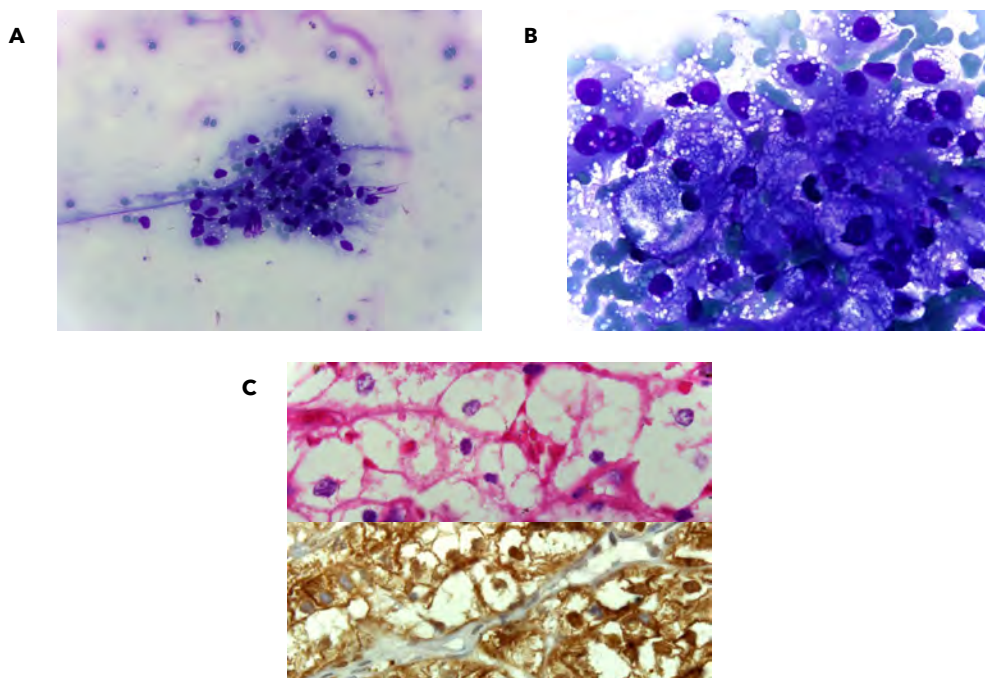


Figura 2. (A y B) Citología por BACAF de tiroides con evidencia de neoplasia de células claras. En pieza quirúrgica de tiroidectomía total: (C) Superior: tinción con hematoxilina-eosina de carcinoma renal de células claras. Inferior: inmunohistoquímica RCC positiva compatible con carcinoma renal de células claras.

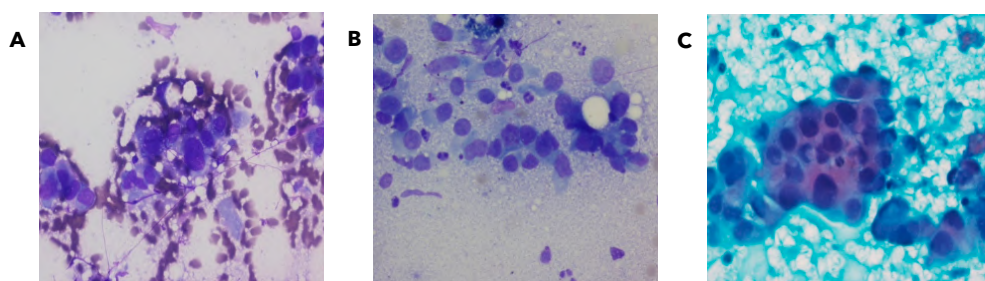


Figura 3. Citología por BACAF de tiroides positiva para carcinoma ductal de mama, coloración de Diff-Quik. (A) Células de núcleos pleomórficos con áreas de anaplasia. (B) Formación de estructuras tubulares. (C) Células neoplásicas en grupos y laminas.

quima tiroideo (**figura 6**), además se evidenciaron imágenes pulmonares bilaterales sugestivas de compromiso secundario, no fue llevado a cirugía y falleció pocos meses después de realizado el diagnóstico.

El sexto caso se trata de un hombre de 60 años de edad con historia de melanoma en el miembro superior derecho, quien durante la terapia oncológica dirigida presentó una masa en tiroides de crecimiento rápido con compromi-

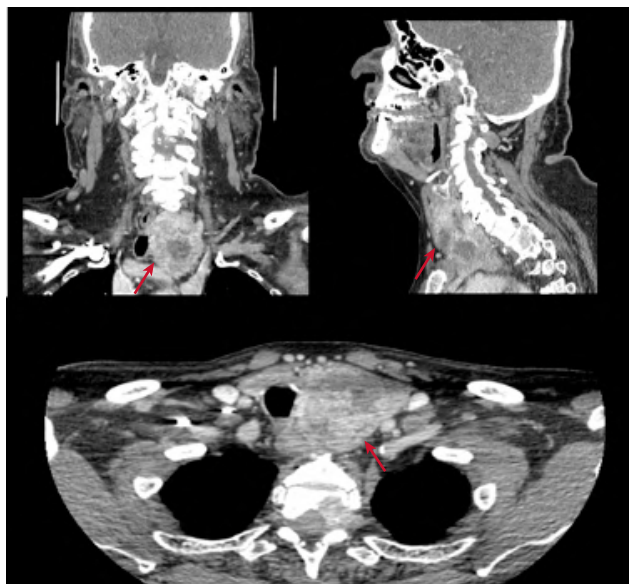


Figura 4. TAC de cuello simple y contrastada donde se observa masa tiroidea izquierda con cambios quísticos y necrosis central, que desplaza la arteria carótida común izquierda y la vena yugular interna ipsilateral.

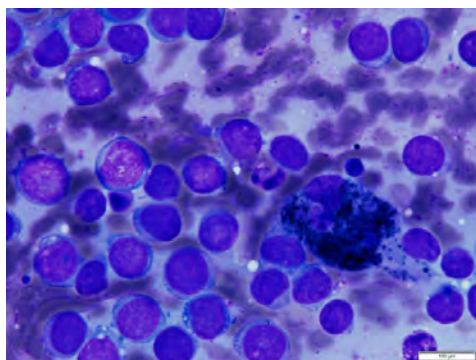


Figura 5. Citología por BACAF de tiroides donde se observa la presencia de células malignas pigmentadas, coloración de Diff-Quik.

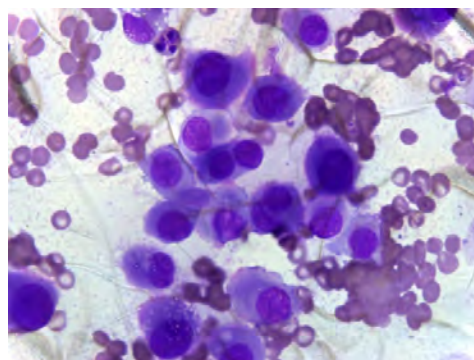


Figura 6. Citología por BACAF de tiroides donde se observa la presencia de células malignas pigmentadas, coloración de Diff-Quik.

so de ganglios linfáticos cervicales, lo cual condicionaba dificultad respiratoria. La TAC de cuello evidenció gran masa dependiente del lóbulo tiroideo izquierdo con ganglios de aspecto metastásico adyacentes. Bajo la sospecha de un carcinoma anaplásico de tiroides

se realizó BACAF, documentando una neoplasia maligna mal diferenciada. La inmunohistoquímica de la pieza quirúrgica mostró positividad para HMB-45, Melan-A y proteína S100, confirmando el diagnóstico de melanoma metastásico a tiroides (**figura 7**).

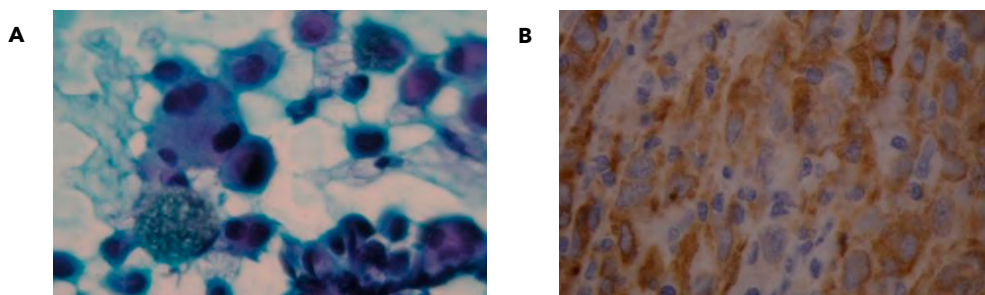


Figura 7. (A) Citología por BACAF de tiroides positiva para melanoma. Pieza quirúrgica de tiroidectomía total. (B) Inmunohistoquímica HMB-45 positiva en células neoplásicas de melanoma.

Discusión

Las metástasis representan aproximadamente 1,4 % a 3 % de todas las malignidades tiroideas, sin embargo, estudios realizados en autopsias han reportado que la incidencia de los tumores secundarios de la glándula tiroidea puede ser hasta de un 24 % [9]. El diagnóstico puede realizarse de forma precisa con la BACAF del nódulo tiroideo sospechoso, pero en algunas ocasiones representa todo un reto para el clínico [7]. El uso de los nuevos marcadores de inmunohistoquímica, ampliamente disponibles en la actualidad, ha permitido obtener de forma rápida y con bajos costos una mayor información diagnóstica en los estudios de histopatología, incrementado la precisión y la posibilidad de la identificación de los tumores que originan las lesiones metastásicas [10,11].

Adicionalmente se ha reportado que nuevas herramientas de imagen, como la tomografía por emisión de positrones con fluorodesoxiglucosa (FDG-PET), pueden identificar lesiones con alta tasa metabólica en la tiroidea de pacientes con enfermedades malignas conocidas, sugestivas

de ser lesiones secundarias, que solo pueden confirmarse con el estudio histopatológico [12].

Los tumores primarios que más frecuentemente producen metástasis a la glándula tiroidea son los renales (22 %) y pulmonares (22 %), seguidos de aquellos de origen en cabeza y cuello (12 %) [5]. En nuestra serie de casos, el 33 % (2 casos) se presentaron como metástasis de tumores primarios renales. También se han descrito casos relacionados con cáncer de mama, malignidades de tracto gastrointestinal, melanoma maligno, sarcoma, neoplasias hematológicas y genitourinarias. El melanoma maligno es uno de los tumores que ha sido reportado como responsable de las metástasis a la glándula tiroidea; aunque es inusual, la lesión tiroidea puede presentarse antes de que el primario se haga evidente y puede considerarse un marcador de enfermedad diseminada y por lo tanto de mortalidad [13]. En nuestra serie de casos, el 50 % de las lesiones metastásicas fueron secundarias a melanomas, con un promedio de edad de 63 años, en dos pacientes el primario estaba localizado en miembros superiores, y el tercero en cuero cabelludo.

El tratamiento en caso de tumores secundarios de la tiroides deberá siempre individualizarse teniendo en cuenta el pronóstico del tumor primario [5,14]. Pacientes seleccionados pueden beneficiarse del tratamiento quirúrgico, aunque la mayoría de ellos no logren la cura de la enfermedad, el propósito de la cirugía es evitar las complicaciones asociadas a una enfermedad en cuello no controlada. Existe poca evidencia sobre el uso de radioterapia, pero pudiera estar justificada en casos de enfermedad macroscópica o microscópica residual con márgenes de resección positivos. La presencia de metástasis en la glándula tiroides confiere mal pronóstico, y a la fecha no es claro el papel de la tiroidectomía como modificador de la supervivencia de estos pacientes [1]. Sin embargo, se ha reportado recientemente que la supervivencia media de todos los pacientes con metástasis en tiroides es de 20 meses, siendo de 30 meses en aquellos que son llevados a tiroidectomía y de solo 12 meses en los pacientes sin intervención quirúrgica [1].

Conclusiones

Las metástasis a la glándula tiroides no son infrecuentes y deben considerarse parte del diagnóstico diferencial de todo nódulo tiroideo, especialmente en pacientes con enfermedad tumoral primaria conocida. Los tumores renales son las neoplasias que han sido principalmente implicadas en este tipo de lesiones, pero el melanoma maligno también es una de las entidades que ha sido identificada como responsable en estos casos. La lesión tiroidea en ocasiones es previa al diagnóstico del primario, y es un importante marcador de mortalidad, particularmente en pacientes con melanoma. El diagnóstico apropiado puede hacerse por BACAF,

aunque en algunos casos se requiere el estudio de la pieza quirúrgica completa. El papel de la tiroidectomía en estos casos todavía no está claro, aunque algunos pacientes pudieran beneficiarse de la cirugía.

Referencias

1. **Hegerova L, Griebeler ML, Reynolds JP, Henry MR, Gharib H.** Metastasis to the thyroid gland: report of a large series from the Mayo Clinic. *Am J Clin Oncol* 2015;38:338-342. <https://doi.org/10.1097/COC.0b013e31829d1d09>.
2. **Lee MW, Batoroey YK, Odashiro AN, Nguyen GK.** Solitary metastatic cancer to the thyroid: a report of five cases with fine-needle aspiration cytology. *Cytojournal* 2007;4:5. <https://doi.org/10.1186/1742-6413-4-5>.
3. **Rahman M, Okada AR, Guan K, Tauchi-Nishi P.** Metastatic neoplasms to the thyroid diagnosed by fine-needle aspiration/core needle biopsy: Clinicopathologic and cytomorphologic correlation. *Cytojournal* 2017;14:16. <https://cytojournal.com/metastatic-neoplasms-to-the-thyroid-diagnosed-by-fine-needle-aspiration-core-needle-biopsy-clinicopathologic-and-cytomorphologic-correlation/>.
4. **Kim TY, Kim WB, Gong G, Hong SJ, Shong YK.** Metastasis to the thyroid diagnosed by fine-needle aspiration biopsy. *Clin Endocrinol (Oxf)* 2005;62:236-241. <https://doi.org/10.1111/j.1365-2265.2005.02206.x>.
5. **Nixon IJ, Coca-Pelaz A, Kaleva AI, Triantafyllou A, Angelos P, Owen RP, et al.** Metastasis to the thyroid gland: A critical review. *Ann Surg Oncol* 2017;24:1533-1539. <https://doi.org/10.1245/s10434-016-5683-4>.
6. **Bozbor A, Barbaros U, Kaya H, Erbil Y, Kaplan Y, Ozbey N, et al.** Thyroid metastasis of malignant melanoma. *Am J Clin Oncol* 2005;28:642-643. <https://doi.org/10.1097/01.coc.0000159560.52040.18>.
7. **Miiji LO, Nguyen GK.** Metastatic melanoma of the thyroid mimicking a papillary carcinoma in fine-needle aspiration. *Diagn Cytopathol* 2005;32:374-376. <https://doi.org/10.1002/dc.20261>.

8. **Plonczak AM, DiMarco AN, Dina R, Gujral DM, Palazzo FF.** Breast cancer metastases to the thyroid gland - An uncommon sentinel for diffuse metastatic disease: a case report and review of the literature. *J Med Case Rep* 2017;11:269. <https://doi.org/10.1186/s13256-017-1441-x>.
9. **Silverberg SG, Vidone RA.** Carcinoma of the thyroid in surgical and postmortem material. Analysis of 300 cases at autopsy and literature review. *Ann Surg* 1966;164:291-299. <https://doi.org/10.1097/00000658-196608000-00016>.
10. **Krishna M.** Diagnosis of metastatic neoplasms: an immunohistochemical approach. *Arch Pathol Lab Med* 2010;134:207-215. <https://doi.org/10.5858/134.2.207>.
11. **Pecciarini L, Giulia-Cangi M, Doglioni C.** Identifying the primary sites of metastatic carcinoma: the increasing role of immunohistochemistry. *Curr Diagn Pathol* 2001;7:168-175. <https://doi.org/https://doi.org/10.1054/cdip.2001.0079>.
12. **Basu S, Alavi A.** Metastatic malignant melanoma to the thyroid gland detected by FDG-PET imaging. *Clin Nucl Med* 2007;32:388-389. <https://doi.org/10.1097/01.rlu.0000259613.28127.f8>.
13. **Nixon IJ, Whitcher M, Glick J, Palmer FL, Shah AR, Shah JP, et al.** Surgical management of metastases to the thyroid gland. *Ann Surg Oncol* 2011;18:800-804. <https://doi.org/10.1245/s10434-010-1408-2>.
14. **Cichoń S, Anielski R, Konturek A, Barczyński M, Cichoń W.** Metastases to the thyroid gland: seventeen cases operated on in a single clinical center. *Langenbecks Arch Surg* 2006;391:581-587. <https://doi.org/10.1007/s00423-006-0081-1>.