

Hemangioliinfangioma mesentérico: reporte de un caso

Mesenteric hemangiolymphangioma: case report

Mario Alberto Caviedes¹ , Laura Camila Giraldo² ,
Laura Andrea Peña³ , Germán Osorio-Sandoval⁴ 

Resumen. El hemangioliinfangioma es un tipo muy raro de malformación del sistema vascular, caracterizado histológicamente por la presencia de vasos venosos y linfáticos dilatados quísticamente, cuyas células endoteliales de revestimiento son positivas para marcadores de inmunohistoquímica como CD31, CD34 y D2-40. El compromiso extenso retroperitoneal y del tracto gastrointestinal es infrecuente. Se presenta el caso de una paciente femenina de 24 años con antecedente de dolor pélvico crónico, con exacerbación de síntomas. El diagnóstico imagenológico mostró una masa retroperitoneal multiquística. Se hizo hemicolectomía derecha y resección de la masa, encontrándose que dicha lesión estaba íntimamente adherida al mesenterio con compromiso extenso del tracto gastrointestinal, y cuyo estudio histopatológico reveló un hemangioliinfangioma, con mejoría clínica posterior a la resección quirúrgica. Aportamos a la literatura mundial, la caracterización de los hallazgos clínicos, imagenológicos e histopatológicos de este tipo de malformaciones.

Palabras clave: hemangioliinfangioma, malformaciones vasculares, patología.

Abstract. Hemangiolymphangioma is a very rare type of malformation of the vascular system, characterized histologically by the presence of cystically dilated venous and lymphatic vessels, whose lining endothelial cells are positive for immunohistochemical markers such as CD31, CD34 and D2-40. Extensive retroperitoneal and gastrointestinal tract involvement is uncommon. We present the case of a 24-year-old female patient with a history of chronic pelvic pain with exacerbation of symptoms. The imaging diagnosis revealed a multicystic retroperitoneal mass. A right hemicolectomy and resection of the mass was performed, finding that the lesion

¹ Médico, Residente de Patología, Universidad de Antioquia. Medellín, Colombia. E-mail: mario.caviedes@udea.edu.co.

² Estudiante de Medicina, Universidad de Antioquia. Medellín, Colombia.

³ Médica, Residente de Patología, Universidad de Antioquia. Medellín, Colombia.

⁴ Médico, Especialista en Patología. Docente e Investigador, Departamento de Patología, Universidad de Antioquia. Medellín, Colombia.

Conflicto de interés: los autores declaran que no tienen conflicto de interés.

Medicina & Laboratorio 2023;27:33-38. <https://doi.org/10.36384/01232576.618>.

Recibido el 15 de noviembre de 2022; aceptado el 18 de noviembre de 2022. Editora Médica Colombiana S.A., 2023®.

was intimately adherent to the mesentery with extensive involvement of the gastrointestinal tract, and whose histopathological study revealed a hemangiolympangioma, with clinical improvement after surgical resection. We contribute to the world literature with the characterization of the clinical, imaging and histopathological findings of this type of malformations.

Keywords: *hemangiolympangioma, vascular malformations, pathology.*

Introducción

El hemangioliinfangioma es un tipo muy raro de malformación del sistema vascular, compuesto por diferentes tipos de elementos como endotelio venoso, arterial o arteriovenoso, linfático o capilar, de comportamiento clínico benigno [1-3]. Son lesiones en su mayoría primarias/congénitas (40 % a 60 %) [4], cuya incidencia por recién nacido es de 1 a 2:10.000 [5], con afección predominante del género femenino, y que se manifiesta clínicamente principalmente en pacientes adultos [1]. Se han descrito ciertos factores de riesgo como la prematuridad, historia familiar de hemangiomas y uso de eritropoyetina, entre otros [2]. Se localizan principalmente en cabeza, cuello y axila (95 %), y un pequeño porcentaje (5 %) pueden localizarse en mediastino, retroperitoneo, perineo y mesenterio. Cuando se ubican en cavidad abdominal, se manifiestan principalmente como lesiones ocupantes de espacio, dolor abdominal o sangre en heces, con crecimiento lento y progresivo de la masa [1], pudiendo generar complicaciones como sangrado, perforación, torsión o ruptura del propio tumor [6]. Un diagnóstico oportuno incluye una adecuada historia clínica, estudios imagenológicos [7] y la confirmación del diagnóstico por medio del estudio histopatológico, el cual revela una lesión vascular compuesta tanto por vasos venosos como linfáticos dilatados

quísticamente, cuyas células endoteliales de revestimiento son positivas para marcadores de inmunohistoquímica como CD31, CD34 y D2-40 [1].

Presentamos el caso de una paciente femenina de 24 años de edad, con antecedente de dolor pélvico crónico con exacerbación de su sintomatología, en quien los estudios imagenológicos evidenciaron una masa retroperitoneal multiquística, que fue intervenida quirúrgicamente con hemicolectomía derecha y resección de la masa. Se encontró que dicha lesión estaba íntimamente adherida al mesenterio con compromiso extenso del tracto gastrointestinal, y cuyo estudio histopatológico reveló una lesión vascular mixta con reactividad inmunohistoquímica para CD31, CD34 y D2-40, confirmando el diagnóstico de hemangioliinfangioma mesentérico. Aportamos a la literatura mundial la caracterización de los hallazgos clínicos, imagenológicos e histopatológicos de este tipo de malformaciones.

Caso clínico

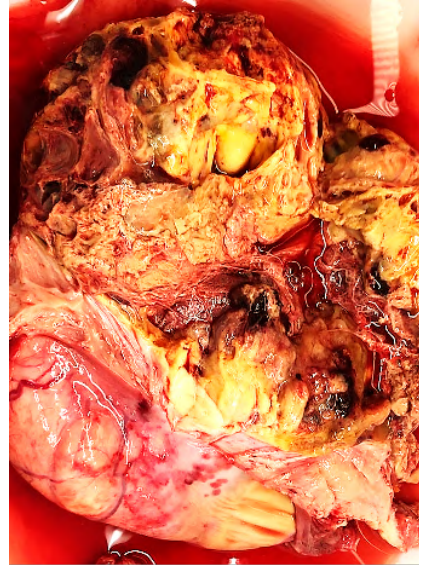Paciente femenina de 24 años, con antecedente de dolor pélvico crónico, quien consultó al hospital San Vicente Fundación en Medellín, Colombia, por cuadro clínico de 2 meses de evolución consistente en exacerbación del dolor en fosa ilíaca derecha. Al ingreso presentaba dolor a la movilización del

cérvix, sin otros hallazgos. La tomografía abdominopélvica contrastada evidenció masa quística en línea media de 270 x 62 x 111 mm, de pared delgada, con otras imágenes quísticas sin clara definición de pared, que ocupaban hipocondrio y flanco derechos. Se realizó angiotomografía de abdomen que reportó lesión quística de 132 x 137 x 205 mm, multiloculada, de aparente origen mesentérico, con zonas de mayor densidad por contenido hemorrágico. La beta-hCG fue negativa y los marcadores tumorales séricos alfa-fetoproteína, CA-125 y el antígeno carcinoembrionario (CEA) fueron negativos. El estudio endoscópico mostró hallazgo de compresión extrínseca de la pared anterior del cuerpo gástrico. Posteriormente, debido al aumento del dolor abdominal, fue llevada a laparotomía exploratoria, donde se encontró masa mesentérica íntimamente adherida con medidas de 12 x 15 cm ubicada debajo del colon transverso, otra formación quística en retroperitoneo derecho altamente vascularizada y lesiones similares en mesocolon ipsilateral (**figura 1**). Durante el acto quirúrgico, se drenó la masa mesentérica obteniéndose material de aspecto lechoso, amarillento y fétido. A pesar de la intervención quirúrgica, la paciente no presentó mejoría clínica con persistencia de dolor, por lo cual se llevó a resección retroperitoneal y hemicolectomía derecha.

El estudio histopatológico reveló una lesión quística multiloculada constituida por estructuras vasculares de tamaño y forma variable, algunas dilatadas, conformadas por una pared de tejido fibroconectivo con focos de infiltrado inflamatorio mononuclear, que en algunas zonas formaban nódulos linfoides. La luz de dichas estructuras vasculares estaba revestida por células endoteliales de aspecto benigno,

y ocupadas por material proteináceo con características de linfa. Algunas luces vasculares ocupadas por eritrocitos. Dicha lesión comprometía la serosa, sin compromiso de la mucosa, sub-

A



B

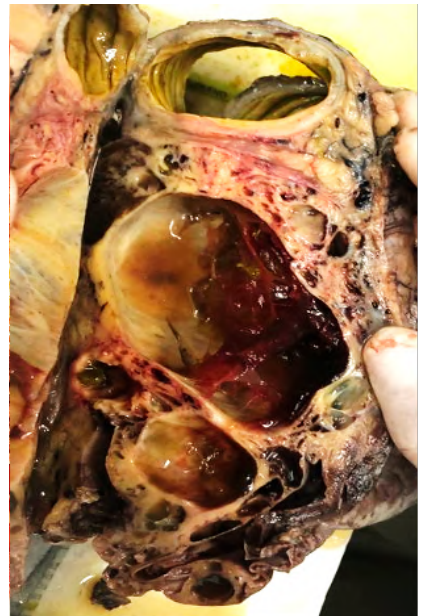

Figura 1. (A y B) Masa íntimamente adherida a la pared del colon transverso, de aspecto multiquístico y altamente vascularizada.

mucosa y la muscular propia del colon. Las células endoteliales de revestimiento fueron positivas para CD31, CD34 y D2-40. Todos estos hallazgos eran compatibles con el diagnóstico de hemangioliangangioma mesentérico (**figura 2**). La paciente presentó mejoría clínica posterior a la resección quirúrgica de la lesión.

Discusión

El hemangioliangangioma es un tipo de malformación rara, congénita y benigna del sistema vascular, compuesto por diferentes tipos de elementos como endotelio venoso, arterial o arteriove-

noso, linfático o capilar, que se origina en los tejidos mesenquimales [1-3]. Se ha considerado también como una lesión mixta hamartomatosa [8]. Su causa no se conoce con certeza, sin embargo, existe una teoría que considera la deposición de tejido linfático en áreas equivocadas durante la embriogénesis, dichos depósitos no cuentan con conexión adecuada al resto de las vías linfáticas, por lo cual se unen a la circulación sistémica por medio de vasos sanguíneos adyacentes y angiogénesis o neovascularización [9].

Son lesiones en su mayoría primarias/congénitas (40 % a 60 %), sin embargo, se han descrito lesiones secundarias,

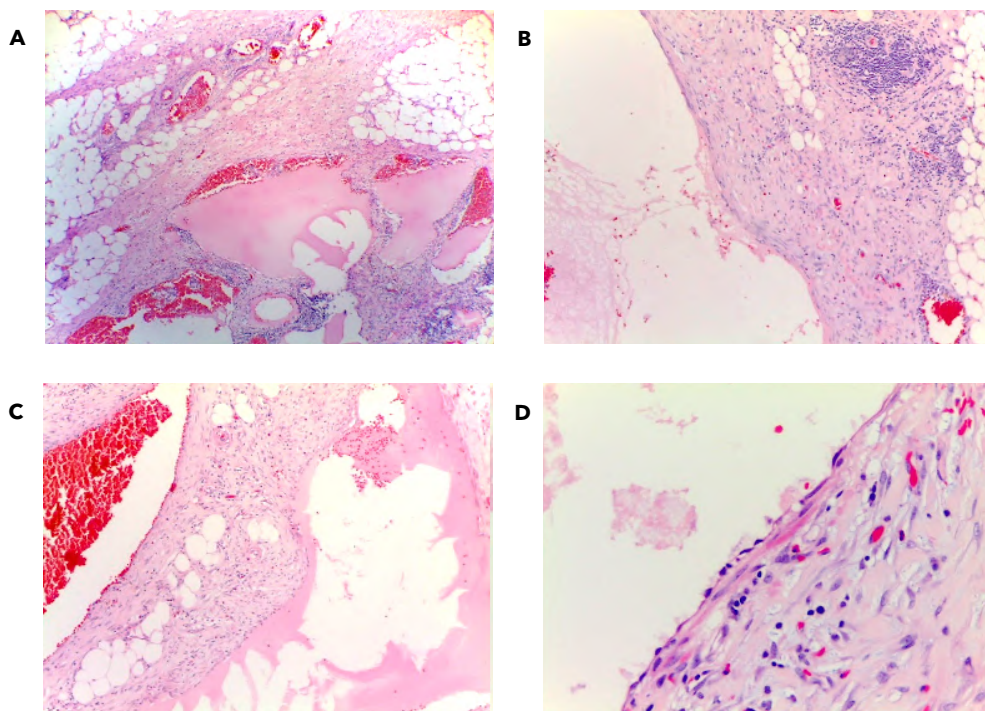


Figura 2. (A) Lesión quística multiloculada conformada por estructuras vasculares variables en forma y tamaño (H&E, 4x). (B) Pared compuesta por tejido fibroconectivo con agregados linfoides (H&E, 4x). (C) Algunas luces ocupadas por eritrocitos y otras por material proteínáceo con características de linfa (H&E, 4x). (D) Luces vasculares revestidas por células endoteliales de apariencia benigna, las cuales fueron positivas para los marcadores de inmunohistoquímica CD31, CD34 y D2-40 (no mostrados) (H&E, 40x).

siendo las primarias debidas a una obstrucción congénita de la comunicación venolinfática entre el tejido vascular disembrioplástico y la circulación sistémica [10], y las secundarias causadas por un drenaje linfático deficiente como resultado de una cirugía y traumatismo, hecho que es extremadamente raro [4]. La incidencia por recién nacido se ha descrito de 1 a 2:10.000 [5]. Es de predominio en el género femenino, con una relación de hombres a mujeres de 1:1,38, y ocurre principalmente en pacientes adultos, siendo el 84 % de los pacientes mayores de 20 años [1]. Algunos factores de riesgo descritos son la prematuridad, historia familiar de hemangiomas y uso de eritropoyetina, y factores de riesgo maternos prenatales como la biopsia coriónica, amniocentesis, edad avanzada, multiparidad, placenta previa y preclampsia [2]. El 95 % se localizan en cabeza, cuello y axila, y el 5 % restante pueden localizarse en mediastino, retroperitoneo, perineo y mesenterio.

En la literatura se encuentran varios reportes de caso de hemangiolinfangioma en sitios poco comunes como cordón espermático [9], cuerpos vertebrales [8], mucosa oral [2], tracto gastrointestinal, páncreas [11], vejiga [12], extremidades [13], zona paravertebral [14] e incluso en rodilla [5]. El intervalo desde su origen prenatal hasta la presentación clínica es a menudo descrito en décadas [1]. Los pacientes son generalmente asintomáticos, con crecimiento hasta tumores quísticos enormes con un comportamiento clínico benigno, sin embargo, pueden llegar a infiltrar órganos adyacentes y generar malformaciones severas funcionales y estéticas, generando complicaciones como linfedema, síndrome compartimental [2], anemia [11], escoliosis [14], o recurrir una vez han sido intervenidos [12]. Cuando se ubican en cavidad abdominal, se manifiestan principal-

mente como lesiones ocupantes de espacio, con síntomas de compresión, dolor abdominal o sangre en heces, síntomas que pueden persistir durante semanas o meses, con crecimiento lento y progresivo de la masa [1], pudiendo acarrear complicaciones como sangrado, perforación, torsión o ruptura del propio tumor [6]. El diagnóstico diferencial incluye los tumores del estroma gastrointestinal, el linfangioma simple y el pseudomixoma peritoneal, cuyo diagnóstico diferencial requiere el estudio histopatológico [7].

El diagnóstico se hace inicialmente con una adecuada historia clínica. El diagnóstico imagenológico preoperatorio específico es difícil dada la rareza de este tipo de lesiones, sin embargo, la tomografía computarizada (TC) y la resonancia magnética nuclear (RMN) tienen buen rendimiento para determinar la extensión y la invasión para establecer estrategias quirúrgicas preoperatorias [7]. La confirmación del diagnóstico se hace por medio del estudio histopatológico, el cual revela una lesión vascular compuesta tanto por vasos venosos como linfáticos dilatados quísticamente, cuyas células endoteliales de revestimiento son positivas para marcadores de inmunohistoquímica como CD31 y CD34, además de D2-40 [1]; características que se encontraron en el estudio histopatológico de nuestra paciente. El tratamiento de estas lesiones se basa inicialmente en la resección quirúrgica completa, con bajas tasas de recurrencia [15].

Son pocos los casos descritos de hemangiolinfangioma mesentérico con compromiso extenso del tracto gastrointestinal, por lo cual aportamos a la literatura mundial al describir los aspectos clínicos, imagenológicos e histopatológicos más característicos de este tipo de malformaciones. Recomenda-

mos que ante pacientes que se presenten con síntomas compresivos en cavidad abdominal, en quienes se hayan descartado otro tipo de neoplasias benignas y malignas, se considere el diagnóstico de hemangioliinfangioma.

Referencias

- Li X, Zhang Y, Sun H, Shao Q, Zhang S, Li F, et al.** Hemolymphangioma of the transverse mesocolon: a case report and literature review. *Transl Cancer Res* 2021;10:3849-3855. <https://doi.org/10.21037/tcr-21-176>.
- Manickam S, Sasikumar P, Kishore BN, Joy S.** Hemangiolympangioma of buccal mucosa: A rare case report. *J Oral Maxillofac Pathol* 2017;21:282-285. https://doi.org/10.4103/jomfp.JOMFP_28_17.
- Hu HJ, Jing QY, Li FY.** Hepatic hemolymphangioma manifesting as severe anemia. *J Gastrointest Surg* 2018;22:548-549. <https://doi.org/10.1007/s11605-017-3577-9>.
- Zhang X, Sheng X, Liu F, Jian R, Li L, Luo R.** Hemolymphangioma of the chest wall: A rare case report. *Oncol Lett* 2012;3:816-818. <https://doi.org/10.3892/ol.2012.591>.
- Parra-B A, Valencia-Z NA, Espinal-B DA, Maya-A IC.** Malformación vascular de bajo flujo sinovial de la rodilla (hemangioliinfangioma): Reporte de caso. *Rev Chil Pediatr* 2015;86:43-46. <https://doi.org/10.1016/j.rchipe.2015.04.008>.
- Iwaya Y, Streutker CJ, Coneys JG, Marcon N.** Hemangiolympangioma of the small bowel: A rare cause of chronic anemia. *Dig Liver Dis* 2018;50:1248. <https://doi.org/10.1016/j.dld.2018.05.008>.
- Pan L, Jian-Bo G, Javier PT.** CT findings and clinical features of pancreatic hemolymphangioma: a case report and review of the literature. *Medicine (Baltimore)* 2015;94:e437. <https://doi.org/10.1097/md.0000000000000437>.
- Zhang Y, Li B, Shi H, Cai L, Hou J.** Vertebral hemangiolympangioma mimics bone metastases on 99mTc-MDP SPECT/CT. *Clin Nucl Med* 2016;41:76-78. <https://doi.org/10.1097/rlu.0000000000000954>.
- Rogel-Rodríguez JF, Gil-García JF, Velasco-García P, Romero-Espinoza F, Zaragoza-Salas T, Muñoz-Lumbreras G.** Hemangioliinfangioma de cordón espermático en adolescente de 17 años, reporte de caso. *Cir Cir* 2016;84:164-168. <https://doi.org/10.1016/j.circir.2015.06.019>.
- Pandey S, Fan M, Chang D, Zhu J, Zhu Y, Li Z.** Hemolymphangioma of greater omentum: A rare case report. *Medicine (Baltimore)* 2016;95:e3508. <https://doi.org/10.1097/md.00000000000003508>.
- Gómez-Galán S, Mosquera-Paz MS, Ceballos J, Cifuentes-Grillo PA, Gutiérrez-Soriano L.** Duodenal hemangiolympangioma presenting as chronic anemia: a case report. *BMC Res Notes* 2016;9:426. <https://doi.org/10.1186/s13104-016-2214-0>.
- Murphy T, Ramai D, Lai J, Sullivan K, Grimes C.** Adult neck hemangiolympangioma: a case and review of its etiology, diagnosis and management. *J Surg Case Rep* 2017;2017:rjx168. <https://doi.org/10.1093/jscr/rjx168>.
- Demiri CD, Kaselas C, Godosis D, Neofytou A, Spyridakis I.** Abdominal lymphangioma and hemangioma in a newborn. *Case Rep Pediatr* 2019;2019:6879168. <https://doi.org/10.1155/2019/6879168>.
- Swarup I, Bjerke-Kroll BT, Cunningham ME.** Paraspinous hemolymphangioma associated with adolescent scoliosis. *World J Clin Cases* 2015;3:514-518. <https://doi.org/10.12998/wjcc.v3.i6.514>.
- Woo YS, Joo KR, Kim KY, Oh WT, Kim YH.** Unusual presentation of cystic lymphangioma of the gallbladder. *Korean J Intern Med* 2007;22:197-200. <https://doi.org/10.3904/kjim.2007.22.3.197>.