




## Correlación entre hallazgos imagenológicos y resultados histopatológicos en adenocarcinoma gástrico

### Correlation between imaging findings and histopathological results in gastric adenocarcinoma

Alejandro E. Márquez-Villanueva<sup>1</sup> , German J. Osorio<sup>2</sup> ,  
Juan David Vásquez-Montoya<sup>3</sup>, Alejandro Cardona-Palacio<sup>4</sup> 

**Resumen. Introducción.** El cáncer gástrico es una de las mayores causas de mortalidad en el mundo. Actualmente la estadificación preoperatoria del cáncer gástrico en la mayoría de los centros se realiza con tomografía axial computarizada (TAC). Sin embargo, a pesar de la implementación de las técnicas de imagen en la estadificación prequirúrgica, estudios y metaanálisis previos han demostrado que la correlación entre la estadificación prequirúrgica por TAC y la estadificación definitiva por patología (estándar de oro) se encuentra lejos de ser perfecta. El objetivo de este estudio fue determinar la correlación entre los resultados de la estadificación tomográfica preoperatoria y la estadificación anatomopatológica final, en pacientes con diagnóstico de adenocarcinoma gástrico atendidos en un hospital de alta complejidad en el periodo comprendido entre 2016 y 2021. **Metodología.** Se realizó un estudio descriptivo, retrospectivo y transversal. La población de estudio estuvo conformada por los pacientes con adenocarcinoma gástrico a quienes se les practicó TAC preoperatoria, gastrectomía y estudio anatomopatológico, en el Hospital Universitario San Vicente Fundación en Medellín, Colombia. Se tomó una muestra por conveniencia conformada por los pacientes que cumplieran los criterios de inclusión. **Resultados.** Se incluyeron 100 pacientes, con edad promedio de 62,5 años; el subtipo histológico más frecuente fue el adenocarcinoma gástrico de tipo intestinal en un 49 %. La precisión global de la TAC multidetector comparada con el resultado histopatológico para la profundidad de invasión de tumor fue del 68 %, con una sensibilidad del 75 % y una especificidad del 65,3 %. La sensibilidad para la detección de compromiso nodal por medio de la TAC fue del 80 % (IC95% 67,57-89,77), especificidad

<sup>1</sup> Médico, Especialista en Patología, Clínica Las Américas AUNA. Medellín, Colombia.

<sup>2</sup> Médico, Especialista en Patología. Docente e Investigador, Departamento de Patología, Universidad de Antioquia. Medellín, Colombia.

<sup>3</sup> Médico, Especialista en Radiología, Universidad CES. Medellín, Colombia.

<sup>4</sup> Médico, Especialista en Patología, Universidad de Antioquia, Hospital Pablo Tobón Uribe. Profesor, Facultad de Medicina, Universidad Pontificia Bolivariana. Medellín, Colombia. E-mail: alejandro.cardona8@udea.edu.co.

Conflicto de interés: los autores declaran que no tienen conflicto de interés.

Medicina & Laboratorio 2023;27:333-343. <https://doi.org/10.36384/01232576.685>.

Recibido el 17 de mayo de 2023; aceptado el 9 de agosto de 2023. Editora Médica Colombiana S.A., 2023<sup>®</sup>.

del 43,1 % (IC95% 28,5-58,97) y una precisión del 64 % (IC95% 53,79-73,36).

**Conclusiones.** El adenocarcinoma gástrico usualmente se diagnostica en estadios avanzados. El uso de la TAC en el estadiaje prequirúrgico, mostró mayor capacidad de detección de carcinoma gástrico en estadios avanzados T3 y T4 comparado con los resultados histopatológicos definitivos.

**Palabras clave:** cáncer gástrico, clasificación TNM, tomografía computarizada multidetector, histología, patología, estadificación.

**Abstract. Introduction.** Gastric cancer is one of the leading causes of mortality in the world. Currently, preoperative staging of gastric cancer in most centers is performed with computerized axial tomography (CT). However, despite the implementation of imaging techniques in preoperative staging, previous studies and meta-analyses have shown that the correlation between preoperative staging by CT and definitive staging by pathology (gold standard) is far from perfect. The objective of this study was to determine the correlation between the results of the preoperative tomographic staging and the final anatomopathological staging, in patients diagnosed with gastric adenocarcinoma treated in a high complexity hospital in the period between 2016 and 2021. **Methodology.** A descriptive, retrospective study was carried out. The study population included all the patients with gastric adenocarcinoma who underwent preoperative tomography, gastrectomy, and anatomopathological study, during the care process at the San Vicente Fundación University Hospital in Medellín, Colombia. A convenience sample made up of all patients who met the inclusion criteria during the study period was taken. **Results.** 100 patients were included in the study, with a mean age of 62.5 years, the most frequent histological subtype was intestinal-type gastric adenocarcinoma in 49%. The overall accuracy of multidetector CT compared with the histopathological result for size of the tumor was 68%, with a sensitivity of 75% and a specificity of 65.3%. Sensitivity for detecting nodal involvement by CT was 80% (95%CI 67.57-89.77), specificity 43.1% (95%CI 28.5-58.97) and accuracy 64% (95%CI 53.79-73.36). **Conclusions.** Gastric adenocarcinoma is diagnosed in advanced stages. The use of CT in pre-surgical staging showed a greater ability to detect gastric carcinoma in advanced stages T3 and T4 compared to definitive histopathological results.

**Keywords:** gastric cancer, TNM classification, multidetector computed tomography, histology, pathology, staging.

## Introducción

El cáncer gástrico es una de las mayores causas de mortalidad en el mundo y tiene una variación global significativa en su incidencia, cuyas tasas más altas se observan en Asia Oriental, Europa Oriental y América [1]. Se ha

observado una disminución gradual en la incidencia en Europa Occidental y América del Norte durante los últimos 60 años [2]. En Colombia, según el Observatorio Global de Cáncer (GLOBOCAN), en 2020 se detectaron 8.214 casos nuevos de cáncer gástrico, de los cuales fallecieron 6.451, ocupan-

do el cuarto lugar en incidencia para ese año entre los cánceres [3]. Para el departamento de Antioquia en el año 2017 se diagnosticaron 765 nuevos casos de cáncer gástrico, siendo este el quinto tumor en frecuencia después del de mama, colon, próstata y piel, representando el 6,3 % del total, con una incidencia del 11,6 por 100.000 habitantes [4]. A pesar de la disminución de las tasas de incidencia en los países de alto riesgo, el número de muertes continúa en incremento debido al aumento de la esperanza de vida de la población [5].

Histológicamente, el subtipo más frecuente de carcinoma gástrico lo representa el adenocarcinoma, con un 95 % de los casos [6,7]. El cáncer gástrico se desarrolla a partir de alguno de los 3 compartimientos gástricos: cardias, cuerpo y antro. Se han descrito varias clasificaciones, las cuales varían según la célula de origen (epitelial, mesenquimal, hematolinfoide y neuroendocrina) [8], el sitio anatómico (cardias, fondo, cuerpo, antro, píloro, curvatura menor, curvatura mayor, sobrepuesto y no clasificado), y en los últimos años, clasificaciones a partir de la biología molecular y las mutaciones asociadas a la patogénesis del cáncer. Para el cáncer de origen epitelial, la clasificación de Lauren sigue siendo una de las más utilizadas. Según Lauren, el cáncer gástrico se puede clasificar en tipo intestinal, difuso, mixto y no clasificable [2,9]. Factores ambientales, genéticos y nutricionales influyen no solo en su aparición, sino también en su agresividad y evolución clínica [10].

En los pacientes con cáncer gástrico, la valoración inicial incluye la estadificación clínica con el uso del sistema TNM del *American Joint Committee on Cancer (AJCC)/International Union for Cancer Control (UICC)*, el cual se ha con-

vertido en el punto de referencia para definir el pronóstico y determinar los mejores enfoques de tratamiento, incluyendo la indicación de la resección del tumor, el tipo de procedimiento a realizar o la indicación de terapia previa (neoadyudancia) [11]. Este sistema permite estadificar en grupos (I-IV) determinando 3 variables: profundidad de invasión del tumor (T), el compromiso nodal (N) y la presencia de metástasis (M) [12] (**tabla 1**), y se realiza de manera clínica con el uso de medios imagenológicos, los cuales incluyen: tomografía axial computarizada (TAC), ultrasonografía (US), resonancia magnética (RM) y la tomografía por emisión de positrones (PET)/TC, entre otros. La estadificación histopatológica se hace en el espécimen quirúrgico [12,13].

Actualmente la estadificación preoperatoria del cáncer gástrico en la mayoría de los centros de atención se realiza con la TAC. Sin embargo, a pesar de la implementación de las técnicas de imagen en la estadificación prequirúrgica, estudios y metaanálisis previos han demostrado que la correlación entre la estadificación prequirúrgica por TAC y la estadificación definitiva por patología (estándar de oro) se encuentra lejos de ser perfecta, especialmente dado que la estadificación prequirúrgica tiene una baja sensibilidad en determinar estadios avanzados, afectación nodal y la profundidad del tumor, lo que impide al clínico contar con la información adecuada para ofrecer el tratamiento óptimo individualizado [13-15].

El propósito de este estudio fue determinar la correlación entre los resultados de la estadificación tomográfica preoperatoria y la estadificación anatomopatológica final, en pacientes con diagnóstico de carcinoma gástrico atendidos en un hospital de alta complejidad.

**Tabla 1.** Estadificación TNM del cáncer gástrico según el *American Joint Committee on Cancer (AJCC)*. Tomado y adaptado de [2]

<b>Criterio</b>	<b>Descripción</b>
<b>Tumor (T)</b>	
Tx	Tumor primario no puede ser evaluado
T0	No hay evidencia de tumor primario
Tis	Carcinoma <i>in situ</i> . Tumor intraepitelial sin invasión de la lámina propia
T1a	Invasión de lámina propia o <i>muscularis mucosa</i>
T1b	Invasión de submucosa
T2	Invasión de <i>muscularis propia</i>
T3	Tumor penetrante del tejido conectivo subseroso sin invasión del peritoneo visceral o estructuras adyacentes
T4a	Invasión del peritoneo visceral
T4b	Invasión de estructuras adyacentes
<b>Compromiso ganglionar (N)</b>	
Nx	Los nódulos linfáticos regionales no pueden ser evaluados
N0	No hay compromiso ganglionar
N1	Compromiso de 1 o 2 ganglios
N2	Compromiso de 3 a 6 ganglios
N3a	Compromiso de 7 a 15 ganglios
N3b	Compromiso de más de 16 ganglios
<b>Metástasis (M)</b>	
M0	No hay metástasis a distancia
M1	Metástasis a distancia

## Metodología

Se realizó un estudio descriptivo, retrospectivo y transversal. La población de estudio estuvo conformada por todos los pacientes con adenocarcinoma gástrico a quienes se les realizó tomografía preoperatoria, gastrectomía, y estudio anatomopatológico, durante el proceso de atención en el Hospital Universitario San Vicente Fundación en Medellín, Colombia. Se tomó una muestra por conveniencia conformada por todos los pacientes que cumplieron los criterios de inclusión durante el

periodo de estudio, los cuales fueron: diagnóstico histopatológico confirmado de adenocarcinoma, con estadiaje por histopatología y estadiaje previo por TAC. Los criterios de exclusión fueron: ausencia de la información completa de las variables del estudio y el uso de tratamiento neoadyuvante. Se consideraron como variables objeto del estudio: edad, sexo, profundidad de invasión tumoral por histopatología, compromiso nodal por histopatología, profundidad de invasión tumoral por TAC, compromiso nodal por TAC y tipo de carcinoma gástrico.

Se utilizó un tomógrafo de 64 detectores donde se adquieren imágenes multiplanares que incluyen abdomen y pelvis con cortes de 1 mm, se utilizó medio de contraste oral neutro (agua) y contraste intravenoso (Omnipaque 300 mg/mL) con dosis promedio de 1 cc/kg, con tiempo de adquisición posterior a la inyección de 30 segundos para la fase arterial y 60 segundos para la fase venosa. El protocolo de estudio incluyó fases tardías únicamente a criterio del radiólogo en turno. Los hallazgos por imagen fueron determinados de manera visual y subjetiva por la valoración de cada radiólogo, tomando como referencia el hiperrealce de la pared gástrica en las fases arteriales, el engrosamiento de la pared posterior y la adecuada distensión de la cámara gástrica con agua, como indicadores de la profundidad de la invasión tumoral, la cual puede ser polipoide o concéntrica. Además, en la valoración del compromiso ganglionar no solo se consideró el aumento de tamaño ganglionar (diámetro mayor de 8 mm), sino también criterios morfológicos como alteración en la forma, pérdida del hilio graso, estriación de la grasa periférica y alteración del realce. Se tomó en cuenta además, la presencia o no de compromiso tumoral a distancia en el momento del diagnóstico. Para el análisis de los datos se utilizó el paquete estadístico SPSS (IBM) v.27, así: para las variables cualitativas se utilizó la distribución de frecuencias absolutas y relativas de las categorías de las variables, y para las variables cuantitativas la media o la mediana según la distribución de los datos por la prueba de Kolmogorov-Smirnov. Se calculó la sensibilidad, especificidad y valores predictivos del estadiaje imagenológico con respecto a la histopatología, considerada como el estándar de oro. El proyecto fue aprobado por el Comité de Ética del hospital y se contó con su permiso para la realización.

## Resultados

Se incluyeron en el estudio un total de 100 pacientes, cuya edad promedio fue de 62,5 años (SD:14,8), con un mínimo de 22 años y un máximo de 89; el 63 % fueron del sexo masculino. El subtipo histológico más frecuente, según la clasificación de Lauren, fue el adenocarcinoma gástrico de tipo intestinal, en un 49 % de los pacientes (**tabla 2**).

El grado de diferenciación más frecuente, fue el mal diferenciado en un 55 % de los casos, seguido por el bien diferenciado en un 30 %, y moderadamente diferenciado en un 15 %. El 57 % de los pacientes tenían invasión linfovascular y el mismo porcentaje de los pacientes tenían invasión perineural. La mediana de ganglios linfáticos aislados de las gastrectomías fue de 18 (RIQ:11-27) y la de ganglios linfáticos comprometidos fue de 2 (RIQ:0-9). El 64 % de los pacientes tenían compromiso ganglionar.

Los estadios más frecuentes por estudio histopatológico según la profundidad de invasión del tumor (T), fueron el estadio T3 y T4, ambos con un 36 %; mientras el estadio más frecuente por estudio imagenológico (TAC), según la profundidad de invasión tumoral, fue el T3 en un 44 %, seguido del estadio T2 en un 30 % (**tabla 3**).

**Tabla 2.** Distribución de los pacientes según tipo histológico del adenocarcinoma gástrico

Tipo de tumor	Porcentaje (n=100)
Intestinal	49 %
Difuso	40 %
Mixto	10 %
No clasificable	1 %

**Tabla 3.** Frecuencias de estadiaje por histopatología e imagenología según la profundidad de invasión tumoral (T)

Estadio por histopatología*	Porcentaje (n=100)	Estadio tumoral imagenológico (TAC)*	Porcentaje (n=100)
T0	1 %	rT0	14 %
T1a	9 %	rT1	2 %
T1b	4 %		
T2	14 %	rT2	30 %
T3	36 %	rT3	44 %
T4a	33 %		
T4b	3 %	rT4	10 %

\*Clasificación con base en la "American Joint Committee on Cancer (AJCC)", octava edición [12].

El estadio más frecuente por estudio histopatológico en número de ganglios linfáticos fue: sin compromiso ganglionar (N0) en 36 %, seguido del estadio N1 en un 20 %; mientras el estadiaje más frecuente por estudio imagenológico (TAC), fue sin compromiso ganglionar (N0) en 41 %, seguido del estadio N1 en un 29 % (**tabla 4**).

La sensibilidad para la detección de estadios tempranos (T0, T1a, T1b, T2) por medio de TAC en comparación con la histopatología, con respecto a la profundidad de invasión tumoral, fue del 75 % (IC95% 55,13-89,31) (**figura 1**), con una especificidad del 65,3 % (IC95% 53,14-76,12) y una precisión del 68 % (IC95% 57,92-76,98) (**tabla 5**).

La sensibilidad para la detección de compromiso nodal N0, N1 por medio de la TAC, en comparación con la histopatología fue del 80 % (IC95% 67,57-89,77), con una especificidad del 43,1 % (IC95% 28,5-58,97) y una precisión del 64 % (IC95% 53,79-73,36) (**tabla 6**). La sensibilidad para la detección de compromiso nodal en estadios pN2, pN3a, pN3b por medio de TAC fue del 69,44 % (IC95% 51,89-83,65), con una especificidad del 75 % (IC95% 62,60-84,98).

## Discusión

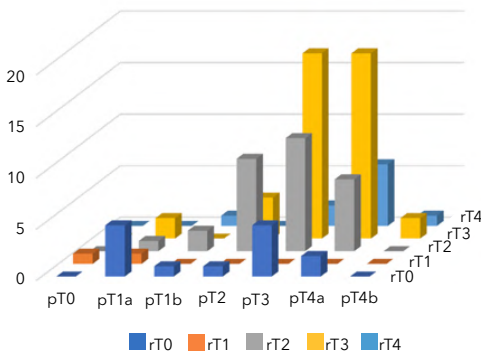
Actualmente, el cáncer gástrico es una de las neoplasias con peor pronóstico, ya que la mayoría de los pacientes se diagnostican en etapas avanzadas. La adecuada estadificación prequirúrgica determina el tratamiento de elección y el abordaje quirúrgico, reservándose el manejo quirúrgico con intención curativa a pacientes con tumores T1 y T2 y con compromiso nodal limitado (N0 o N1). Por lo anterior, en la mayoría de los centros de alta complejidad que tratan pacientes con cáncer gástrico, la TAC es el pilar para la estadificación preoperatoria debido a su costo y disponibilidad, reservando otras técnicas de imagen como la US y la RM a casos seleccionados. Por lo anterior, se hace necesario evaluar y conocer la concordancia entre la TAC y los hallazgos definitivos histopatológicos en nuestro centro de atención y en nuestra población.

El perfil demográfico de la población de nuestro estudio encontró similitud tanto con la literatura nacional como internacional, con una edad media de 62,5 años y con predominio del sexo masculino. En el año 2020, Hoyos y colaboradores [15] encontraron en el

**Tabla 4.** Frecuencias de estadiaje por histopatología e imagenología en compromiso ganglionar (N)

Estadio compromiso ganglionar por histopatología*	Porcentaje (n=100)	Estadio tumoral imagenológico	Porcentaje (n=100)
N0	36 %	N0	41 %
N1	20 %	N1	29 %
N2	14 %	N2	19 %
T4a	16 %	N3	11 %
T4b	14 %		

\*Clasificación con base en la "American Joint Committee on Cancer (AJCC)", octava edición [12].



**Figura 1.** Gráfica con barras que representa la asociación entre la estadificación tomográfica preoperatoria y los resultados histopatológicos para profundidad de invasión tumoral (T) en estadio patológico (pT) y estadio radiológico (rT).

caribe colombiano una edad media de 68 años y prevalencia mayor en el sexo masculino del 60 %. Adrada y colaboradores y Portillo-Miño [16,17] evidenciaron el mismo comportamiento epidemiológico que se ha encontrado en otras investigaciones que destacan el sexo masculino y la edad avanzada como factor de riesgo. La relación de la edad con el desarrollo de cáncer está asociada con una mayor inestabilidad genómica producto de condiciones como el envejecimiento celular, la respuesta inflamatoria crónica en la mucosa gástrica, las modificaciones del

**Tabla 5.** Tabla de 2x2 para estimar la sensibilidad y especificidad de la TAC en la profundidad de invasión tumoral (T)

	pT0, pT1a, pT1b, pT2	pT3, pT4a, pT4b
rT0, rT1 y rT2	21	25
rT3, rT4	7	47

r: radiología, p: patología.

**Tabla 6.** Tabla de 2x2 para estimar la sensibilidad y especificidad de la TAC en detección de ganglios linfáticos (N)

	pN0, pN1	pN2, pN3a, pN3b
rN0, rN1	45	25
rN2, rN3	11	19

r: radiología, p: patología.

microambiente tisular producto de la dieta, y los cambios directos e indirectos inducidos por *Helicobacter pylori* y su prolongada exposición [17].

En nuestra población, el subtipo histopatológico más común según la clasificación de Lauren, fue el intestinal con una frecuencia del 49 %, seguido del adenocarcinoma difuso en un 40 %. La frecuencia es diferente a lo encontrado por Adrada, en cuyo estudio el subtipo más frecuente fue el intestinal con un 79 %, mientras que en el de Portiño-Miño el subtipo más frecuente fue el



intestinal con 80 % [16,17]; dichos hallazgos se podrían explicar por la variabilidad interobservador en determinar el subtipo histológico.

En cuanto a la profundidad de invasión tumoral en la población de nuestro estudio, el 36 % presentaban una profundidad tumoral pT4. Este hallazgo es diferente al encontrado en otros estudios como el mexicano realizado por Suárez y colaboradores [18], en donde el 64,9 % de los pacientes se encontraba en estadios avanzados; estudios realizados en poblaciones coreanas y japonesas [11] evidenciaron que el pT4 correspondía solamente al 23,8 %, observándose una menor frecuencia de profundidad de invasión tumoral avanzada. Las variaciones presentadas pueden ser secundarias a condiciones socioeconómicas y acceso al sistema de salud, siendo este más precario en Latinoamérica, haciendo que la enfermedad se encuentre en un estadio más avanzado al momento del diagnóstico.

La precisión de la TAC para la determinación de la profundidad de la invasión tumoral en nuestro estudio fue del 75 %; en la **figura 1** se evidencia la mayor asociación con el diagnóstico en estadios T3 y T4. Estos datos son comparables con otros estudios, incluyendo el estudio de Chen y colaboradores, en el cual se reporta una precisión global de la tomografía multidetector en la estadificación de la etapa T del 73,8 % [14]. En Brasil en el 2015, Barros y colaboradores [19] encontraron una precisión general para profundidad de invasión de tumor del 70 %. Estos datos son similares a los hallados en nuestro estudio.

Algunos estudios han intentado determinar las razones de las diferencias encontradas entre las estadificaciones preoperatorias por imágenes y las histopatológicas. La diferencia en la

precisión según la profundidad de invasión tumoral muestra una mejor correlación en profundidad de invasiones mayores (T3 y T4), en comparación con profundidad de invasiones tumorales menores (T1 y T2), lo cual se explica dado que un volumen tumoral mayor es más fácilmente identificable por imágenes, mientras que en profundidad de invasiones tumorales menores, muchos casos no son identificables por esta ayuda, como lo resalta el estudio de Jaime-Suárez y colaboradores [18], en el cual encuentran una concordancia de 0 % para T2, de 53,8 % para T3 y de 40 % para T4. También se ha encontrado que algún grado de sobreestimación de la profundidad de invasión tumoral puede deberse a tumores con ulceración péptica en lesiones T1/T2, provocando que la fibrosis secundaria fuera interpretada como una lesión de mayor profundidad de invasión (T3) [11,20]. Otros estudios han valorado la experiencia del radiólogo con el uso de la TAC, permitiendo el aumento de la detección más adecuada de la profundidad de la invasión del tumor y una mejora en la detección de compromiso nodal [20]. Otro factor que influye en la subestimación radiológica por tomografía es la ubicación de las lesiones, en especial las que se ubican en el tercio superior del estómago, dado que la pobre distensión del mismo dificulta su detección tomográfica [21]. Además, las lesiones T1 pueden no ser detectadas con el uso de TAC, por lo que algunos protocolos han adicionado imágenes diagnósticas alternativas a la TAC [22,23]. Otras variables que se han explorado incluyen la especialización del radiólogo y la adecuada comunicación con un equipo multidisciplinario, las cuales se han asociado con diagnósticos más precisos [22]. También es importante tener en cuenta que existen algunos compromisos tumorales con alto contenido de mucina, que van a tener una representación por imagen con hi-

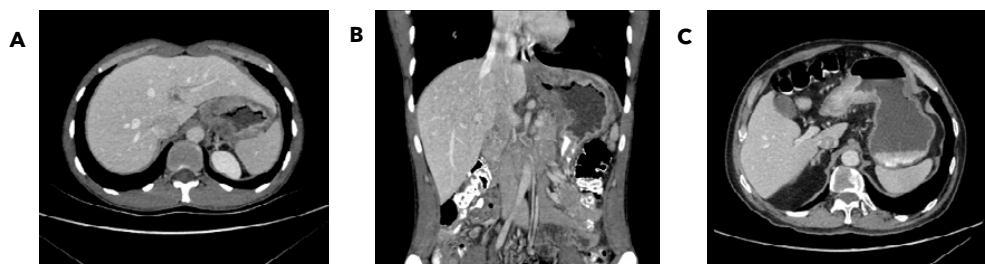


porrealce en fases contrastadas asociada a engrosamientos concéntricos de las paredes gástricas (**figura 2**).

En cuanto a la sensibilidad para la detección de compromiso nodal N2 y N3 por medio de la TAC, en nuestro estudio fue del 69,44 %, y la especificidad del 75 %, mostrando un comportamiento con una alta sensibilidad y especificidad. Estos resultados son comparables con otros estudios como el realizado por Jaime-Suárez y colaboradores [18], el cual encontró que la sensibilidad de la tomografía para determinar el estadio ganglionar varía entre 62,5 % y 91,9 % [18]. Esta importante variación de la sensibilidad se debe en muchos casos a que se carece de criterios diagnósticos específicos, y esta estadificación se basa en la detección de características malignas de los ganglios linfáticos, las cuales incluyen el diámetro del eje corto de 6 mm a 8 mm en las adenopatías perigástricas; forma redondeada; necrosis central; y realce heterogéneo [18]. Si solo se toman en cuenta las dimensiones de los ganglios linfáticos, la sensibilidad, la especificidad y la precisión diagnóstica de la identificación de infiltración a los ganglios linfáticos, no será precisa, de modo que se deben efectuar estudios adicionales a fin de encontrar la

correlación entre el tamaño ganglionar y otras características, con el objeto de generar una estadificación preoperatoria adecuada [24].

En la actualidad, el valor del PET/TC con F-18 fluorodesoxiglucosa (18F-FDG PET-TC) viene teniendo un papel fundamental en la estadificación preoperatoria a pesar de su menor sensibilidad, debido a la captación física de FDG a los movimientos involuntarios de la pared gástrica. Sin embargo, el PET/TC podría usarse para demostrar enfermedad metastásica oculta o para pacientes en quienes el cáncer metastásico no es evidente, haciendo que sea importante en la estadificación del cáncer gástrico, particularmente para describir metástasis a distancia o linfáticas; teniendo así un papel fundamental para cambiar las estrategias terapéuticas mediante una mayor precisión en la estadificación preoperatoria que previene la cirugía inútil, y una mayor sensibilidad para detectar la recurrencia en el seguimiento posoperatorio, evitar la quimioterapia prolongada innecesaria y permitir la anticipación de una respuesta temprana a la terapia para tumores ávidos de 18F-FDG. Todo esto mejora el diagnóstico y la evaluación del cáncer gástrico y lo hace más accesible [25].



**Figura 2.** Paciente masculino de 72 años con pérdida de peso. Tomografía multiplanar contrastada de abdomen y pelvis en fase portal en corte axial (A y C) y coronal (B), que muestra el engrosamiento concéntrico de la región del fundus gástrico que se extiende a la unión esofagogastrica, además de un engrosamiento concéntrico nodular de las paredes de la porción antro pilórica.

Las limitaciones encontradas en el estudio fueron la falta de información en algunos reportes de radiología, los cuales al no cumplir los criterios de inclusión fueron descartados, y a nivel de la patología, en algunos casos, hubo poco número de ganglios linfáticos aislados del espécimen quirúrgico, lo que llevo a tener bajos niveles de ganglios linfáticos y afectar dicho conteo, llevando a una subestimación en la categoría de ganglios linfáticos analizados.

## Conclusiones

Nuestros hallazgos sugieren que la utilización de la TAC para la estadificación del cáncer gástrico preoperatorio, es una buena técnica que permite con adecuada precisión la estadificación tumoral, en especial en estadios avanzados; sin embargo, presenta una baja sensibilidad para la detección de metástasis ganglionares, siendo necesario que el médico tratante determine si se requiere el uso de otras técnicas de imagen para mejorar la estadificación preoperatoria. La concordancia entre el resultado de la estadificación TNM preoperatoria por imagen y el estadiaje definitivo patológico, no es perfecta y sus limitaciones deben ser tenidas en cuenta antes de la toma de decisiones terapéuticas. En estudios posteriores se pudiese evaluar la sensibilidad y especificidad en los subtipos específicos intestinal y difuso, y poder valorar su correlación con la tomografía.

## Referencias

1. **Sung H, Ferlay J, Siegel RL, Laversanne M, Soerjomataram I, Jemal A, et al.** Global cancer statistics 2020: GLOBOCAN estimates of incidence and mortality worldwide for 36 cancers in 185 countries. *CA Cancer J Clin* 2021;71:209-249. <https://doi.org/10.3322/caac.21660>.
2. **Smyth EC, Verheij M, Allum W, Cunningham D, Cervantes A, Arnold D.** Gastric cancer: ESMO Clinical Practice Guidelines for diagnosis, treatment and follow-up. *Ann Oncol* 2016;27:v38-v49. <https://doi.org/10.1093/annonc/mdw350>.
3. **Globocan.** Colombia, Globocan 2020. Fact-sheets. Lyon, France: International Agency for Research on Cancer (IARC). Acceso 15 de febrero de 2023. Disponible en <https://gco.iarc.fr/today/data/factsheets/populations/170-colombia-fact-sheets.pdf>.
4. **Brome-Bohórquez MR, Paniagua-Saldarriaga LA, García-Montoya W, Pedroza-Rodríguez JF, Ramírez-Posada OA.** Situación del cáncer departamento de Antioquia. Año 2017. Gerencia de Salud Pública. Antioquia, Colombia: International Association of Cancer Registries (IARC); 2019. Acceso 15 de febrero de 2023. Disponible en [https://www.dssa.gov.co/images/estadisticas/cancer/Perfil\\_Epidemiologico\\_Cancer\\_Version28\\_Mayo2019\\_Definitivo.pdf](https://www.dssa.gov.co/images/estadisticas/cancer/Perfil_Epidemiologico_Cancer_Version28_Mayo2019_Definitivo.pdf).
5. **Thun MJ, DeLancey JO, Center MM, Jemal A, Ward EM.** The global burden of cancer: priorities for prevention. *Carcinogenesis* 2010;31:100-110. <https://doi.org/10.1093/carcin/bgp263>.
6. **Espejo-Romero H, Navarrete-Siancas J.** Clasificación de los adenocarcinomas de estómago. *Rev Gastroenterol Perú* 2003;23:199-212.
7. **Blanco-Fernández O, Cantillo-García A, Rivera-Pallares J.** Current focus of gastric cancer. *Medicas UIS* 2013;26:59-70.
8. **Waldum HL, Fossmark R.** Types of gastric carcinomas. *Int J Mol Sci* 2018;19. <https://doi.org/10.3390/ijms19124109>.
9. **Lauren P.** The two histological main types of gastric carcinoma: Diffuse and so-called intestinal-type carcinoma. An attempt at a histoclinical classification. *Acta Pathol Microbiol Scand* 1965;64:31-49. <https://doi.org/10.1111/apm.1965.64.1.31>.
10. **Bonequi P, Meneses-González F, Correa P, Rabkin CS, Camargo MC.** Risk factors for gastric cancer in Latin America: a meta-analysis. *Cancer Causes Control* 2013;24:217-231. <https://doi.org/10.1007/s10552-012-0110-z>.
11. **Fukagawa T, Katai H, Mizusawa J, Nakamura K, Sano T, Terashima M, et al.** A prospective

multi-institutional validity study to evaluate the accuracy of clinical diagnosis of pathological stage III gastric cancer (JCOG1302A). *Gastric Cancer* 2018;21:68-73. <https://doi.org/10.1007/s10120-017-0701-1>.

12. **Amin MB, Greene FL, Edge SB, Compton CC, Gershenwald JE, Brookland RK, et al.** The Eighth Edition AJCC Cancer Staging Manual: Continuing to build a bridge from a population-based to a more "personalized" approach to cancer staging. *CA Cancer J Clin* 2017;67:93-99. <https://doi.org/10.3322/caac.21388>.
13. **Terashima M, Yoshikawa T, Boku N, Ito S, Tsuburaya A, Iwasaki Y, et al.** Current status of perioperative chemotherapy for locally advanced gastric cancer and JCOG perspectives. *Jpn J Clin Oncol* 2020;50:528-534. <https://doi.org/10.1093/jjco/hyaa005>.
14. **López-Ramírez MA, Lever-Rosas CD, Motta-Ramírez GA, Rebollo-Hurtado V, Guzmán-Bárcenas J, Fonseca-Morales JV, et al.** Correlación entre la estadificación tomográfica preoperatoria con los resultados histopatológicos definitivos en cáncer gástrico en el Hospital Central Militar. *Rev Gastroenterol Mex* 2017;82:210-216. <https://doi.org/https://doi.org/10.1016/j.rgmx.2016.10.007>.
15. **Hoyos-Valdelamar JC, Hernández-Valdelamar JA, Santos-Arrieta M.** Caracterización del cáncer gástrico abordado por laparoscopia en un centro del caribe colombiano. *Rev Colomb Cir* 2020;35:575-582.
16. **Adrada JC, Calambás FH, Díaz JE, Delgado DO, Sierra CH.** Características sociodemográficas y clínicas en una población con cáncer gástrico en el Cauca, Colombia. *Rev Colomb Gastroenterol* 2008;23:309-314.
17. **Portillo-Miño JD, Araujo-Prado LM, Melo-Yepes JM, Carlosama-Rosero YH.** Características sociodemográficas e histopatológicas en pacientes con cáncer gástrico en una población con alto riesgo en Colombia. *Rev Colomb Gastroenterol* 2021;36:18-23. <https://doi.org/10.22516/25007440.544>.
18. **Jaime-Suárez BM, García-Ríos LE, Martínez-Sánchez YL, Sánchez-Luna C, Sotelo-Martínez L, Medrano-Guzmán R.** Utilidad de la tomografía computada multidetector en la estadificación del cáncer gástrico. *An Radiol Méx* 2014;13:202-217.
19. **Barros RH, Penachim TJ, Martins DL, Andreollo NA, Caserta NM.** Multidetector computed tomography in the preoperative staging of gastric adenocarcinoma. *Radiol Bras* 2015;48:74-80. <https://doi.org/10.1590/0100-3984.2014.0021>.
20. **Makino T, Fujiwara Y, Takiguchi S, Tsuboyama T, Kim T, Nushijima Y, et al.** Preoperative T staging of gastric cancer by multidetector row computed tomography. *Surgery* 2011;149:672-679. <https://doi.org/10.1016/j.surg.2010.12.003>.
21. **de Boer NL, Brandt-Kerkhof AR, Madsen EV, Diepeveen M, van Meerten E, van Eerden RA, et al.** Concomitant intraperitoneal and systemic chemotherapy for extensive peritoneal metastases of colorectal origin: protocol of the multicentre, open-label, phase I, dose-escalation INTERACT trial. *BMJ Open* 2019;9:e034508. <https://doi.org/10.1136/bmjopen-2019-034508>.
22. **Callaway MP, Bailey D.** Staging computed tomography in upper GI malignancy. A survey of the 5 cancer networks covered by the South West Cancer Intelligence Service. *Clin Radiol* 2005;60:794-800. <https://doi.org/https://doi.org/10.1016/j.crad.2005.02.004>.
23. **Mocellin S, Pasquali S.** Diagnostic accuracy of endoscopic ultrasonography (EUS) for the preoperative locoregional staging of primary gastric cancer. *Cochrane Database Syst Rev* 2015;2015:CD009944. <https://doi.org/10.1002/14651858.CD009944.pub2>.
24. **Röcken C, Behrens HM.** Validating the prognostic and discriminating value of the TNM-classification for gastric cancer - a critical appraisal. *Eur J Cancer* 2015;51:577-586. <https://doi.org/10.1016/j.ejca.2015.01.055>.
25. **Raluca-Ioana D, Dan Nicolae P, Alexandra B, Daniel I, Octavian A.** The role of PET-CT in gastric cancer-A narrative review. *Sudan J Med Sci* 2020;15:332-344. <https://doi.org/10.18502/sjms.v15i3.7749>.