

Hombre de 56 años de edad con fiebre y ataque al estado general

Dra. Ivonne Becerra,* Dr. Rubén Cortés,* Dr. Luis Guevara Arnal,* Dr. Raúl Pichardo*

Hombre de 56 años de edad con antecedente de haber presentado un mes previo a su ingreso con fiebre de hasta 39°C de predominio matutino, tos seca, diaforesis y ataque al estado general, recibiendo tratamiento para infección de vías respiratorias superiores, con lo cual refiere mejoría total de sintomatología.

A su llegada se encuentra asintomático, la exploración evidencia hepatomegalia de 2 cm por debajo del reborde costal derecho y esplenomegalia de 10 cm por debajo del reborde costal izquierdo. La placa simple de abdomen y ultrasonido reportaron esplenomegalia marcada (*Figura 1*), y laboratorio reportó leucocitos

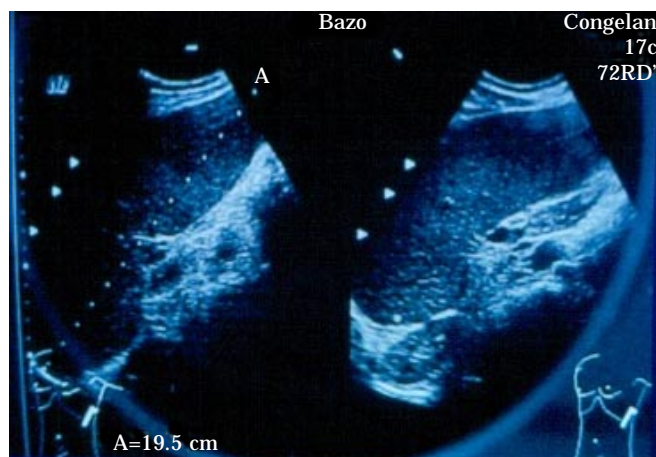


Figura 1.

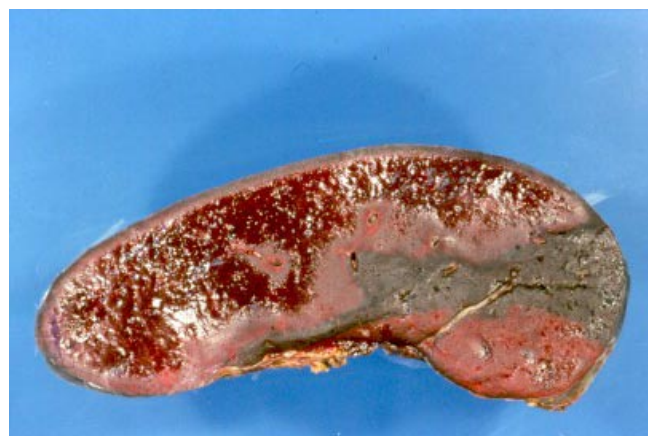

Figura 3.

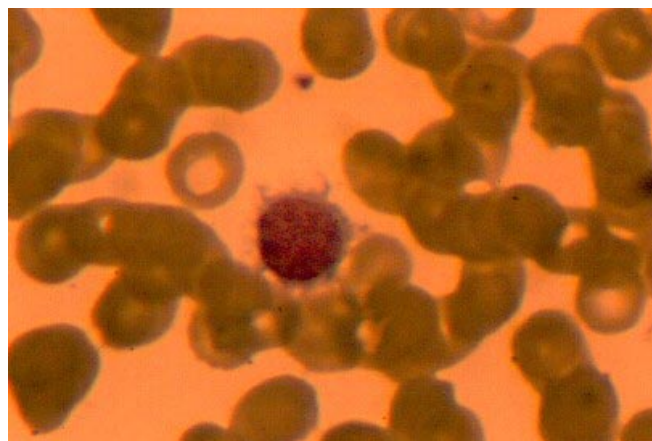


Figura 2.

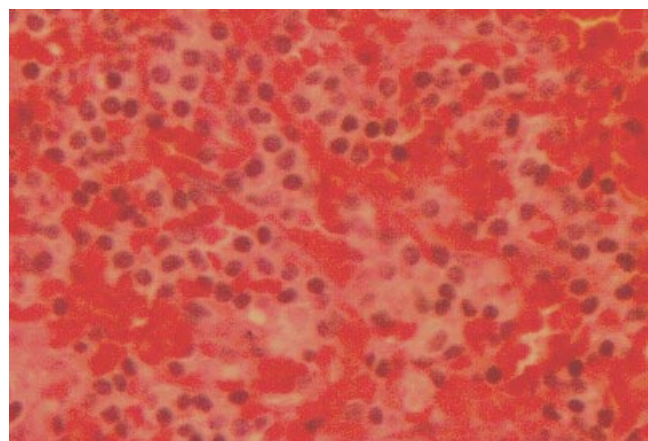


Figura 4.