

## Médica Sur

Volumen **11**  
Volume

Número **2**  
Number

Abril-Junio **2004**  
April-June

*Artículo:*




### Imágenes en medicina

Derechos reservados, Copyright © 2004:  
Médica Sur Sociedad de Médicos, AC.

**Otras secciones de  
este sitio:**

-  [Índice de este número](#)
-  [Más revistas](#)
-  [Búsqueda](#)

***Others sections in  
this web site:***

-  [Contents of this number](#)
-  [More journals](#)
-  [Search](#)



**Medigraphic.com**

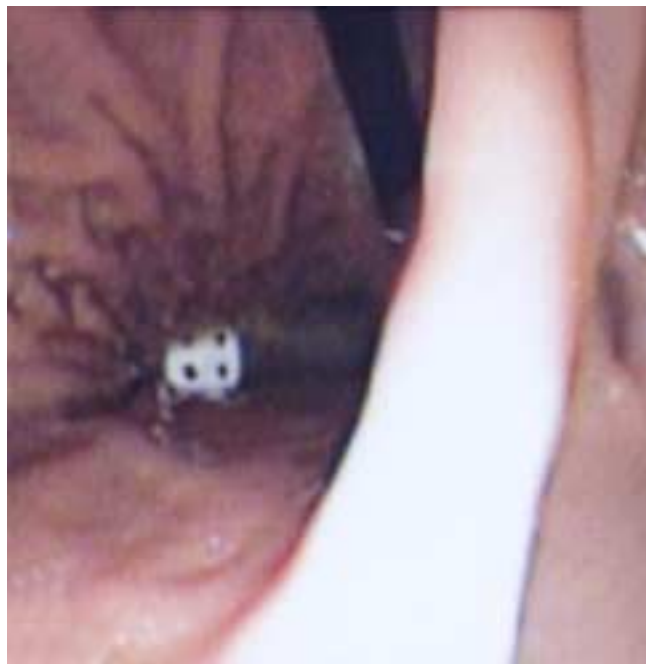# Imágenes en medicina

Graciela Castro-Narro\*

Niño de 7 años de edad quien ingresó con dolor faríngeo leve y sensación de cuerpo extraño en parte media del esófago de 2 horas de evolución. Refieren sus padres que después de haber cenado ingirió un dado. A la exploración física sus signos vitales son normales y no se encontró compromiso cardiopulmonar. Abdomen sin alteraciones.

Se practicó panendoscopia con panendoscopio pediátrico y se localizó el cuerpo extraño (dado) en el cuerpo del estómago. Se procedió a introducir panendoscopio diagnóstico para adulto y se extrajo el dado con una canastilla de Dormia sin complicaciones.

Médica Sur- Unidad de Endoscopia



Endoscopista: Dra. Graciela Elia Castro Narro  
Remitido: Dr. Ricardo Zelaya Garmendia



\* Departamento de Gastroenterología.  
Fundación Clínica Médica Sur, México, D.F.

Correspondencia:  
Graciela Castro Narro  
Departamento de Gastroenterología  
Fundación Clínica Médica Sur, A.C.  
Puente de Piedra 150,  
Col. Toriello Guerra  
Del. Tlalpan, 14050, México, D.F.