

## Médica Sur

Volumen **11**  
Volume

Número **3**  
Number

Julio-Septiembre **2004**  
July-September

*Artículo:*

### Imágenes clínicas

Derechos reservados, Copyright © 2004:  
Médica Sur Sociedad de Médicos, AC.

**Otras secciones de  
este sitio:**

-  [Índice de este número](#)
-  [Más revistas](#)
-  [Búsqueda](#)

***Others sections in  
this web site:***

-  [Contents of this number](#)
-  [More journals](#)
-  [Search](#)



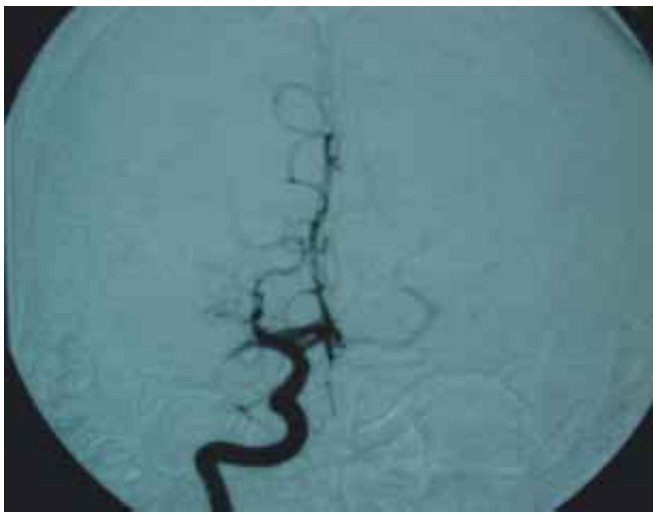[www.Medigraphic.com](http://www.Medigraphic.com)

# Imagen clínica

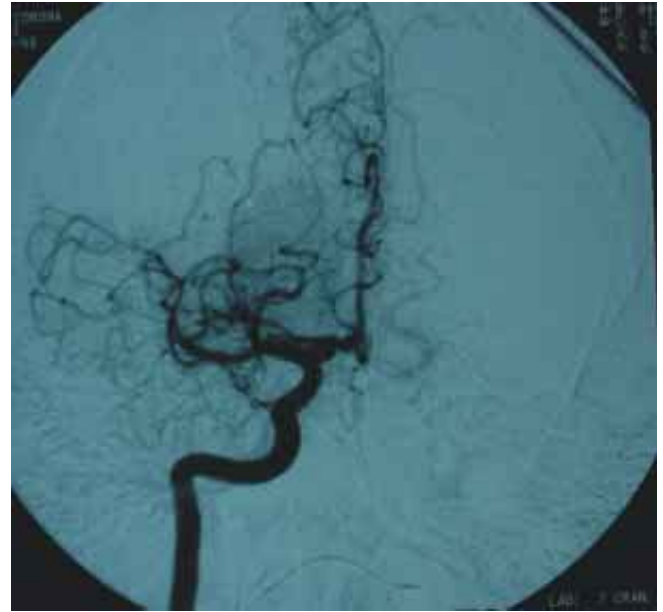
Roberto Corona,\* Horacio Sentiés,\*\* Rocío Brom,\*\*\* Eliza W Funes Toro\*\*\*\*

Paciente masculino de 49 años de edad, con antecedentes de migraña complicada, último episodio hace 2 semanas. Inicia su padecimiento al realizar ejercicio (correr), presentando cefalea holocraneana punzante, acompañada de vértigo severo que duró algunos segundos, por lo cual detuvo su marcha y posteriormente presentó disminución de la fuerza generaliza-

da con caída de su propia altura, afasia y hemiplejía fasciobraquial izquierda. Acudió al servicio de urgencias de este hospital, de acuerdo al cuadro clínico y estudios realizados se le realizó el diagnóstico de trombosis de la arteria cerebral media derecha. Por lo que se sometió a trombólisis, evolucionando satisfactoriamente.



**Figura 1.** Angiografía digital proyección AP. Trombosis de ACM (arteria cerebral media) derecha, con presencia de trombo en segmento M1 derecho a 1 cm del origen.



**Figura 2.** Posterior a trombólisis de canalización de ACM en un 85%, ausencia de arteria angular, en un paciente en límite de ventana.

\* Neurorradiólogo.  
\*\* Neurólogo.  
\*\*\* Radióloga.  
\*\*\*\* Residente de 3er. Año, Radiología e Imagen.

Departamentos de Radiología y Neurología.  
Fundación Clínica Médica Sur. México, D.F.

Correspondencia:  
Dr. Roberto Corona  
Departamento de Radiología. Fundación  
Clínica Médica Sur, Puente de Piedra 150,  
Col. Toriello Guerra, Tlalpan 14050, México,  
D.F., México. E-mail:  
rococorona@hotmail.com