

Médica Sur

Volumen **11**
Volume

Número **4**
Number




Octubre-Diciembre **2004**
October-December

Artículo:




Várices gástricas

Derechos reservados, Copyright © 2004:
Médica Sur Sociedad de Médicos, AC.

**Otras secciones de
este sitio:**

-  [Índice de este número](#)
-  [Más revistas](#)
-  [Búsqueda](#)

***Others sections in
this web site:***

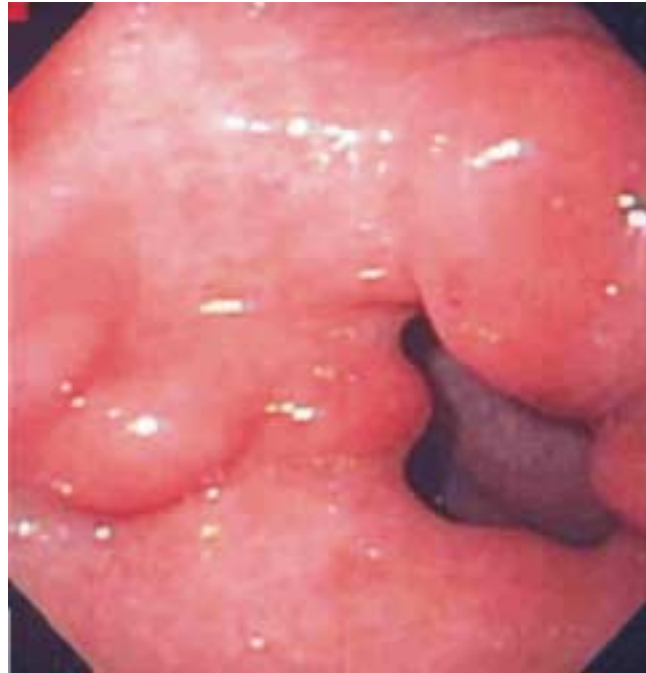-  [Contents of this number](#)
-  [More journals](#)
-  [Search](#)



Medigraphic.com

Várices gástricas

Nahum Méndez Sánchez*



Paciente del sexo femenino de 69 años de edad con diagnóstico de hepatitis viral C crónica. Durante su evaluación endoscópica se observó un paquete varicoso en la región prepilórica. La presencia de várices gástricas es una de las manifestaciones de la hipertensión portal. Éstas se originan en la mayoría de las veces en las venas gástricas y gastroepiploicas cortas. La incidencia de várices gástricas en pacientes con hipertensión portal oscila entre 2-70%. Las várices gástricas se clasifican dependiendo de su localización anatómica en várices esofagogástricas y en várices gástricas aisladas.



* Editor en jefe
Fundación Clínica Médica Sur. México, D.F.

Correspondencia:
Dr. Nahum Méndez-Sánchez
Departamento de Gastroenterología y
Unidad de Hígado.
Fundación Clínica Médica Sur.
Puente de Piedra No. 150,
Colonia Toriello Guerra,
Delegación Tlalpan,
C.P. 14050, México, D.F.
E-mail: nmendez@medicasur.org.mx