

Médica Sur

Volumen **12**
Volume

Número **2**
Number

Abril-Junio **2005**
April-June

Artículo:




Vista endoscópica de "estómago en sandía"

Derechos reservados, Copyright © 2005:
Médica Sur Sociedad de Médicos, AC.

Otras secciones de
este sitio:

-  [Índice de este número](#)
-  [Más revistas](#)
-  [Búsqueda](#)

*Others sections in
this web site:*

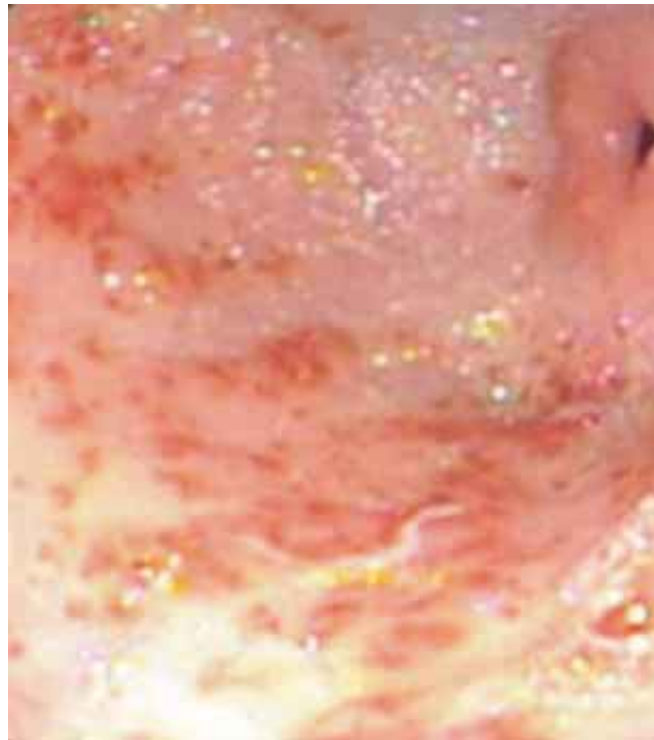
-  [Contents of this number](#)
-  [More journals](#)
-  [Search](#)



www.Medigraphic.com

Vista endoscópica de “estómago en sandía”

Miguel Angel Morán Consuelos*



Caso de internamiento, masculino de 78 años con anemia ferropénica (Hb.4.9), la imagen corresponde a un estómago en “Sandía” (Watermelon Stomach). Son múltiples angiodisplasias planas en antro gástrico



* Departamento de Endoscopia.

Fundación Clínica Médica Sur. México, D.F.

* Dr. Miguel Angel Morán Consuelos
Médico Adscrito al Departamento de Endoscopia.
Fundación Clínica Médica Sur.
Puente de Piedra No. 150
Col. Toriello Guerra Deleg. Tlalpan
14050 México, D.F.