

Médica Sur

Volumen 12
Volume

Número 4
Number

Octubre-Diciembre 2005
October-December

Artículo:

Caso clínico

Tumoración submucosa (Tumor
estromal GIST)

Derechos reservados, Copyright © 2005:
Médica Sur Sociedad de Médicos, AC.

Otras secciones de
este sitio:

- 📖 Índice de este número
- 📖 Más revistas
- 🔍 Búsqueda

*Others sections in
this web site:*

- 📖 *Contents of this number*
- 📖 *More journals*
- 🔍 *Search*



medigraphic.com

Caso clínico

Tumoración submucosa (tumor estromal GIST)

Eduardo Sánchez Cortés*

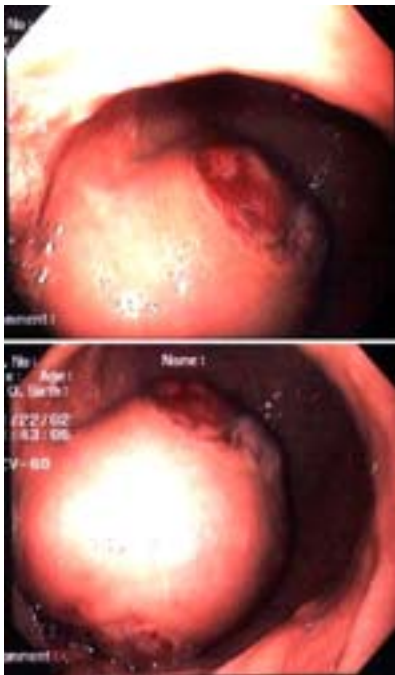


Figura 1.

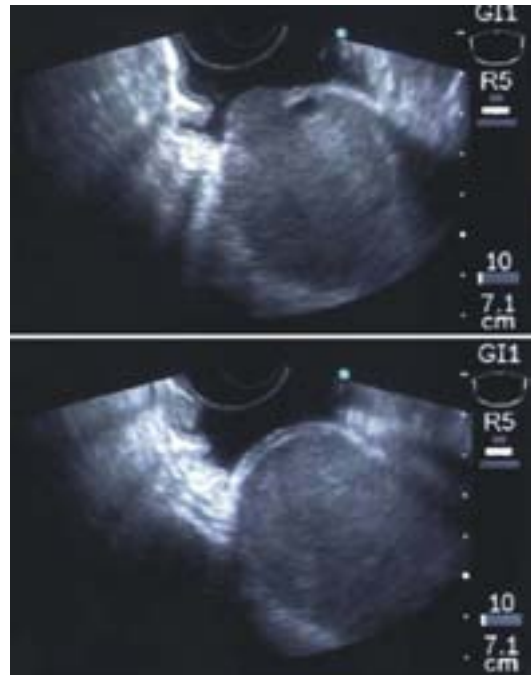


Figura 2.

Femenino de 52 años de edad con historia de anemia crónica y evacuaciones melénicas de 3 meses de evolución sin otra sintomatología agregada. Se realizó endoscopia (*Figura 1*) de tubo digestivo superior, observando la presencia de una tumoración de aspecto submucosa, ulcerada, con un diámetro aproximado de 5 cm, localizada en antro. Se realizó ultrasonido endoscópico (*Figura 2*) corroborando el origen submucosa de la lesión. La paciente fue sometida a antrectomía parcial. El estudio histopatológico demostró el origen estromal de la lesión

* Jefe del Servicio de Endoscopia.

Fundación Clínica Médica Sur. México, D.F.

Correspondencia:
Dr. Eduardo Sánchez Cortés
Servicio de Endoscopia
Hospital Médica Sur
Puente de Piedra Núm. 150
Col. Toriello Guerra Deleg. Tlalpan
14050 México, D.F.