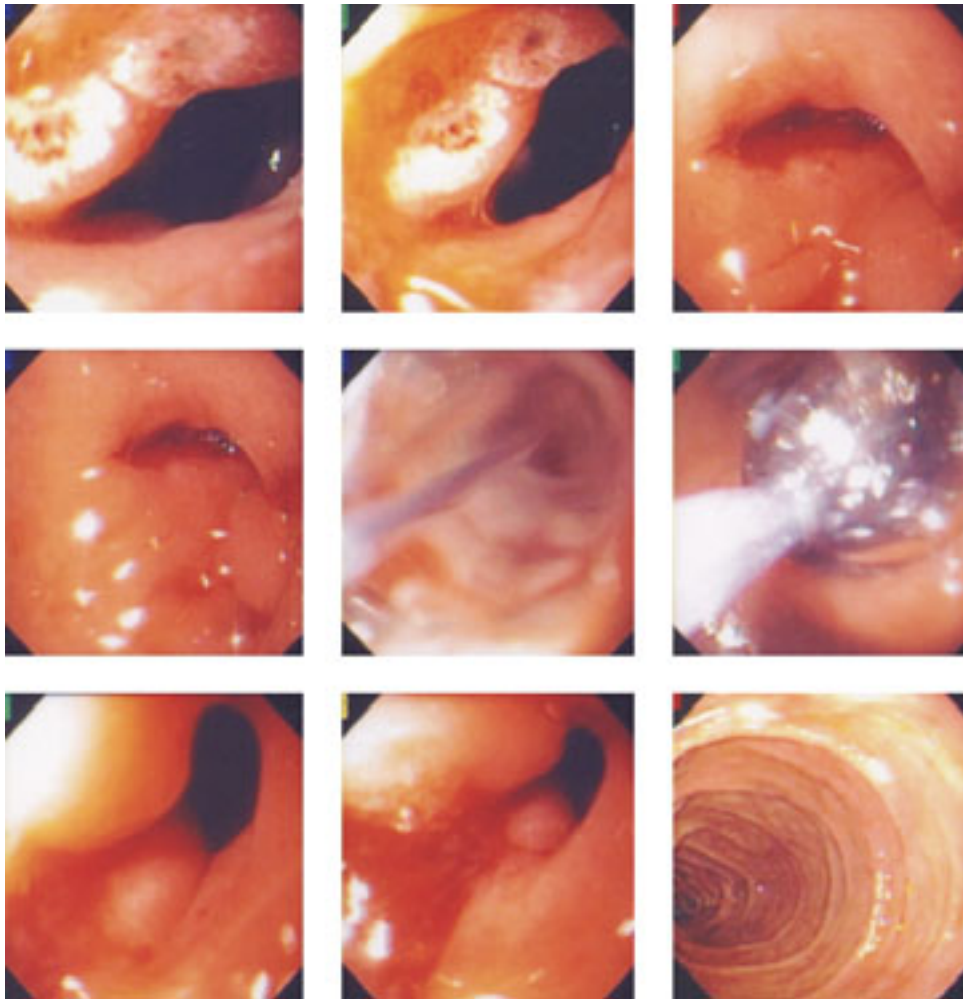


# Estenosis duodenal de origen péptico. Manejo endoscópico

Eduardo Sánchez Cortés\*



 medigraphic.com

\* Jefe del Departamento de Endoscopia.

Fundación Clínica Médica Sur. México, D.F.

Masculino de 32 años de edad, el cual inicia su padecimiento el 05 de octubre, 2005. Estando de viaje fuera del país presentó hemorragia de tubo digestivo alto manifestada por evacuaciones melénicas en número de dos a tres episodios al día y hematemesis en una ocasión. Se inició ranitidina a dosis no precisada. A su regreso a México se practicó endoscopia de tubo digestivo superior documentando la presencia de dos úlceras en bulbo duodenal, situadas inmediatamente después del píloro. Las lesiones tenían un diámetro aproximado de 2 cm y 1 cm respectivamente y su base se encontraba cubierta por fibrina.

Se indicó tratamiento de erradicación para *Helicobacter pylori* a base de omeprazol, claritromicina y amoxicilina durante 14 días. Posteriormente el paciente continuó tomando omeprazol 20 mg al día durante 6 semanas. La evolución del paciente fue satisfactoria durante los primeros 2 meses después de finalizar el tratamiento. Sin embargo, después de este lapso de tiempo el paciente comenzó a referir sensación de plenitud posprandial y distensión abdominal. La sintomatología siguió un curso progresivo, motivo por el cual se realizó nuevo estudio endoscópico el 11 de febrero 2006. En esta ocasión se observaron algunos restos de alimento impactados en píloro, los cuales fueron retirados. El bulbo duodenal se encontró deformado y con presencia de una estenosis que ocluía un 80-90% de la luz, impidiendo el paso del endoscopio.

Se procedió a realizar dilatación de la estenosis mediante balón hidrostático 15 mm – 18 mm de diámetro. El procedimiento fue realizado sin complicaciones y posterior al mismo se logró avanzar el endoscopio hasta la segunda porción del duodeno. La sintomatología del paciente revirtió en forma inmediata.

Correspondencia:  
Dr. Eduardo Sánchez Cortés  
Jefe del Departamento de Endoscopia  
Fundación Clínica Médica Sur  
Puente de Piedra Núm. 150  
Col. Toriello Guerra  
Deleg. Tlalpan 14050 México, D.F.  
Tel. 54 24 72 00 Ext. 4135

