

Miocarditis viral

Itziar Familiar López,* Héctor Herrera Bello**

Resumen

La miocarditis es un proceso inflamatorio agudo o crónico que afecta al miocardio en respuesta a la acción de diversos agentes infecciosos, químicos y/o físicos. La forma más frecuente es la miocarditis viral o idiopática. La enfermedad se autolimita en la mayoría de los pacientes, aunque su evolución natural es ampliamente variable, desde un estado asintomático secundario a inflamación local, desarrollo de miocardiopatía dilatada de curso evolutivo variable, hasta una insuficiencia cardíaca mortal por miocarditis diseminada. El diagnóstico de la miocarditis durante el episodio agudo puede resultar complicado debido a la variabilidad en la presentación clínica y a la ausencia de métodos diagnósticos con una especificidad y sensibilidad aceptables. En este artículo se plantea una revisión del tema, con el propósito de proveer de información concisa para el diagnóstico y tratamiento.

Palabras clave: Miocarditis, cardiomiopatía dilatada.

Introducción

La miocarditis (*Figura 1*) constituye uno de los mayores retos diagnósticos dentro de la cardiología por varias razones. Esta enfermedad es subdiagnosticada en la mayoría de los casos, la fisiopatología está pobremente elucidada, no existe un estándar de oro para su diagnóstico y todos los tratamientos hasta el momento son controversiales. Se denomina miocarditis primaria a la que es resultado de una infección viral aguda o a una reacción posviral autoinmune. Cuando el daño miocárdico es causado por un patógeno específico, se denomina miocarditis secundaria. Estos agentes pueden ser muy variados e incluyen: bacterias, espiroquetas, rickettsias, hongos, protozoarios, fármacos, agentes químicos y físicos y enfermedades inflamatorias como el lupus eritematoso sis-

Abstract

Myocarditis constitutes an acute or chronic inflammatory process that primarily affects the myocardium in response to a variety of insulting factors that include infectious, chemical or physical agents. Viral or idiopathic myocarditis is the most common form. Typically the course is of a self limited disease, although it can display a wide variety of clinical manifestations, ranging from asymptomatic disease to cardiac failure. The diagnosis during the acute episode can be clinically challenging due to the variability in the presenting symptoms and to the lack of available diagnostic tools with an acceptable specificity and sensibility. Herein we review this subject with the purpose of providing concise information for the better diagnosis and treatment.

Key words: Myocarditis, dilated cardiomyopathy.

témico. Esta revisión se enfoca principalmente a la miocarditis primaria.

Etiología

La miocarditis puede ser causada por una variedad de enfermedades infecciosas y no infecciosas (*Tablas I y II*). Entre los agentes infecciosos, los virus, las bacterias, los hongos, los protozoarios y los helmintos pueden estar implicados. En los países desarrollados, la causa más común es la infección viral, siendo el coxsackievirus B el más frecuentemente identificado.¹

En 1960 se estableció por primera vez la asociación entre la infección por un enterovirus, especialmente el coxsackievirus y la miocarditis. Desde entonces cerca de 20 virus distintos se han implicado como causas de miocarditis humana.¹

Los virus más frecuentemente asociados son coxsackievirus, adenovirus, virus de la hepatitis C, citomegalovirus, echovirus, virus de la influenza, virus Epstein-Barr y los virus de las enfermedades exantemáticas incluyendo el parvovirus B 19.³

La verdadera incidencia en la población general es desconocida, sin embargo, algunos estudios sugieren que la afección cardíaca ocurre en el 3.5 al 5% de pacientes durante brotes de infección por coxsackievirus.³

* Departamento de Medicina Interna.

** Departamento de Cardiología.

Fundación Clínica Médica Sur. México, D.F.

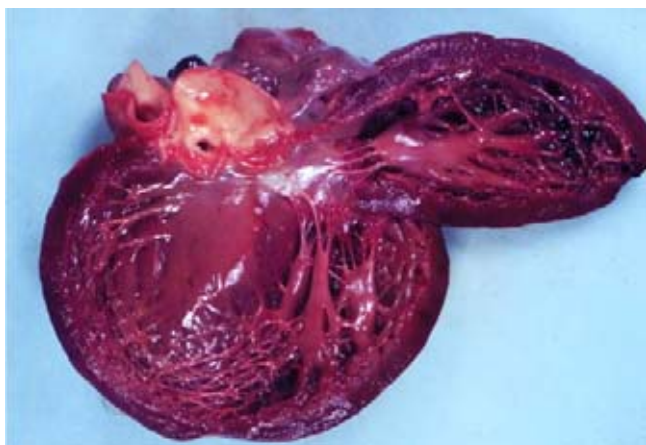


Figura 1. Apariencia macroscópica de miocarditis parenquimatosa.

Miocarditis viral y cardiomiopatía dilatada

Se han descrito diversos mecanismos por los cuales la miocarditis viral puede causar miocardiopatía dilatada, incluyendo el daño citopático directo del virus y el resultado de una respuesta inmune humoral o celular por una infección viral persistente.

En este sentido, se han propuesto 3 fases de la enfermedad:¹

- Fase 1 o infección viral.
- Fase 2 o fase de enfermedad autoinmune.
- Fase 3 o fase de cardiomiopatía dilatada.

La miocarditis es un continuo de los tres diferentes procesos de enfermedad, con periodos transicionales indistintos. Para cada una de las tres fases, la patogénesis, el diagnóstico y el tratamiento es distinto.⁴

a) Fase 1: Infección viral

El cambio inicial es el daño al miocito en ausencia de una respuesta celular inmune, posiblemente mediado a través de toxicidad viral directa, mediante lisis celular y la expresión de citocinas.⁵

La entrada del virus en el miocito está mediada por receptores de superficie celular. El receptor coxsackievirus-adenovirus (CAR) es un receptor común para el coxsackievirus tipo B y para los adenovirus subgrupos A, C, D y E. El gen *CAR* ha sido localizado en el cromosoma 21q11.2.⁴

El descubrimiento de este receptor genera la posibilidad de crear terapias para bloquear el CAR en casos graves de miocarditis por coxsackievirus o adenovirus.

En esta etapa el mecanismo principal de defensa del hospedador es el sistema inmune innato: células *natural killer* (NK), interferón gamma y el óxido nítrico.

b) Fase 2: Enfermedad autoinmune

La respuesta inmune inicial limita el daño provocado por la viremia durante la infección temprana y protege contra el desarrollo de miocarditis. Sin embargo, si esta respuesta es insuficiente, posiblemente el virus no se ha eliminado y el daño celular progresa. Además del daño celular directo, hay persistencia de fragmentos virales geonómicos que no son captados para la replicación del virus, ocasionando una respuesta inmune adversa.⁵ Es en esta etapa en la que se presentan los síntomas clínicos de la enfermedad, los cuales varían según el grado de daño miocárdico.

En esta etapa el daño es mediado por células T autorreactivas y citocinas de la familia Th1. También se han identificado autoanticuerpos potencialmente patógenos en un alto porcentaje de pacientes con miocarditis y miocardiopatía dilatada, incluyendo a los anticuerpos anti- α -miosina y los anticuerpos anti-adrenorreceptor β -1.⁵

c) Fase 3: Miocardiopatía dilatada

Durante varios años, la etiología de la progresión de la miocarditis a la miocardiopatía dilatada ha sido investigada pero poco entendida. Estudios recientes sugieren que esta progresión puede estar dada por la persistencia viral, apoptosis y efectos autoinmunes o estructurales.⁴

Con el advenimiento de técnicas moleculares en cardiología, ha sido posible la demostración de partículas virales persistentes en pacientes con cardiomiopatía dilatada y miocarditis aguda. Esta persistencia viral puede perpetuar la activación de la respuesta inmune, con el consecuente daño estructural.

La apoptosis de células miocárdicas puede estar inducida por proteasas virales o por la expresión diferenciada de genes (como *Nip 21*) involucrados en la muerte celular vía activación de las caspasas. Además, la expresión persistente de citocinas puede deprimir la función cardíaca o inducir apoptosis.

La miosina y la cápside proteica del coxsackievirus comparten el 40% de la secuencia de aminoácidos, lo cual puede explicar la respuesta inmune dirigida contra el miocito. Es probable que en algunos pacientes este mecanismo de autoanticuerpos no se autorregule una vez eliminado el virus, resultando en disfunción cardíaca y vasoespasmos.⁶

El mecanismo final de daño miocárdico agudo y crónico está dado por espasmo coronario microvascular, lo cual produce necrosis, fibrosis y calcificación del miocito y la consecuente dilatación miocárdica. Los diversos virus asociados con la miocarditis primaria también pueden afectar el endotelio, ya que se han identificado anticuerpos contra estas células. La interrupción de la función de las células endoteliales puede contribuir al espasmo microvascular y la producción de óxido nítrico.⁴

Manifestaciones clínicas

La presentación clínica de la miocarditis es variable y la exploración física suele ser normal. Los pa-

cientes pueden referir el antecedente de una infección de vías aéreas superiores o síndrome febril y en algunos se identifica una tonsilitis o nasofaringitis viral. La inflamación del miocardio puede ser focal o difusa, e involucrar una o todas las cámaras cardíacas. La miocarditis grave y difusa puede dar como resultado dilatación de todas las cavidades cardíacas.^{1,5}

No hay estudios clínicos ni epidemiológicos que definan los principales síntomas de pacientes con miocarditis aguda, debido en parte, a la ausencia de pruebas diagnósticas no invasivas, seguras y sensibles, que confirmen el diagnóstico. Muchos casos sintomáticos de miocarditis posviral o linfocítica se presentan como un síndrome de insuficiencia cardíaca o cardiomiopatía dilatada.⁶

En pacientes que desarrollan insuficiencia cardíaca, la fatiga y la disminución de su clase funcional son las manifestaciones iniciales. Sin embargo, en la miocarditis grave y difusa, la evolución rápida puede resultar en insuficiencia cardíaca aguda o choque cardiogénico. Los signos de falla ventricular derecha incluyen incremento en la presión venosa yugular, hepatomegalia y edema periférico. La variedad de las manifestaciones cardíacas de la miocarditis es muy amplia e incluye:⁶

Dolor torácico. Por lo general se presenta asociado con pericarditis concomitante. Sin embargo, la pericarditis puede imitar isquemia miocárdica o infarto tanto clínica como electrocardiográficamente, en particular en pacientes jóvenes. En un estudio de 45 pacientes que se presentaron con un síndrome coronario agudo y que tuvieron una angiografía coronaria normal, 35 (78%) tuvieron miocarditis difusa o focal por ecocardiograma.⁷

Muerte súbita. Probablemente debido a taquicardia ventricular o fibrilación ventricular. En una serie de autopsias de pacientes menores de 40 años o menos quienes presentaron muerte súbita en ausencia de

Tabla I. Principales causas infecciosas de miocarditis.²

• Infecciones bacterianas	<i>Brucella</i> , <i>Corynebacterium diphtheriae</i> , <i>Neisseria</i> sp, <i>Streptococcus</i> sp, <i>Salmonella</i> sp, <i>Mycobacterium tuberculosis</i> , <i>Haemophilus</i> sp.
• Infecciones por espiroquetas	<i>Leptospira</i> sp, <i>Borrelia burgdorferi</i> , <i>Treponema pallidum</i> .
• Infecciones micóticas	<i>Actinomyces</i> sp, <i>Aspergillus</i> sp, <i>Candida</i> sp, <i>Blastomyces</i> , <i>Coccidioides immitis</i> , <i>Cryptococcus neoformans</i> , <i>Histoplasma capsulatum</i> , <i>Nocardia</i> sp.
• Infecciones parasitarias	<i>Cysticercus</i> sp, <i>Echinococcus granulosus</i> , <i>Schistosoma</i> sp, <i>Toxocara</i> sp, <i>Trichinella spiralis</i> , <i>Entamoeba</i> sp, <i>Leishmania</i> sp, <i>Trypanosoma cruzi</i> , <i>Toxoplasma gondii</i> .
• Infecciones por Rickettsias	<i>Rickettsia rickettsii</i> , <i>Coxiella burnetii</i> , <i>Orientia tsutsugamushi</i> .

Tabla II. Principales causas no infecciosas asociadas a miocarditis.²

• Autoinmunes	Alergenos: Acetazolamida, amitriptilina, cefaclor, colchicina, furosemida, isoniazida, lidocaína, metildopa, penicilina, fenilbutazona, difenilhidantoína, reserpina, estreptomina, toxoide tetánico, tetraciclinas y tiazidas. Aloantígenos: Rechazo o trasplante cardíaco. Autoantígenos: Enfermedad de Chagas, síndrome de Churg-Strauss, enfermedad inflamatoria intestinal, miocarditis de células gigantes, enfermedad de Kawasaki, miastenia gravis, polimiositis, sarcoidosis, esclerodermia, lupus eritematoso sistémico, tirotoxicosis, granulomatosis de Wegener.
• Miocarditis tóxica	Drogas: Anfetaminas, antraciclinas, catecolaminas, cocaína, ciclofosfamida, etanol, fluorouracilo, interleucina-2, litio. Metales pesados: Hierro. Agentes físicos: Choque eléctrico, fiebre y radiación. Misceláneos: Arsénico, monóxido de carbono, fósforo, venenos de escorpión, de víbora, o de araña.

enfermedad cardíaca conocida, la miocarditis fue responsable del 33% de los casos.⁸

Arritmias. La taquicardia sinusal es la arritmia que más frecuentemente se presenta en la miocarditis, seguida de los ritmos auriculares prematuros.

Clasificación clínico-patológica

La clasificación clínico-patológica utiliza tanto hallazgos clínicos como histológicos para dar una información pronóstica acerca de los pacientes con insuficiencia cardíaca secundaria a miocarditis. En el estudio realizado por Lieberman y colaboradores se propuso la siguiente clasificación.⁹

- **Miocarditis fulminante.** Se presenta con enfermedad aguda después de un pródromo viral. Los pacientes tienen un grave compromiso cardiovascular, múltiples focos de miocarditis activa por estudio histológico y disfunción ventricular que se resuelve espontáneamente o bien, evoluciona invariablemente a la muerte del sujeto.
- **Miocarditis aguda.** Se presenta con un inicio más insidioso de enfermedad. Existe disfunción ventricular establecida y alta probabilidad de progresión a miocardiopatía dilatada.
- **Miocarditis crónica activa.** Afecta a pacientes que tienen una recaída clínica o histológica y desarrollan disfunción ventricular asociada con cambios inflamatorios crónicos.
- **Miocarditis crónica persistente.** Caracterizada por infiltrados histológicos persistentes, un foco de necrosis miocárdica y síntomas cardiovasculares tales como dolor de tórax o palpitaciones pero sin disfunción ventricular.

Diagnóstico

La miocarditis debe ser sospechada en cualquier paciente que se presente con anomalías cardíacas de reciente inicio y sin una causa explicable, tales como falla cardíaca, infarto al miocardio, arritmias cardíacas o alteraciones de la conducción.⁴

Debido a la poca especificidad de los síntomas clínicos presentados, para realizar el diagnóstico de miocarditis se pueden utilizar una gama de exámenes tanto de laboratorio como de gabinete que se revisan a continuación.

a) Enzimas cardíacas. La elevación de las enzimas cardíacas refleja necrosis miocárdica. Estudios experi-

mentales y clínicos han sugerido que la elevación de la troponina I o T es más común que la elevación de la CPK-MB.^{11,12} La elevación de la troponina I se correlacionó con una corta duración de los síntomas de insuficiencia cardíaca, sugiriendo que la mayoría de la necrosis cardíaca ocurre tempranamente en el curso de la enfermedad.^{10,11}

- b) Electrocardiograma. Puede ser normal o anormal. Los cambios incluyen alteraciones del segmento ST no específicas, extrasístoles auriculares o ventriculares y en algunos casos datos electrocardiográficos sugestivos de pericarditis o infarto agudo del miocardio (elevación del ST y ondas Q).¹² Las anomalías en la conducción intraventricular se asocian con daño miocárdico más grave y con peor pronóstico. El bloqueo auriculoventricular completo puede ser causa de muerte súbita en estos pacientes.
- c) Radiografía de tórax. Los hallazgos son muy variables; desde una imagen normal hasta la cardiomegalia con o sin congestión vascular pulmonar o edema.¹³
- d) Ecocardiograma (*Figura 2*). El ecocardiograma transtorácico es un método no invasivo adecuado para evaluar el tamaño de las cavidades, la función valvular y la contractibilidad cardíaca. La disfunción sistólica del ventrículo izquierdo se observa comúnmente en pacientes con falla cardíaca congestiva. Puede haber alteraciones en la contractibilidad segmentaria que simulan cardiopatía isquémica o hipocinesia global generalizada, sobre todo en los casos con insuficiencia cardíaca grave.

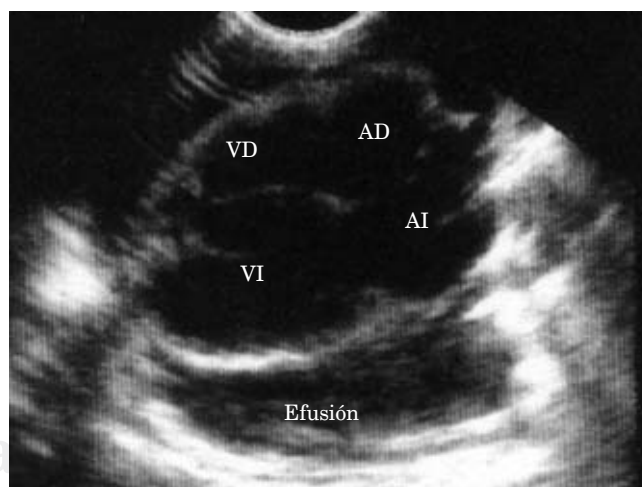


Figura 2. Ecocardiograma que muestra la presencia de enfermedad pericárdica y derrame pericárdico.

El tamaño de las cavidades puede encontrarse dentro de límites normales o presentar cardiomegalia. Se corroboran además por este método las insuficiencias funcionales de las válvulas mitral y tricúspide por dilatación del anillo valvular. Los cambios ecocardiográficos pueden mejorar, revertirse o empeorar, por lo que es aconsejable un seguimiento con este método para valorar la respuesta al tratamiento.¹³

e) Resonancia magnética (RM). En los últimos años se han publicado diversos estudios que utilizan la RM con realce tardío de contraste con gadolinio como técnica diagnóstica en pacientes con alta probabilidad clínica de miocarditis. La RM permite visualizar el contraste acumulado en el miocardio como consecuencia de la desestructuración de la membrana del miocito ocasionada por el proceso inflamatorio. La distribución del medio de contraste se presenta característicamente como un patrón parcheado durante las 2 primeras semanas del evento agudo y evoluciona de manera progresiva hacia un proceso más diseminado en periodos posteriores.^{14,15} Este patrón de captación es fácilmente distinguible del patrón subendocárdico de captación que se presenta en el infarto agudo del miocardio. Además, al combinar las alteraciones de la contractibilidad segmentaria con las zonas de captación por cine-RM incrementa de manera considerable el grado de certeza diagnóstica.¹⁶ En un estudio reciente, se ha establecido una correlación entre los focos de miocarditis activa determinados por histología y la captación focal observada en la RM.¹⁷

La disponibilidad de esta técnica diagnóstica en el contexto de un episodio agudo podría evitar la realización de otras técnicas diagnósticas invasivas.

f) Biopsia endomiocárdica. En la actualidad el diagnóstico definitivo de miocarditis es mediante la biopsia endomiocárdica. El abordaje preferido es una biopsia endomiocárdica transvenosa del septum ventricular derecho. Esta estrategia lleva un riesgo de perforación de 1 en 250 procedimientos y un riesgo de muerte de 1 en 1,000 procedimientos en manos expertas.¹⁸

El estudio histológico revela infiltrados celulares predominantemente mononucleares, aunque pueden ser de una gran variedad y están asociados con necrosis y desorganización del citoesqueleto miocárdico. En la miocarditis subaguda y crónica la fibrosis intersticial reemplaza a las células miocárdicas.

La variabilidad en la interpretación de la biopsia endomiocárdica hizo que un grupo de patólogos expertos desarrollara una clasificación para la interpretación de las biopsias, denominados criterios de Dallas, y que actualmente es ampliamente utilizada (*Tabla III*).

La precisión diagnóstica de la biopsia endomiocárdica para miocarditis es variable según el estudio y se ha establecido en un 60% de sensibilidad y 80% de especificidad.¹⁶

La baja sensibilidad de la biopsia endomiocárdica se debe en gran medida a la naturaleza focal y transitoria del infiltrado inflamatorio. Un estudio que evaluó la localización de las lesiones con RM y con posterior confirmación histológica, concluyó que el sitio más común de implicación focal es la cara epicárdica de la pared libre del ventrículo izquierdo, mientras que la mayoría de las biopsias endomiocárdicas son obtenidas del ventrículo derecho del lado interventricular.¹⁹

Por tanto, para aumentar la sensibilidad de esta prueba, se recomiendan biopsias repetidas cuando hay sospecha clínica de formas tratables y específicas de miocarditis.

El papel de la biopsia endomiocárdica en la detección de miocarditis en pacientes con cardiomiopatía crónica dilatada es menos claro, ya que en una revisión extensa, la miocarditis idiopática se confirmó en el 9% de los pacientes con cardiopatía dilatada.²⁰

Tratamiento

Entre las medidas generales se recomienda el reposo en cama y la restricción de la actividad física por un periodo de hasta 6 meses, una vez que el tamaño y la función del corazón se hayan recuperado.² Los pacientes deben ser hospitalizados y monitorizados en busca de datos de insuficiencia cardíaca, arritmias, trastornos de la conducción o embolismo. Los antipiréticos y anti-inflamatorios no esteroideos se indican para disminuir la mayoría de los síntomas. En caso de falla cardíaca, la mayoría de los pacientes suelen responder a las medidas habituales (digitálicos, diuréticos, res-

Tabla III. Criterios de Dallas.¹⁹

I.	Miocarditis activa. Infiltrado inflamatorio del miocardio con necrosis y/o degeneración adyacente de miocitos no típico de daño por isquemia. Infiltrados mononucleares y en ocasiones por neutrófilos o eosinófilos.
II.	Miocarditis <i>Bordeline</i>. Infiltrado inflamatorio difuso sin evidencia de lesión del miocito.

tricción de sal), aunque se ha observado una sensibilidad extrema a los digitálicos.¹⁸

En los pacientes con bradiarritmias sintomáticas y trastornos de la conducción está indicada la colocación de un marcapasos transitorio. La anticoagulación está indicada en pacientes con embolias pulmonares o sistémicas, trombos murales detectables por ecocardiografía o ventriculografía.

El tratamiento con inmunosupresores ha sido reportado en pocos estudios con resultados discordantes. En el estudio controlado aleatorizado más grande, *The Myocarditis Treatment Trial*, se comparó el uso de ciclosporina, prednisona y azatriopina en pacientes con miocarditis idiopática, sin detectar diferencias significativas en la fracción de eyección ni en los diámetros diastólicos del ventrículo izquierdo. Además, se observó mejoría espontánea en los pacientes que no recibieron terapia con inmunosupresores.¹⁸ Por tanto, el tratamiento con inmunosupresores sólo está indicado en casos especiales, como la miocarditis de células gigantes y la miocarditis asociada a enfermedades autoinmunes.

Como último recurso, el trasplante cardiaco puede ser considerado en pacientes con miocarditis aguda en los que han fallado todas las medidas antes mencionadas, se deterioran rápidamente y cumplen los criterios requeridos para el protocolo. Sin embargo, la alta recuperación espontánea a pesar de disfunción sistólica grave del ventrículo izquierdo apoya la recomendación de soporte mecánico por tiempo prolongado antes de considerar el trasplante cardiaco. Desafortunadamente, el pronóstico en los pacientes trasplantados por miocarditis es más pobre que el de los pacientes trasplantados por otras causas (58 vs 82% respectivamente).¹⁸

Conclusión

La mayoría de los pacientes que se presentan con miocarditis tienen un curso autolimitado. Sin embargo, los que presentan síntomas de insuficiencia cardiaca tienen un pronóstico pobre y el diagnóstico temprano es de vital importancia. La recuperación puede ser espontánea, el grado de disfunción ventricular se puede estabilizar o en su defecto presentar disfunción ventricular que progresa a cardiomiopatía dilatada e insuficiencia cardiaca. En *The Myocarditis Treatment Trial* la mortalidad estimada acumulada a 5 años fue del 55%, siendo la causa predominante de muerte la falla cardiaca progresiva en mayores de 55 años.⁴

Hasta el momento los estudios de imagen, principalmente el ecocardiograma y la RM, constituyen la base para el diagnóstico para la miocarditis y la biopsia se reserva para casos graves o dudosos. Apoyado en estos estudios, el diagnóstico oportuno así como la instalación de tratamiento específico puede lograrse en una mayor proporción de pacientes, con el objetivo de minimizar la progresión de la enfermedad a formas graves y mortales.

Referencias

1. Liu PP, Mason JW. Advances in the Understanding of Myocarditis. *Circulation* 2001; 104: 1076-1082.
2. Pisani B, Taylor D, Mason J. Inflammatory myocardial disease and cardiomyopathies. *Am J Med* 1997; 102:459.
3. O'Connell JB. Diagnosis and medical treatment of inflammatory cardiomyopathy. In: Topol et al. *Cardiovascular Medicine*. Lippincott-Raven, Philadelphia 1998: Cap 100.
4. Dec GW Jr, Palacios IF, Fallon JT et al. Active myocarditis in the spectrum of acute dilated cardiomyopathies. Clinical features, histologic correlates, and clinical outcome. *N Engl J Med* 1985; 312: 885-890.
5. O'Connell JB, Mason JW. Diagnosing and treating active myocarditis. *West J Med* 1989; 150: 431-436.
6. Olinde KD, O'Connell JB. Inflammatory heart disease: Pathogenesis, clinical manifestations and treatment of myocarditis. *Annu Rev Med* 1994; 45: 481-489.
7. Masson JW, O'Connell, Herskowitz A et al. A clinical trial of immunosuppressive therapy for myocarditis. *N Engl J Med* 1995; 333: 269-275.
8. Sarda L, Colin P, Boccara F et al. Myocarditis in patients with clinical presentation of myocardial infarction and normal coronary angiograms. *J Am Coll Cardiol* 2001; 37: 786-792.
9. Drory Y, Turetz Y, Hiss Y et al. Sudden unexpected death in persons less than 40 years of age. *Am J Cardiol* 1991; 68: 1388-1392.
10. Lieberman EB, Hutchins GM, Herskowitz A et al. Clinicopathologic description of myocarditis. *J Am Coll Cardiol* 1991; 18: 1617-1626.
11. Smith SC, Ladenson JH, Mason JW et al. Elevations of cardiac troponin I associated with myocarditis. Experimental and clinical correlates. *Circulation* 1997; 95: 163-168.
12. Lauer B, Niederau C, Kühl U et al. Cardiac troponin T in patients with clinically suspected myocarditis. *J Am Coll Cardiol* 1997; 30: 1354-1359.
13. Wang K, Asinger RW, Marrito HJ. ST segment elevation in conditions other than acute myocardial infarction. *N Engl J Med* 2003; 349: 2128-2135.
14. De León FAM, González CO, García LS, Martín RB. Miocarditis. *Médica Sur* 2001; 4: 160-66.
15. Friedrich MG, Strohm O, Schulz-Menger J et al. Contrast media-enhanced magnetic resonance imaging visualizes myocardial changes in the course of viral myocarditis. *Circulation* 1998; 97: 1802-9.
16. Laissy JP, Messin B, Varenne O, Luna B, Schouman CE. MRI of acute myocarditis. A comprehensive approach based on various imaging sequences. *Chest* 2002; 122: 1638-48.

17. Roditi GH, Hartnell GG, Mylan CC. MRI changes in myocarditis: evaluation with spin echo, cine MR angiography and contrast enhanced spin echo imaging. *Clinical Radiology* 2000; 55: 752-758.
18. Mahrholdt H, Goedecke C, Wagner A, Meinhardt G, Athanasiadis et al. Cardiovascular magnetic resonance assessment of human myocarditis. A comparison to histology and molecular pathology. *Circulation* 2004; 109: 1250-8.
19. Aretz HT, Billingham ME, Edwards WD et al. Myocarditis: A histopathologic definition and classification. *Am J Cardiovasc Pathol* 1987: 1-3.
20. Wu LA, Lapeyre AC, Cooper LT, Current role of endomyocardial biopsy in the management of patients with dilated cardiomyopathy and myocarditis. *Mayo Clin Proc* 2001; 76: 1030-1038.

Correspondencia:
Dra. Héctor Herrera Bello
Departamento de Cardiología,
Puente de Piedra 150,
Col. Toriello Guerra,
14050, México DF, México.
Teléfono: 5424-7200, ext. 6013,
E-mail: hhb07@yahoo.com

