

# Carcinoma metaplásico de glándula mamaria

Beatriz Corrales Rosas,\* Angélica Escobedo Arzate,\* Jorge Torres González,\* Daniel Magos Rodríguez\*

## CASO CLÍNICO

Mujer de 81 años, con antecedentes de cáncer de mama diagnosticado a los 76 años de edad, en remisión. Inició, cuatro meses previos al ingreso, con dolor abdominal intermitente y pérdida de peso de aproximadamente 10 kg. Un mes antes, el dolor se exacerbó hasta ser incapacitante por lo que acudió a una unidad hospitalaria donde se llevó a cabo laparotomía exploradora por úlcera péptica perforada, fue egresada por mejoría; sin embargo, dos días posteriores al egreso presentó fiebre intermitente, dolor abdominal y ataque al estado general.

A la exploración física se observó palidez de mucosas y tegumentos, regularmente hidratada, abdomen distendido, doloroso, difuso con predominio en epigastrio, no hepato ni esplenomegalia. La radiografía de tórax de ingreso con elevación de hemidiafragma derecho con derrame pleural. Los resultados de laboratorio con leucocitosis de 15,500/ $\mu$ L con neutrofilia, bilirrubina total 1.30 mg/dL, ALT 22.0 U/L, AST 39.0 U/L, fosfatasa alcalina

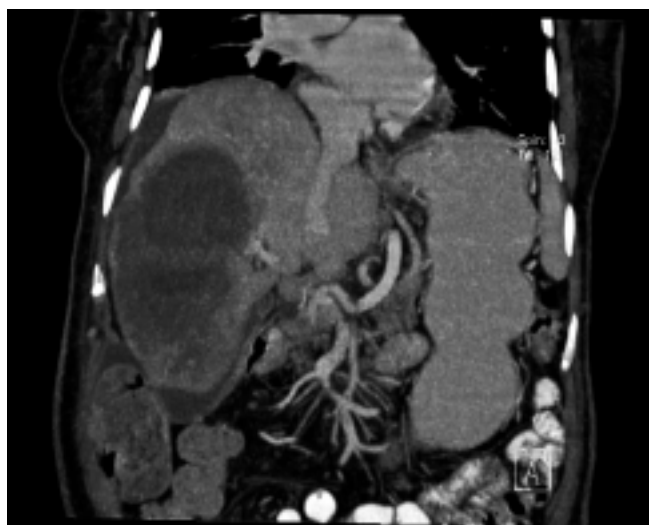

Figura 1. Metástasis hepáticas.

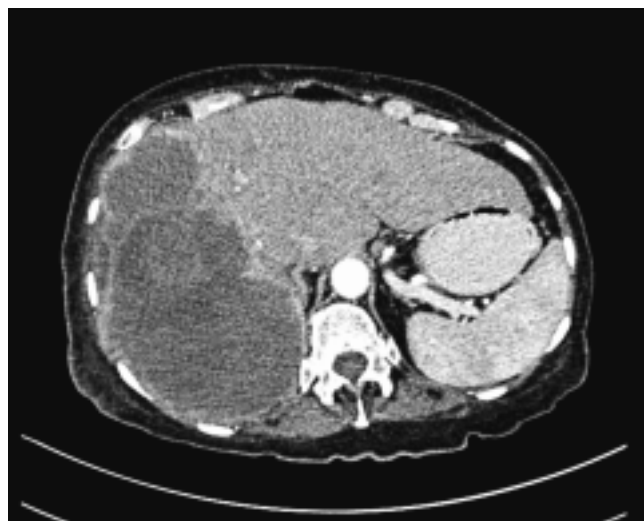


Figura 2. Escaso líquido perihepático subcapsular.

401.0 U/L, GGT 379.0 U/L, alfa feto proteína 1.9 ng/mL, antígeno carcinoembrionario 1.0 ng/mL.

En la tomografía computada de abdomen (Figura 1) se observó una imagen sugerente de absceso hepático que involucraba el lóbulo derecho, escaso líquido perihepático subcapsular (Figura 2). Se realizó punción de la colección sólida, la cual reveló carcinoma poco diferenciado metastásico compatible con carcinoma metaplásico de glándula mamaria con inmunotinciones positivas para pancitoqueratina, progesterona, actina y Her2/neu.

### Correspondencia:

Dra. Beatriz Corrales Rosas  
Departamento de Enseñanza  
Medicina Interna  
Fundación Clínica Médica Sur  
Puente de Piedra No. 150  
Col. Toriello Guerra, Tlalpan  
C.P. 14050 México, D.F.  
Correo electrónico: bcr512@hotmail.com

\* Departamento de Enseñanza, Medicina Interna. Fundación Clínica Médica Sur.