

Corrección del *hallux valgus* mediante técnica percutánea

Alberto Cuéllar Avaroma,* Moisés King Hayata,* María Cristina Martínez de Anda,* Ana Cristina King Martínez,* Florencio de la Concha Bermejillo,** Alejandra Estévez Jaramillo,*** Moisés King Martínez****

Resumen

Introducción. El *hallux valgus* es una deformidad compleja del primer dedo del pie, afecta tanto al tejido óseo como a los tejidos blandos que rodean la articulación. Se han descrito múltiples técnicas quirúrgicas para la corrección de esta patología. Desde el inicio del 2000 se han utilizado las técnicas percutáneas para la corrección del *hallux valgus*. **Material y métodos.** En este artículo se describe una serie de 37 pies a los cuales se les realizó una técnica percutánea para la corrección del *hallux valgus*. En esta cohorte prospectiva, se trató de determinar la satisfacción del paciente ante el procedimiento quirúrgico, conocer la corrección angular posterior al procedimiento y mantenida al menos un año posterior al evento quirúrgico, así como describir las complicaciones observadas. **Resultados.** 88% de los pacientes estuvieron satisfechos y hubo correcciones angulares estadísticamente significativas a un año de seguimiento, con una disminución importante en el dolor presentado por los pacientes. Se encontró 18% de complicaciones y éstas fueron menores. **Conclusiones.** Las técnicas percutáneas de corrección para deformidades del antepié se presentan como una herramienta muy útil para la corrección de estas patologías en manos de médicos ortopedistas entrenados en las mismas.

Palabras clave. Deformidades del pie. Procedimiento quirúrgico mínimo. Satisfacción del paciente.

Abstract

Introduction. The *hallux valgus* is a complex deformity of the first finger of the foot that affects both the soft and bony structures. There have been multiple surgical techniques to correct this deformity. The minimal invasive surgery (MIS) have grown in popularity since the early 2000's for the correction of the *hallux valgus*. **Materials and methods.** In this article we describe a series of 37 feet to which a minimal invasive surgery was performed to correct the *hallux valgus* deformity. **Results.** In the series we found 88% of the patients satisfied, and with an angular correction of the deformity, which was statistically significant, after a year follow-up. There was an important decrease in pain after the MIS procedure. We found an 18% of minor complications due to the surgical technique. **Conclusions.** The MIS for the correction of the forefoot deformity is a very useful tool in the hands of a trained physician.

Key words. Foot deformities. Minimal surgical procedure. Patient satisfaction.

INTRODUCCIÓN

El *hallux valgus* es una luxación o subluxación del primer dedo del pie dirigida hacia fuera o en valgo. Afecta a los tejidos óseos y blandos que comprenden y rodean la primera articulación metatarso-falángica. Se caracteriza por *valgus* (abducción) del primer dedo del pie y *varus* (aducción) del primer metatarsiano. Es una compleja de-

formación del primer rayo que suele acompañarse de deformidades y síntomas de los dedos del pie restantes. Es una deformidad muy frecuente, con predominio en el sexo femenino.^{1,2}

Se trata de un padecimiento de etiología multifactorial, del cual se pueden reconocer dos mecanismos principales: una predisposición congénita al valgo del primer metatarsiano, así como una angulación en varo de la pri-

*Clínica del Pie y Tobillo, Hospital Médica Sur.

**Laboratorio de Investigación e Innovación en la Educación Médica, Hospital General Dr. Manuel Gea González.

***Centro Nacional para la Salud de la Infancia y la Adolescencia (CENSIA).

****Servicio de Ortopedia. Hospital Médica Sur, Fundación Médica Sur.

Correspondencia:

Dr. Alberto Cuéllar Avaroma

Clínica del Pie y Tobillo, Fundación Clínica Médica Sur. Puente Núm. 150. Col. Toriello Guerra. C.P. 14050, México, D.F.
Teléfono: 5666-0808 y 5424-3165. Correo electrónico: kingortopedia@gmail.com

mera falange. La angulación de la falange puede ser influenciada por el tipo de calzado que utilice el sujeto.³

En esta deformidad, el paciente sostiene menos peso sobre el primer dedo y más sobre las cabezas de los restantes metatarsianos, lo que aumenta la posibilidad de aparición de la metatarsalgia, callosidades y fracturas por tensión de los metatarsianos menores.

La posición en valgo del primer dedo puede causar una deformidad del segundo dedo del pie. Esta deformidad hace más doloroso el uso de calzado normal; con frecuencia se forman hiperqueratosis sobre las salientes óseas. A menudo, junto con la subluxación en valgo de la primera articulación metatarso-falángica, se desarrolla un proceso de osteoartritis.^{4,5}

Antes de efectuar el planteamiento operatorio y de hacer las recomendaciones pertinentes al paciente, todo el antepié debe ser evaluado en busca de los múltiples componentes que acompañan al *hallux valgus*.^{5,6}

El tratamiento para esta patología se encuentra encaminado a la disminución del dolor del paciente. Inicialmente, se pueden utilizar diversas ortesis para tratar de frenar la evolución de la deformidad, así como terapia de rehabilitación para tratar de mantener el equilibrio muscular. En los casos en los que pese a un tratamiento no quirúrgico

bien establecido el paciente no presenta mejoría sintomática, se opta por un manejo quirúrgico de la patología.

Existen múltiples técnicas quirúrgicas encaminadas a la corrección del *hallux valgus*. La técnica percutánea actualmente utilizada fue descrita por el Dr. Stephen Isham a principios de los años 90⁷ y popularizada por el Dr. Mariano del Prado, et al., en los años 2000.⁸ La técnica percutánea permite la manipulación de los tejidos óseos, así como de los tejidos blandos para realizar la corrección del *hallux valgus*. Estas correcciones se alcanzan mediante incisiones mínimas en la piel, logrando un respeto importante de los tejidos blandos circundantes.

Se presenta una serie de pacientes atendidos por la patología de *hallux valgus* mediante la corrección percutánea del problema, comparando tanto las modificaciones funcionales como la modificación de los ángulos radiográficos y las mejoras en la escala visual análoga del dolor. Se muestra que las técnicas de corrección percutáneas son reproducibles y presentan adecuados resultados.

MATERIAL Y MÉTODOS

En el Centro Integral de Diagnóstico y Tratamiento (CI-DyT) de Médica Sur, se realizó una evaluación de 979 pa-

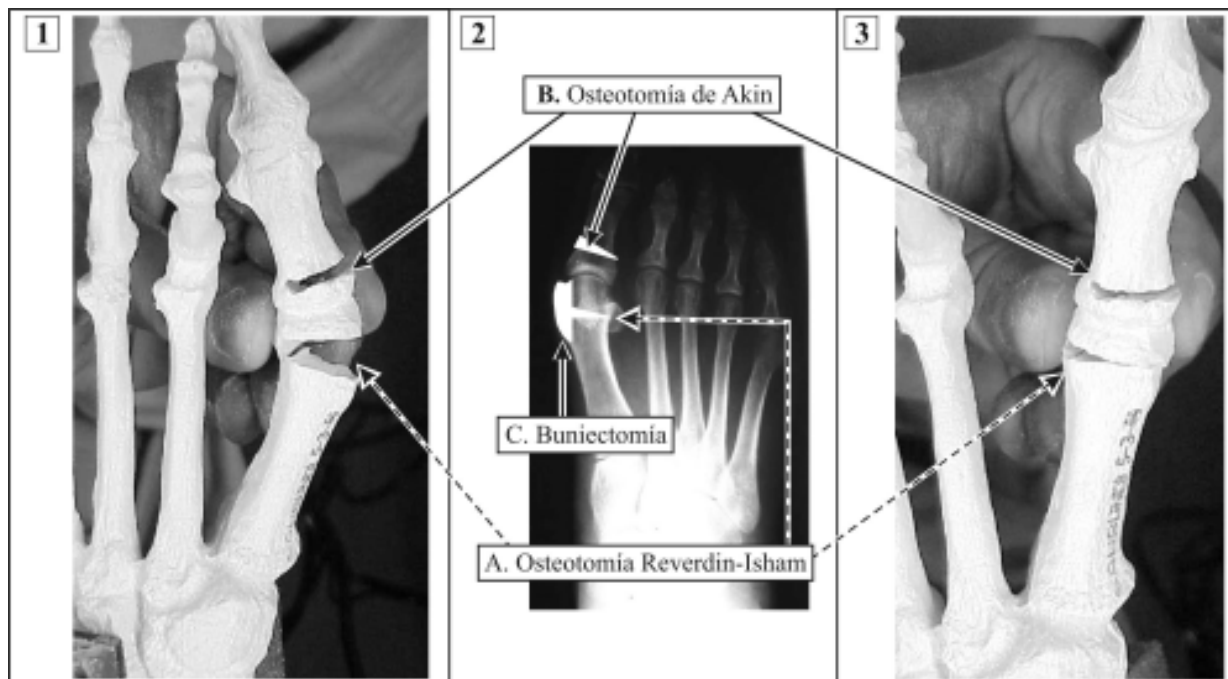


Figura 1. Muestra las correcciones óseas que se realizan a los pacientes mediante la técnica descrita. 1. Modelo con osteotomías realizadas aún sin corrección. 2. Radiografía con sitio de osteotomías marcado. 3. Modelo con osteotomías realizadas y corrección angular completa. A. Osteotomía de Reverdin-Isham. B. Osteotomía de Akin. C. Exostosectomía o buniectomía.

cientes consecutivos que acudieron a realizarse un chequeo médico en 2008, de los cuales 659 fueron pacientes masculinos (67.3%) y 320, pacientes femeninos (32.7%). De los pacientes evaluados 217 (22.2%) presentaron una deformidad clínica correspondiente a *hallux valgus*, 130 (60%) de los pacientes con esta deformidad eran del sexo femenino.

Fue un estudio de cohorte observacional y prospectivo, donde se evaluaron pacientes intervenidos quirúrgicamente mediante cirugía percutánea para corrección del *hallux valgus* en el periodo de enero 2004 a diciembre 2008, en el Hospital Médica Sur. La serie constó de 22 pacientes (un hombre y 21 mujeres) que correspondieron a 37 pies. En 15 (68.2%) de los pacientes, se realizó el procedimiento en ambos pies. Se excluyeron de la serie a pacientes con patologías reumáticas y pacientes con cirugías previas del antepié.

El procedimiento que se realizó a todos los pacientes fue el siguiente (Figura 1):

- Exostosectomía de la cabeza del primer metatarsiano.
- Osteotomía distal oblicua y con cuña interna del primer metatarsiano tipo Reverdin-Isham.
- Tenotomía del músculo abductor a nivel de su inserción en la primera falange.
- Capsulotomía infero-lateral de la articulación metatarso-falángica del primer rayo.
- Osteotomía de la base de la falange proximal del primer dedo en cuña medial tipo Akin.

A todos los pacientes se les realizaron controles seriados clínicos y radiográficos en el prequirúrgico, así como en el

posquirúrgico. El ángulo que existe entre el primero y segundo metatarsianos (ángulo intermetatarsal) se consideró normal hasta los 9°. El ángulo que existe en la primera articulación metatarso-falángica se consideró normal hasta 20°.

En dichos controles, se aplicó una escala visual análoga del dolor (EVAD), clínica en la que se incluyó valoración del dolor presentado al solicitar a los pacientes que calificaran su dolor en una escala de 0 a 10. Se les interrogó sobre la satisfacción personal ante el manejo quirúrgico, pidiéndoles que la calificaran en la escala de Likert⁸ de cinco puntos (muy satisfecho, satisfecho, medianamente satisfecho, no satisfecho, muy insatisfecho). Se les interrogó sobre el tiempo, posterior a la cirugía (medido en días), en que pudieron utilizar un zapato considerado como normal por ellos.

Se realizó valoración radiográfica prequirúrgica y posquirúrgica con las proyecciones dorso-plantar y lateral con apoyo. En las cuales, se valoraron los siguientes ángulos (Figura 2):

- Ángulo metatarso-falángico del primer rayo (MTF).
- Ángulo intermetatarsal (IM).
- Ángulo de la superficie articular proximal (PASA).
- Índice metatarsal funcional (para conocer si el primer metatarsiano era más corto, igual o más largo que el segundo metatarsiano).

Análisis estadístico

Para el análisis estadístico se utilizó SPSS v. 13 (SPSS, Chicago, Ill). Se realizó análisis descriptivo de las varia-

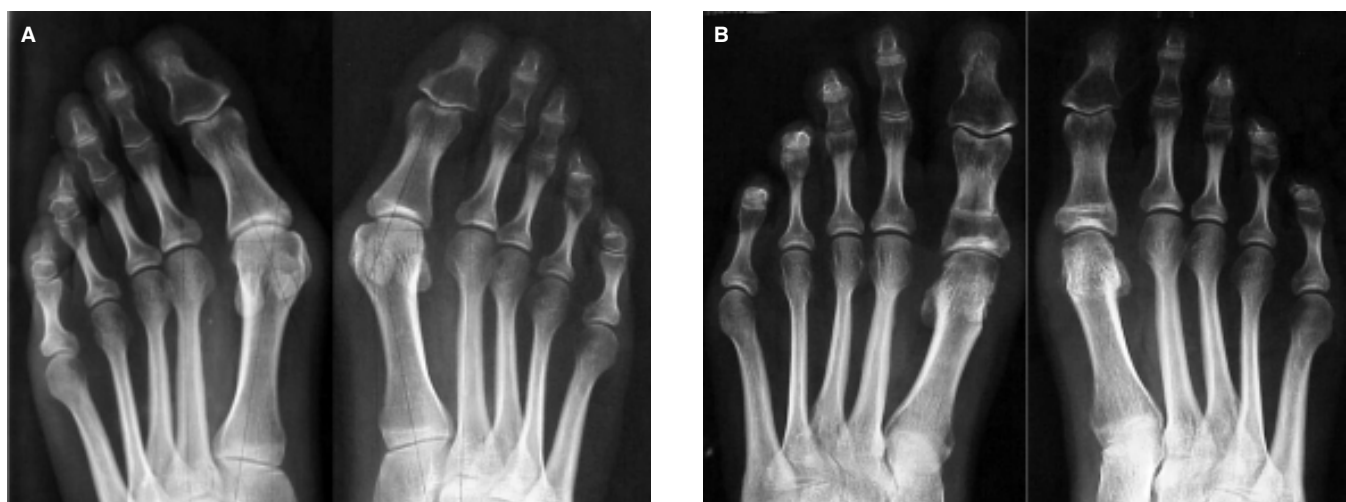

Figura 2. Estudios radiográficos dorsoplantares de ambos pies en el prequirúrgico (A) y el posquirúrgico (B) a 12 meses.

bles continuas usando medidas de dispersión y de tendencia central; para las variables categóricas se utilizaron frecuencias (Cuadro 1). Se aplicó la prueba t pareada para medir diferencia entre las medias en las variables continuas. Se consideró a todo valor < 0.05 como una diferencia estadísticamente significativa.

RESULTADOS

En el cuadro 1 se describen las variables demográficas de los pacientes. La edad promedio de $50.7 \pm$ años (ran-

Cuadro 1. Características de los pacientes operados con la técnica percutánea para corrección de *hallux valgus* entre enero 2004 y diciembre 2009.

Características	n = 22 n (%)
• Edad (años)	
< 50	7 (31.8)
> 50	15 (68.2%)
• Género	
Femenino	20 (94.6)
Masculino	2 (5.40)
• Tipo de cirugía	
Unilateral	7 (31.8)
Bilateral	15 (68.2)
	n = 37
• Patología de pie asociada	
Ninguna	14 (37.8)
Metatarsalgia	17 (46.0)
Dedos en garra	6 (16.2)
• Tiempo de seguimiento posterior a la cirugía (meses)	
< 26	22 (59.5)
> 26	15 (40.5)

go de edad ente 18 y 70 años), con 17 pies derechos (45.9%) y 20 pies izquierdos (54.1%), 35 pies del sexo femenino (94.6%) y dos del sexo masculino (5.4%) con un seguimiento promedio de $26.41 \pm$ meses (rango de 12-53 meses), etapa en que se hizo el corte para el siguiente análisis. Además del manejo del *hallux valgus*, a 23 pies (62.16%) se les realizaron procedimientos percutáneos a los dedos centrales por patologías de asociados.

En el cuadro 2 se describen los resultados de la EVAD obtenidos en el pre y posquirúrgico de los pacientes, así como las mediciones angulares realizadas en los estudios radiográficos en el pre y posquirúrgico a un año.

El valor promedio de la EVAD fue de 7.78 ± 1.92 unidades en la valoración prequirúrgica vs. 1.86 ± 1.99 unidades al año de seguimiento, siendo estas diferencias estadísticamente significativas ($p = 0.048$). Con respecto a la valoración radiográfica, el ángulo metatarso-falángico (MTF) se redujo: de un valor promedio de 27.14° ($18-40^\circ$) en el prequirúrgico a 11.97° (rango entre 6 a 21°) en el posquirúrgico, esta diferencia fue estadísticamente significativa ($p < 0.001$). El promedio del ángulo intermetatarsal (IM) se modificó: de 14.89° (rango 8- 19°) en el prequirúrgico a 12.08° (rango 8- 17°) en el control posquirúrgico, esta diferencia fue estadísticamente significativa ($p < 0.001$). El ángulo de la superficie articular proximal (PASA) se modificó: de un promedio prequirúrgico de 16.68° (rango 6- 27°) a un promedio posquirúrgico de $9.46^\circ \pm 4.28$ (rango 5-16), esta diferencia fue estadísticamente significativa ($p = 0.010$) (Figura 2).

El retorno al uso de un calzado considerado normal por el paciente, se presentó en un promedio de 80.95 días (rango 60-180) posteriores al evento quirúrgico.

La satisfacción personal del paciente⁹ mostró:

- 51.4%, muy satisfecho.
- 32.4%, satisfecho.

Cuadro 2. Cambios clínicos y radiológicos en el pre y posquirúrgico en pacientes operados por técnica percutánea en el Hospital Médica Sur de enero 2004 y diciembre 2008.

	Prequirúrgico		Posquirúrgico		Diferencia pre y posquirúrgica		p
	Media	DS	Media	D.S.	Media	D.S	
• Clínicos							
Dolor	7.78	± 1.92	1.86	± 1.99	5.92	± 2.27	0.048*
• Radiológicos							
MTF	27.14	± 6.53	11.97	± 4.05	15.16	± 5.37	$< 0.001^*$
IM	14.89	± 2.63	12.08	± 2.27	2.81	± 1.88	$< 0.001^*$
PASA	16.68	± 4.66	9.46	± 2.53	7.21	4.27	0.010*

*Prueba de t pareada.

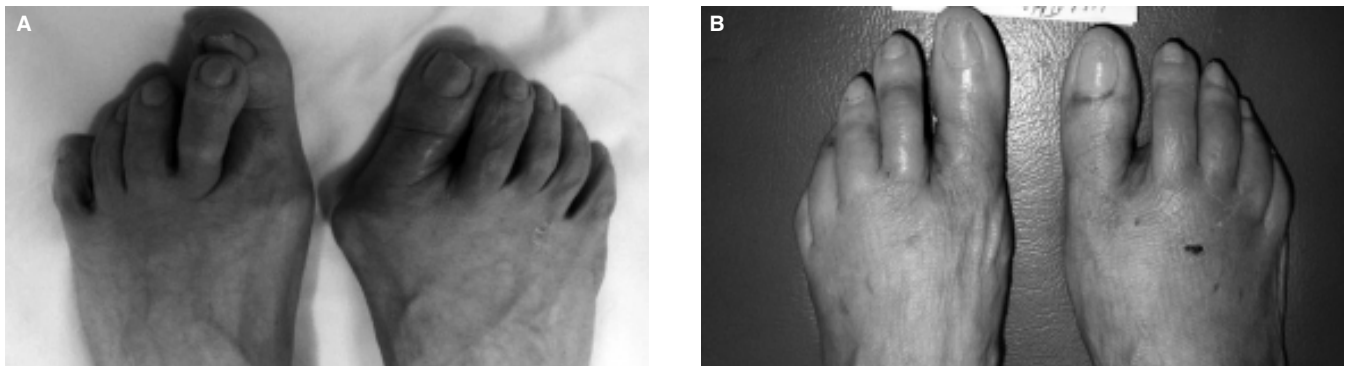


Figura 3. Imagen clínica prequirúrgica (A) y a las tres semanas del posquirúrgico (B), en las cuales se notan los cambios de la alineación digital y las pequeñas heridas cutáneas posquirúrgicas.

- 13.5%, medianamente satisfecho.
- 2.7% (un paciente), no satisfecho.

No hubo pacientes muy insatisfechos con el resultado quirúrgico al final del seguimiento.

En la serie se encontraron 30 pies sin complicaciones (81.1%) y sólo siete (18.9%) con complicaciones menores, de los cuales: un pie (2.7% del total) con infección superficial que se trató con antibióticos por vía oral; tres pies (8.1 % del total) con hipocorrección de la deformidad, de los cuales sólo un pie requirió una nueva intervención quirúrgica por mejoría estética, y tres pies (8.1%) con dolor residual, el cual remitió a los tres meses (Figura 3).

DISCUSIÓN

La técnica quirúrgica percutánea se realiza mediante un bloqueo troncular realizado a la altura del tobillo, no se requiere del uso de torniquete. Con la realización de esta técnica se logran corregir múltiples padecimientos del antepié en un solo evento quirúrgico con menor grado de agresión a los tejidos blandos circunvecinos ; éstas son grandes ventajas sobre la técnica abierta tradicional.⁸

El dolor de la primera semana del posquirúrgico es manejado mediante analgésicos orales y, en general, es bien tolerado por el paciente. El edema que presenta el pie en el posquirúrgico es importante, principalmente en las primeras dos a tres semanas, pero se mantiene cierta proporción de este edema hasta alrededor de los 100 días, cuando los pacientes pueden regresar al uso de un calzado normal.

Después de al menos un año de seguimiento, 88% de los pacientes se referían como satisfechos o muy satisfechos con los resultados obtenidos, tanto estéticos como fun-

cionales. Esto concuerda con los resultados descritos por Harttrup y Jonson,¹⁰ Tollison y Baxter,¹¹ así como Easley.¹²

Existe el dilema entre la fijación y no fijación de las osteotomías en el tratamiento quirúrgico del *hallux valgus*, con una tendencia generalizada a creer en la fijación para mantener las correcciones deseadas y obtener un buen resultado;¹³ pero en realidad, los métodos de fijación (clavillos de Kirschner, pins metálicos, grapas, suturas de acero, etc.) evitarán solamente grandes desplazamientos. Por ello, los autores del presente trabajo coinciden con Austin y Leventen,¹⁴ y De Prado¹⁵ en que no es necesario realizar técnicas de síntesis para los fragmentos osteotomizados. Por otro lado, la corrección angular lograda mediante la técnica percutánea y sin uso de implantes de fijación interna es comparable con los resultados con técnicas abiertas publicados en varias series como las de Donnelly,¹⁶ Klosok,¹⁷ Crosby,¹⁸ así como Mitchell y Baxter,⁷ aunque a diferencia de todos estos grupos, en el presente estudio los autores no utilizaron material de síntesis, que agrega una ventaja al procedimiento, pues no se requiere un segundo procedimiento para retirar el material, lo que reduce costos del tratamiento.

Wu,¹⁹ Kitaoka²⁰ y Trnka²¹ recomiendan la asociación de liberación del tendón abductor y la capsulotomía lateral para obtener mejores correcciones en el ángulo metatarso-falángico, por encima de 25° en comparación con la serie de Blum,²² el cual sugería que las osteotomías distales corrigen aproximadamente entre 10 a 25°. Aunque Shereff²³ advirtió que la asociación de osteotomías distales con liberación de partes blandas incrementan los índices de necrosis avascular de la cabeza de los metatarsianos. En la presente serie no se encontraron datos de necrosis avascular de las cabezas de los metatarsianos a pesar de realizar la liberación de las partes blandas por vía percutánea.

En la presente serie se obtuvo una corrección de 60% en el MTF y 15% en el IM, comparables con los resultados radiográficos obtenidos mediante osteotomías distales abiertas o percutáneas.^{24 32}

Una de las ventajas de la osteotomía modificada de Reverdin-Isham es la disminución del ángulo PASA. En la serie presentada aquí se obtuvo una corrección de 50% (un promedio 16.68° en el preoperatorio a 9.46° en el postoperatorio) comparables con las correcciones reportadas por Magnan,^{25,27} Maffulli²⁶ y Bauer³³ mediante técnica percutánea y por Chou,³⁴ Coughlin y Carlson³⁵ mediante osteotomía chevron o doble osteotomía.

CONCLUSIÓN

La técnica percutánea para corrección del *hallux valgus* presenta una adecuada corrección de las patologías que afectan al antepié y una importante versatilidad, ya que permite la corrección de múltiples patologías del antepié en un solo procedimiento quirúrgico. La técnica adecuadamente realizada presenta bajo porcentaje de complicaciones y un alto porcentaje de satisfacción en los pacientes.

REFERENCIAS

- Reverdin J. De la deviation en dehors du gros orteil et de son traitement chirurgical. *Trans Internat Med Congress* 1881; 2: 508-12.
- Weber BG, Cech O. Pseudoartrosis. Editorial Científica Médica; 1986, 13-14.
- Mann RA, Donatto KC. The chevron osteotomy: A clinical and radiographic analysis. *J Foot Ankle Surg*; 18(5): 255-61.
- Mitchell L, Baxter DE. A chevron-akin double osteotomy for correction of hallux valgus. *J Foot Ankle Surg*; 12(1): 7-14.
- Frey C, Jahss M, Kummer FJ. The Akin procedure: An analysis of results. *J Foot Ankle Surg* 1991; 12(1): 1-6.
- Wanivenhaus A, Brettschneider W. Influence of metatarsal head displacement on metatarsal pressure distribution after hallux valgus surgery. *J Foot Ankle Surg* 1993; 14(2): 85-9.
- Isham SA. The Reverdin-Isham procedure for the correction of hallux abducto valgus. A distal metatarsal osteotomy procedure. *Clin Podiatr Med Surg* 1991; 8(1): 81-94.
- De Prado M, Golano P, Ripoli L. Cirugía percutánea del pie. Barcelona: Ed Masson; 2003, p. 57-94.
- Likert R. A technique for the measurement of attitudes. *Arch Psychol* 1932; 140.
- Hattrup SJ, Johnson KA. Chevron osteotomy: Analysis of factors in patients' dissatisfaction. *J Foot Ankle Surg* 1985; 5(6): 327-32.
- Tollison ME, Baxter DE. Combination chevron plus akin osteotomy for hallux valgus: Should age be a limiting factor? *J Foot Ankle Surg* 1997; 18(8): 477-81.
- Easley ME, Kiezbak GM, et al. Prospective, randomized comparison of proximal crescentic and proximal chevron osteotomy for correction of hallux valgus deformity. *Foot Ankle Int* 1996; 17(6): 307-16.
- Pelet D. Osteotomy and fixation for hallux valgus. *Clin Orthop* 1981; 157: 42-6.
- Austin DW, Leventen EO. A new osteotomy for hallux valgus a horizontally directed "V" displacement osteotomy of the metatarsal head for hallux valgus and primus varus. *Clin Orthop* 1981; 157: 25-30.
- De Prado M, Ripoll PL, Vaquero J, Golano P. Tratamiento quirúrgico percutáneo del hallux valgus mediante osteotomías múltiples. *Rev Ortoped Traumatol* 2003; 47(6): 406-16.
- Donnelly R, Charles C, Saltzman L, Kile TA, Johnson K. Modified chevron osteotomy for hallux valgus. *Foot Ankle Int* 1994; 15(12): 642-5.
- Klosok JK, Pring DJ, Jesop JH, Maffulli N. Chevron or Wilson metatarsal osteotomy for hallux valgus: A prospective randomized trial. *J Bone Joint Surg Br* 1993; 75(5): 825-9.
- Crosby LA, Bozarth GR. Fixation comparison for chevron osteotomies. *Foot Ankle Int* 1998; 19(1): 41-3.
- Wu KK. Modified Mitchell's bunionectomy (Wu's bunionectomy). *Orthopedics* 1997; 20(3): 253-7.
- Kitaoka HB, Patzer GL. Salvage treatment of failed hallux valgus operations with proximal first metatarsal osteotomy and distal soft-tissue reconstruction. *Foot Ankle Int* 1998; 19(3): 127-31.
- Trnka HJ, Zembsch A, et al. Modified Austin procedure for corrections of hallux valgus. *Foot Ankle Int* 1997; 18(3): 119-27.
- Blum JL. The modified Mitchell osteotomy-bunionectomy indications and technical considerations. *Foot Ankle Int* 1994; 15(3): 103-6.
- Shereff MJ, Yang QM, et al. Extraosseus and intraosseus arterial supply to the first metatarsal and metatarsophalangeal joint. *Foot and Ankle* 1987; 8(2): 81-93.
- Bösch P, Wanke S, Legenstein R. Hallux valgus correction by the method of Bösch: a new technique with a seven-to-ten-year follow-up. *Foot Ankle Clin* 2000; 5: 485-98.
- Magnan B, Pezze L, Rossi N, et al. Percutaneous distal metatarsal osteotomy for correction of hallux valgus. *J Bone Joint Surg Am* 2005; 87(6): 1191-9.
- Maffulli N, Oliva F, Coppola C, et al. Minimally invasive hallux valgus correction: a technical note and a feasibility study. *J Surg Orthop Adv* 2005; 14: 193-8.
- Magnan B, Bortolazzi R, Samaila E, et al. Percutaneous distal metatarsal osteotomy for correction of hallux valgus. *Surgical technique J Bone Joint Surg Am* 2006; 88(Suppl. 1): 135-48.
- Schneider W, Aigner N, Pinggera O, et al. Chevron osteotomy in hallux valgus: ten-year results of 112 cases. *J Bone Joint Surg Br* 2004; 86: 1016-20.
- Strientra JJ, Lee JA, Nakadate DT. Large displacement distal chevron osteotomy for correction of hallux valgus deformity. *J Foot Ankle Surg* 2002; 41: 213-20.
- Trnka HJ, Zembsch A, Easley ME, et al. The chevron osteotomy for corrections of hallux valgus. Comparison of findings after two and five years of follow-up. *J Bone Joint Surg Am* 2000; 82: 1373-8.
- Kuo CH, Huang OJ, Cheng YM, et al. Modified Mitchell osteotomy for hallux valgus. *Foot Ankle Int* 1998; 19: 585-9.
- Teli M, Grassi FA, Montoli C, et al. The Mitchell bunionectomy: a prospective study of 60 consecutive cases utilizing single K-wire fixation. *J Foot Ankle Surg* 2001; 40: 144-151.
- Bauer T, De Lavigne C, Biau D, De Prado M, et al. Percutaneous hallux valgus surgery: A prospective multicenter study of 189 cases. *Orthop Clin N Am* 2009; 40: 505-14.
- Chou LB, Mann RA, Casillas MM. Biplanar chevron osteotomy. *Foot Ankle Int* 1998; 19: 579-84.
- Coughlin MJ, Carlson RE. Treatment of hallux valgus with increased distal metatarsal articular angle: evaluation of double and triple first ray osteotomies. *Foot Ankle Int* 1999; 20: 762-70.