

# Hernia diafragmática tipo Morgagni

Diego García-Vivanco,\* Marcel Sanabria-González,\* Víctor Visag-Castillo,\* Carmen Zavala-García,<sup>†</sup> Nahum Méndez-Sánchez,<sup>‡</sup> Gonzalo Torres-Villalobos,<sup>§</sup> José Manuel Correa-Rovelo<sup>||</sup>

### RESUMEN

La hernia de Morgagni se define como la ocupación por contenido abdominal del espacio en la musculatura al lado del apéndice xifoides entre las inserciones del diafragma y el séptimo cartilago costal. El defecto herniario usualmente se ocupa por tejido graso (omento mayor) y los vasos epigástricos superiores que lo atraviesan. En la actualidad, debido al avance en los estudios diagnósticos de imagen, se logra diagnosticar este defecto con mayor precisión. Asimismo, se considera la plastia con colocación de malla por vía laparoscópica como el tratamiento de primera elección. Se expone el caso clínico de una mujer de 60 años que presentaba fatiga y dolor retroesternal y que evidenció en la radiografía de tórax masa en pulmón derecho, por lo que se realizó tomografía, mostrándose defecto herniario, mismo que se corrigió mediante tratamiento quirúrgico.

Palabras clave. Dolor torácico. Disnea. Morgagni. Hernia abdominal.

### ABSTRACT

Morgagni hernia is defined as the occupation by abdominal components through the muscles next to the xiphoid process, just between the insertions of the diaphragm and the seventh costal cartilage. The hernial defect is usually occupied by fatty tissue (grate omentum) and the superior epigastric vessels pass through it. At present, due to advances in diagnostic imaging studies, this defect diagnosis is achieved with more accuracy. Also, the laparoscopic treatment by placing a protesic mesh in the defect is considered as the treatment of choice. We report the case of a 60 year-old woman who presented fatigue and retroesternal pain, in the chest radiograph it was evident a lung mass, so we performed a computed tomography in which we observed the hernia defect, so we decided to treat her with surgery.

Key words. Thoracic pain. Dyspnea. Morgagni. Abdominal hernia.

### CASO CLÍNICO

Mujer de 60 años de edad, con antecedentes de HAS, EAP y DM II, presentó cuadro de dolor retroesternal asociado con disnea de medianos esfuerzos y fatiga intermitente de siete años de evolución. Se le realizó cateterismo cardiaco en 2005 sin encontrar anomalías; posteriormente se agregó disfagia a sólidos en 2008, se realizó endoscopia y se documentó ERGE y esófago sigmoideo. Como parte del abordaje de disnea y dolor torácico, se realizó angiotomografía, documentando que la vena cava superior y el cayado de la vena ácigos se localizaban del lado izquierdo; adyacente a la cisura del pulmón derecho, se identificó imagen de morfología nodular de 5 mm.

Posteriormente, en mayo 2010, presentó cuadros de tos no productiva, disnea paroxística nocturna, lipotimias, disnea de medianos esfuerzos y dolor retroesternal intermitente. Se le realizó radiografía de tórax, que mostró una imagen compatible con tumoración dependiente de pulmón derecho, por lo que se realizó PET-CT para descartar proceso neoplásico, evidenciándose hernia diafragmática anterior derecha, con contenido intestinal que desplazaba mediastino y pulmón derechos (Figura 1). Se programó para reparación laparoscópica, encontrando hernia de Morgagni con omento mayor herniado en cavidad torácica (Figura 2A), sin contenido intestinal en ese momento (posiblemente se redujo durante la relajación). Una vez reducido el contenido del saco herniario se

\*Fundación Clínica Médica Sur, Facultad Mexicana de Medicina, Universidad la Salle. Ciudad de México, México.

<sup>†</sup>Curso de Medicina Interna, Fundación Clínica Médica Sur. Ciudad de México, México.

<sup>‡</sup>Departamento de Investigación Biomédica, Fundación Clínica Médica Sur. Ciudad de México, México.

<sup>§</sup>Curso de Cirugía General, Fundación Clínica Médica Sur, Ciudad de México, México.

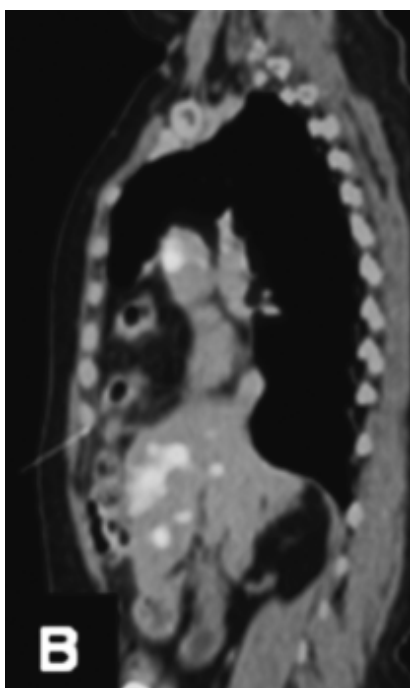
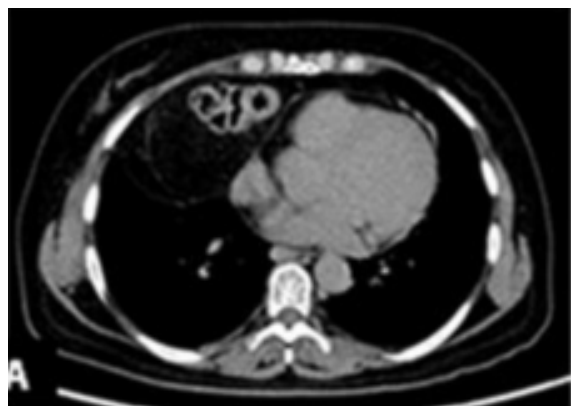<sup>||</sup>Departamento de Cirugía, Fundación Clínica Médica Sur. Ciudad de México, México.

### Correspondencia:

Diego M. García-Vivanco

Rancho del Arco, Núm. 95-4, Col. Los Girasoles, Deleg. Coyoacán, C.P. 04920, México, D.F.

Tel.: (01 55) 5684-4373. Correo electrónico: diegogviva@gmail.com

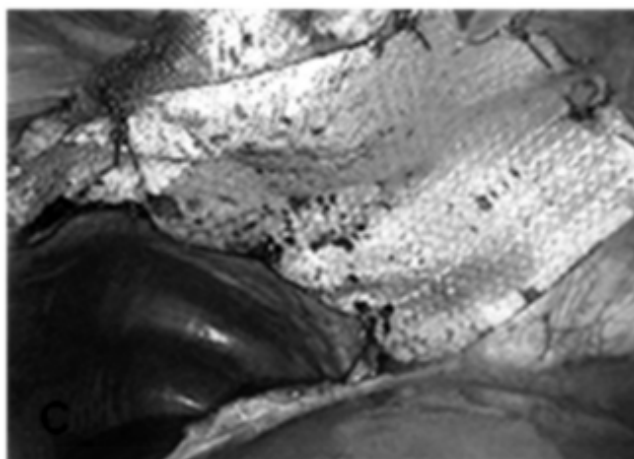
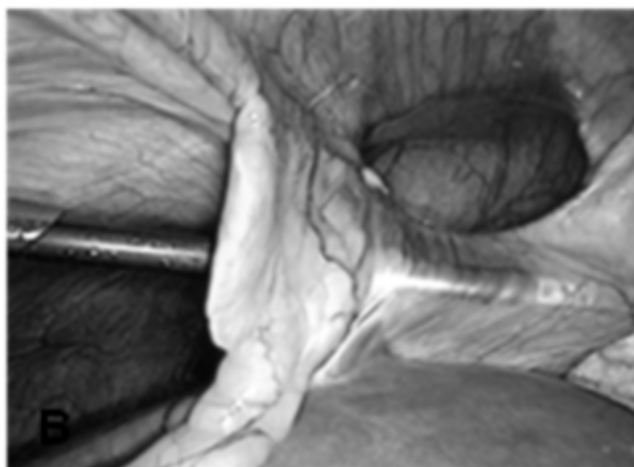
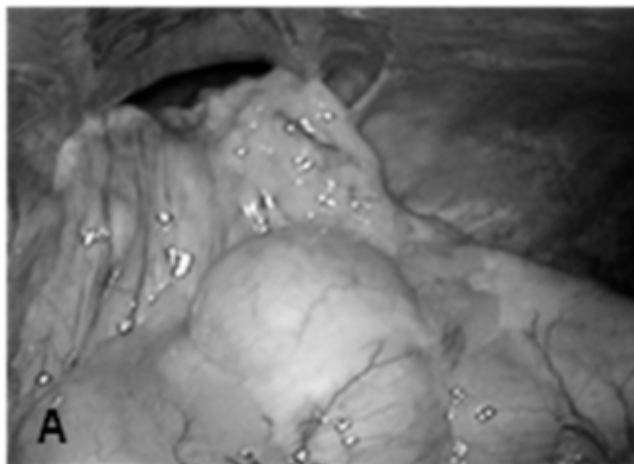


**Figura 1.** Tomografía por emisión de positrones (PET-CT). **A.** TAC con presencia de asas intestinales en región pulmonar derecha. **B.** PET-CT corte sagital mostrando asas intestinales a un lado del corazón.

observó defecto de 8 cm de diámetro (Figura 2B), del cual se realizó cierre primario con puntos en U y después se reforzó con malla tipo Proceed (polipropileno-polidioxanona/celulosa oxidada regenerada) (Figura 2C).

## DISCUSIÓN

En 1769 Morgagni descubrió una hernia diafragmática que se originaba en el triángulo esternocostal, formado por el espacio en la musculatura al lado del apéndice xifoides



**Figura 2.** Intervención laparoscópica. **A.** Hernia diafragmática tipo Morgagni con epiplón en su interior. **B.** Reducción del epiplón de la hernia de Morgagni. **C.** Reparación del defecto con puntos en U y colocación posterior de la malla.

entre las inserciones del diafragma y el séptimo cartílago costal. La falta de fusión entre la parte anterior de la membrana pleuroperitoneal y el déficit de formación muscular en esta región originan las hernias en este espacio.<sup>1</sup>

La mayoría de los defectos diafragmáticos son asintomáticos y es común que sean documentados de manera incidental mediante algún estudio de imagen o durante un procedimiento quirúrgico.

Se estima que 90% de las hernias de Morgagni son derechas y representan únicamente 3% de las hernias diafragmáticas tratadas con cirugía.<sup>1</sup> Dada su baja frecuencia, este tipo de hernias suelen confundirse con otro tipo de entidades de localización cardiofrénica, como quistes pericárdicos, linfadenopatías y neoplasias.<sup>2</sup>

En los niños, el contenido del saco suele ser epiplón; en adultos el orificio herniario aumenta de tamaño y permite la herniación de vísceras abdominales. En este caso, llama la atención la presentación atípica. Como posible causa se considera que la paciente aumentó 15 kg de peso en los dos años previos, con el consiguiente aumento de la presión intraabdominal y el posterior aumento del defecto herniario. Por otro lado, además de la presentación clínica inicial, es interesante la presencia de malformaciones vasculares concomitantes.

Generalmente las hernias de Morgagni se encuentran asociadas a otro tipo de anomalías (hipotiroidismo, malformaciones vasculares y renales) y deben descartarse cromosomopatías tales como mosaicismo para trisomía 21, 13 o 18, o deleciones en MEF-2, asociados a defectos de la migración celular.<sup>3</sup>

## ABREVIATURAS

- DM: diabetes mellitus.
- EAP: enfermedad ácido-péptica.
- ERGE: enfermedad por reflujo gastroesofágico.
- HAS: hipertensión arterial sistémica.
- MEF: myocyte enhancer factor (factor potenciador de miocitos).
- PET-CT: tomografía por emisión de positrones.

## REFERENCIAS

1. Nasr A, Fecteau A. Foramen of Morgagni: Presentation and treatment. *Thorac Surg Clin* 2009; 19: 463-8.
2. Schumacher L, Gilbert S. Congenital Diafragmatic Hernia in the Adult. *Thorac Surg Clin* 2009; 19: 469-72.
3. Avella D, Garcia LJ, Gusani NJ, Nikfarjam M, Shereef S, Kimchi ET, Staveley-O'Carroll KF. Human Acellular Dermal Matrix: an innovative tool for diaphragmatic reconstruction in patients with large intra-abdominal tumors. *Am Surg* 2010; 199: 12-6.