

# Reporte de caso de trisomía 8 en mosaico

Rodolfo Bolaños-Reyes,\* A González-del Ángel,\*\* Susana Martínez-Nava,\*\*\* Paola Morales-Gómez \*\*\*\*

## RESUMEN

La trisomía 8 es una anomalía cromosómica poco frecuente, siendo característico el retraso mental. La mayoría de los casos que se identifican al nacer son mosaicos. Presentamos un caso clínico de recién nacido masculino diagnosticado por ultrasonografía (USG) prenatal con hidrocefalia y agenesia de cuerpo calloso. A su nacimiento se observó a la exploración física puente nasal alto, nariz bulbosa, teletelia y pliegues plantares profundos bilaterales, por esto último se consideró el diagnóstico de trisomía 8. Se realizó cariotipo corroborándose la sospecha diagnóstica de trisomía 8 en mosaico. Se conoce que las manifestaciones clínicas son muy variables en esta entidad, por lo que podría estar subdiagnosticada; sin embargo, el dato clínico presente en la mayoría de los casos es la presencia de pliegues plantares verticales profundos. Los pacientes generalmente cursan con hipotonía y retraso mental severo; la presencia de este último dato es una indicación para solicitar un estudio citogenético, aun cuando no se haya considerado clínicamente el diagnóstico de una alteración cromosómica, el cual permite establecer el diagnóstico con certeza. Sugerimos que como parte del abordaje integral de un paciente con dismorfias y retraso mental, e incluso cuando clínicamente no se integre un diagnóstico sindrómico, se debe solicitar cariotipo para establecer un diagnóstico etiológico que permita al equipo médico tratante establecer un pronóstico funcional o de vida, implementar estrategias preventivas y terapéuticas así como para brindar un asesoramiento genético adecuado a la familia.

**Palabras clave.** Anomalía cromosómica. Pliegues plantares. Recién nacido.

## ABSTRACT

Trisomy 8 is a chromosomal rare abnormality, characterized by mental retardation. Most cases are identified at birth like mosaics. We report a case with this illness by prenatal USG with hydrocephalus and agenesis of corpus callosum. At the birth was noted by physical examination high nasal bridge, bulbous nose, bilateral deep plantar creases and teletelia. Karyotype was performed confirming the suspected diagnosis of mosaic trisomy 8. It is known that the clinical manifestations are highly variable in this entity, which may be underdiagnosed, however the clinical data presented in most cases is the presence of deep vertical plantar creases. Patients usually present hypotonia and severe mental retardation, these are indications to request a cytogenetic study, even without a chromosomal abnormality. We suggest that as part of comprehensive approach to a patient with dysmorphic features and mental retardation, even if not clinically integrated syndromic diagnosis, should be requested to establish a karyotype etiologic diagnosis that allows the medical team to establish a functional outcome or life, implementing preventive and therapeutic strategies and to provide appropriate genetic counseling to the family.

**Key words.** Chromosomal abnormality. Plantar creases. Newborn.

## INTRODUCCION

La trisomía 8 se caracteriza por la presencia de un cromosoma 8 adicional en mosaico (línea celular con trisomía 8 y otra línea celular normal), la cual generalmente es incompatible con la vida, siendo la mayoría de los casos abortos espontáneos en el primer trimestre de gestación.<sup>1</sup>

Su incidencia varía en 1.2 por cada 1,000 embarazos reconocidos clínicamente hasta 1:50,000 en recién naci-

dos vivos, teniendo una preferencia por el sexo masculino con una relación de 5:1.<sup>1</sup>

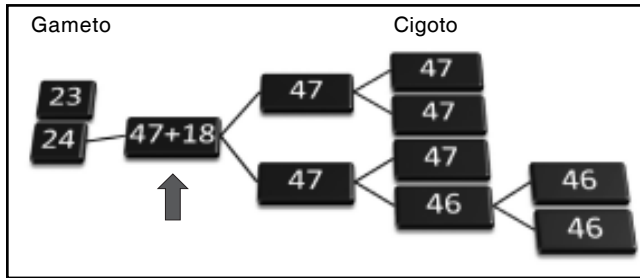
La trisomía 8 se considera que ocurre como un evento *de novo*, por una no disyunción meiótica (precigótica) con un rezago anafásico poscigótico o por una no disyunción mitótica (postcigótica) (Figuras 1 y 2), generalmente se considera en el asesoramiento genético que el riesgo de recurrencia es nulo en las familias que tienen un hijo con esta entidad.<sup>1,2</sup>

\* Servicio de Neonatología, \*\* Neonatología. Hospital Médica Sur, México. D.F.

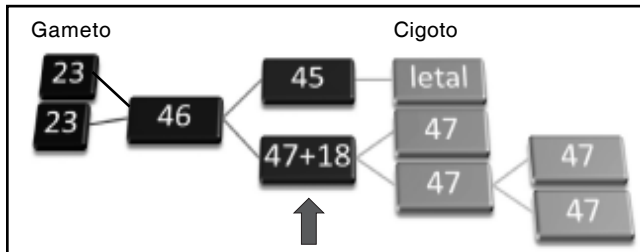
Correspondencia:

Dra. Paola Morales-Gómez

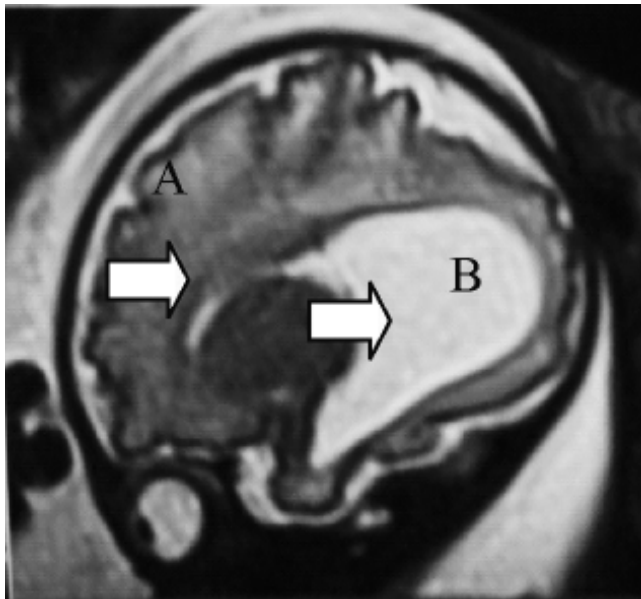
Servicio de Neonatología, Departamento de Neonatología, Hospital Médica Sur. Puente de Piedra, Núm. 150. Col. Toriello Guerra, Del. Tlalpan, México, D.F. Tel.: 5424-7269, Ext. 7269. Correo electrónico: paomg@yahoo.com



**Figura 1.** No disyunción meiótica y rezago anafásico poscigótico.



**Figura 2.** No disyunción mitótica.

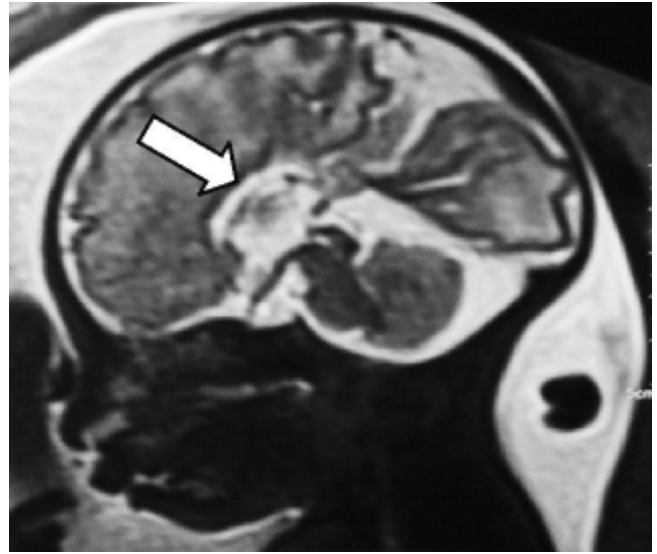


**Figura 3.** IRM (Fase 2) prenatal en un corte sagital. **A.** Ausencia de cuerpo calloso. **B.** Dilatación ventricular.

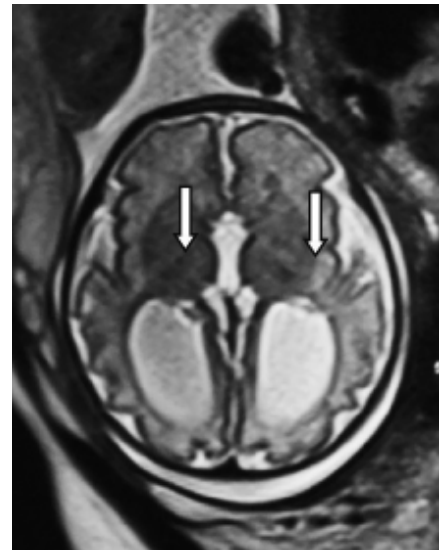
## CASO CLÍNICO

Recién nacido masculino, hijo de madre de 32 años de edad, G1, padres sanos, quien cursó con control prenatal regular, por ultrasonido obstétrico se diagnosticó macrocefalia y dilatación ventricular bilateral.

Se realizó resonancia magnética *in utero* a las 32 semanas de gestación, en la que se reporta agenesia de cuerpo calloso e hidrocefalia exvacuum (Figuras 3, 4 y 5).



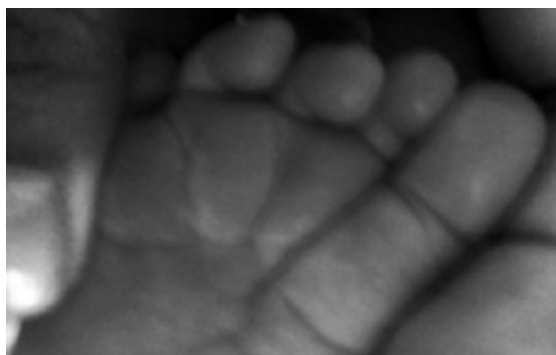**Figura 4.** IRM (Fase 2) prenatal, con ausencia de cuerpo calloso.



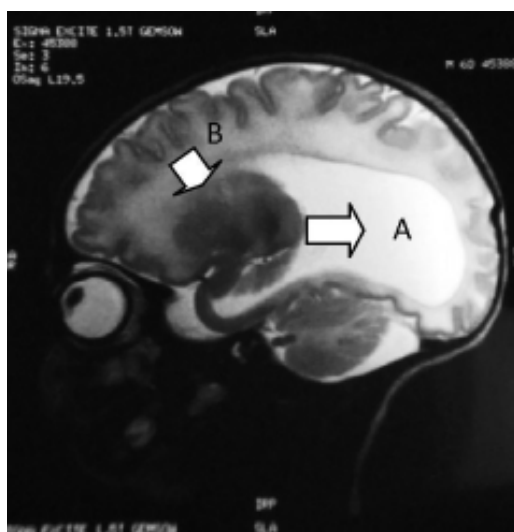
**Figura 5.** IRM (Fase 2) prenatal, con dilatación ventricular.

A las 37 semanas de gestación se decidió la interrupción del embarazo por vía abdominal, obteniendo producto único, vivo, con llanto y respiración espontáneos al nacer, APGAR 8/9 capurro de 36.5 seg, Silverman Andersen de 4 a expensas de tiraje intercostal, disociación toraco-abdominal y quejido respiratorio intermitente. Requirió de maniobras básicas de reanimación neonatal.

A la exploración física se observó: peso 2,920 g (P50), talla 51 cm (P50), perímetro cefálico 38 cm (P50), períme-



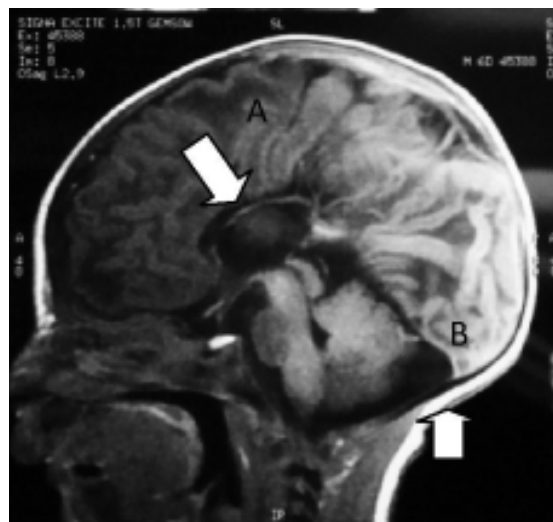
**Figura 6.** Pliegues plantares profundos.



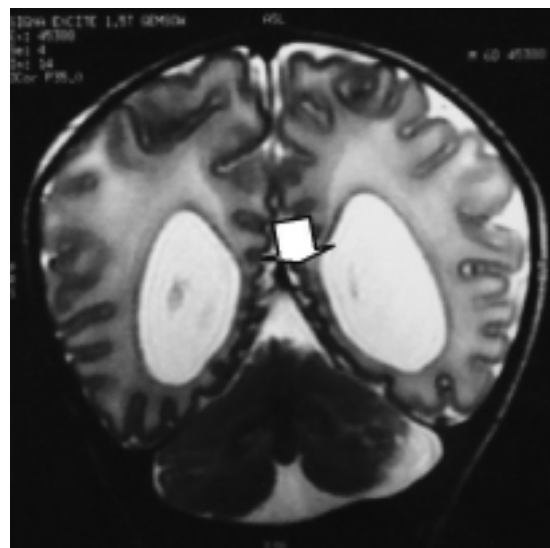
**Figura 7.** IRM (Fase 2) posnatal en un corte sagital. **A)** Dilatación ventricular. **B)** Ausencia de cuerpo calloso.

tro torácico 32, perímetro abdominal 29 cm. Dolicocefalia, suturas imbricadas, pabellones auriculares con adecuada implantación, puente nasal alto, nariz bulbosa, frenillo lingual normal, labio y paladar íntegro, cuello normal, tórax ancho y longilíneo, teletelia, con campos pulmonares con tiraje intercostal, murmullo vesicular disminuido, ruidos cardíacos y abdomen sin alteraciones, genitales fenotípicamente masculinos, acorde a edad y sexo, extremidades íntegras con pliegues palmares profundos, pliegues plantares verticales y profundos (Figura 6); reflejos osteotendinosos 3/4, sin clonus con lateralización a la derecha.

A los cuatro días de vida se observó disminución del perímetro cefálico a 37.3 cm. El ultrasonido transfontaneal mostró presencia de dilatación ventricular. Electroen-



**Figura 8.** IRM (fase 2) posnatal en un corte sagital. **A)** Ausencia de cuerpo calloso. **B)** Hipoplasia cerebelosa.



**Figura 9.** IRMN (Fase 2) posnatal en un corte coronal, con hipoplasia cerebelosa.

cefalograma con ondas lentas asincrónicas con datos de atrofia cortico subcortical. Resonancia magnética con ausencia de cuerpo calloso, hipoplasia cerebelosa, y dilatación ventricular (Figuras 7, 8 y 9).

Se realizó estudio citogenético ante la sospecha clínica de trisomía 8 por los hallazgos cerebrales y por la presencia de pliegues plantares verticales y profundos, el cariotipo corroboró el diagnóstico clínico con la presencia de seis células con trisomía 8 y 44 células con un comple-

mento cromosómico normal [47, XY +8 (6)/46, XY (44)] con una resolución de bandas de 450.

Se egresa del servicio a los nueve días de vida, con un peso de 3,000 g (P50) y perímetro cefálico de 37 cm (P50). Se indicó iniciar estimulación temprana.

## DISCUSIÓN

Hay más de 100 casos reportados de trisomía 8 desde 1974. El fenotipo presenta expresividad muy variable, dependiendo de la presencia de anomalías físicas o metales, lo cual puede condicionar retraso en el diagnóstico o que no se establezca el diagnóstico, de manera certera. En algunos casos se ha establecido el diagnóstico certero de manera prenatal ante la presencia de malformaciones identificadas por ultrasonido; las cuales son indicación de realizar un estudio citogenético a partir de células de líquido amniótico. Una vez establecido el diagnóstico, el equipo médico puede brindar un asesoramiento genético a la familia y tomar decisiones de medidas preventivas o terapéuticas.<sup>1,3</sup>

Se sabe que en etapa neonatal es difícil de diagnosticar, ya que al nacimiento son de peso y talla normal para la edad gestacional, con un crecimiento normal; sin embargo, los datos que pueden sugerir el diagnóstico son la ausencia de cuerpo calloso<sup>10</sup> y anomalías esqueléticas (escoliosis, vertebras accesorias o malformadas);<sup>9</sup> en la etapa preescolar se observa retraso mental y retraso en el lenguaje para su edad.<sup>3,4</sup>

Datos más constantes son la presencia de hipotonía generalizada (66% de los casos) y dismorfias menores y mayores, dentro de las cuales se mencionan en la literatura en orden de frecuencia, en 97% la presencia de alteraciones faciales (frente prominente, hipertelorismo, nariz bulbosa, micrognatia), en 80% agenesia de cuerpo callosos, 58% anomalías óseas (costillas supernumerarias, vertebras accesorias) 40% escoliosis/cifosis y en 26% cardiopatías congénitas.<sup>4,9-10</sup>

Se dice que el diagnóstico tardío se realiza en la etapa escolar debido a que sólo se observan dismorfias menores, con un retraso psicomotor, de lenguaje o mental.<sup>1,5</sup>

La supervivencia de estos pacientes depende de las malformaciones asociadas y del nivel de retraso mental, el cual se relaciona con la proporción de células trisómicas y normales que presente cada paciente. La detección temprana per-

mitiría realizar un tratamiento multidisciplinario, mejorando así su calidad de vida.<sup>4,7-9</sup>

Se concluye que aunque no haya datos clínicos exclusivos de la trisomía 8 en mosaico, podemos sospecharla ante la presencia de pliegues plantares y palmares profundos, como se observó en el presente caso clínico, lo cual es indicación de la toma de cariotipo para establecer el diagnóstico confirmatorio, lo que permite prevenir complicaciones de la enfermedad y brindar una mejor calidad de vida al paciente.<sup>1,3,7,9,10</sup>

## ABREVIATURAS

- USG: ultrasonografía.
- G1: gesta 1.
- APGAR: apariencia, pulso, gesticulación, actividad y respiración.
- P50: presión parcial de oxígeno.

## REFERENCIAS

1. Mellado C, Moreno R, López F, Sanz P, Castillo S, Villaseca C, Daher V, et al. Trisomía 8: reporte de cuatro casos. *Rev Chil Pediatr* 1997; 58: 93-8.
2. Wisniewka M, Mazurek M, Trisomy 8 mosaicism syndrome: case report. *J Appl Genetic* 2002; 43: 115-18.
3. Wood E, Dowey S, Saul D, Colyn C, Rossiter J, Blakemore K, Stetten G. Prenatal Diagnosis of Mosaic Trisomy 8q Studied by Ultrasound, Cytogenetics, and Array-CGH. *Am J Med Genet Part A* 2008; 146: 764-9.
4. Mahjoubi F, Totian S, Kareeme S, Shafegate Y. Trisomy 8p (p11.2-pter) due to maternal translocation t(8;13)(p11;p12) in a child with dysmorphic features. *Ind J Hum Genetics* 2005; 11: 111-13.
5. Beighton P, Kozlowski KS, Gardner J, Smart R. Broad clavicles in trisomy 8 mosaicism: a new sign. *Skeletal Radiol* 1999; 28: 359-61.
6. Shevell M. Clinical and diagnostic profile of agenesis of the corpus callosum. *J Child Neurol* 2002; 17: 896-900.
7. Fineman RM, Ablow RC, Howard RO, Albright J, Breg R. Trisomy 8 Mosaicism Syndrome. *Pediatrics* 1975; 56: 762-7.
8. Isik U, Basaran S, Dehgan T, Apak M. Corpus Callosum Agenesis in Trisomy 8p11.23 and Monosomy 4q34 Because of Maternal Translocation. *Pediatr Neurol* 2008; 39: 55-7.
9. Askit S, Turker M, Yaprak I, Caglayan S, Dorak C, Kansoy S. A case of trisomy 8 mosaicism. *J Med Scien* 1998; 28: 107-9.
10. B. Cassidy SJ, McGreen B, Van Eys J, Engel E, Engel N. Trisomy 8 syndrome. *Pediatrics* 2010; 56: 826-31.