

RESÚMENES DEL XIII CONGRESO ANUAL
DE MÉDICA SUR SOCIEDAD DE MÉDICOS, A.C.

ÍNDICE DE TRABAJOS 2013

BÁSICOS

001
EVALUACIÓN CUANTITATIVA DEL DAÑO
TRAUMÁTICO DE LA MÉDULA ESPINAL EN RATAS Y SU
TRATAMIENTO CON POLIPIRROL-YODO
UTILIZANDO IMÁGENES DE RESONANCIA
MAGNÉTICA DE TRES TESLAS
Rodrigo Mondragón, Camilo Ríos, Araceli Díaz,
Ernesto Roldan-Valadez
Unidad de Resonancia Magnética, Fundación Clínica Médica Sur.

002
MODULACIÓN DE TRANSPORTADORES BILIARES EN
HEPATITIS TÓXICA
Ylse Gutiérrez-Grobe,* Vicente Sánchez-Valle,*
Norberto C. Chávez-Tapia,* Luis D. Carrillo-Córdova,*
Fredy Chablé-Montero,** Guadalupe Ponciano-Rodríguez,***
Manuel Ramírez-Jaramillo,** Varenka J Barbero-Becerra,*
Jorge A. López-Velázquez,* Misael Uribe,* Nahum Méndez-Sánchez*
*Unidad de Hígado, **Unidad de Anatomía Patológica, Fundación
Clínica Médica Sur. ***Facultad de Medicina, UNAM.

003
ASOCIACIÓN DE DOLOR CRÓNICO Y FRAGILIDAD EN
ADULTOS MAYORES DE 60 AÑOS
Víctor Castañeda-Morales, Marisol Valdés, Ivonne Becerra-Laparra
Unidad de Geriátrica, Fundación Clínica Médica Sur.

004
VELOCIDAD DE IDENTIFICACIÓN Y SUSCEPTIBILIDAD
BACTERIANA UTILIZANDO VITEK MS/VITEK 2 EN COMPA-
RACIÓN CON LA PLATAFORMA MICRO SCAN WALK
AWAY
Carlo Andrés Briones-Torres,* José C. Pérez-Jáuregui,*
Norberto Chávez-Tapia,** Leticia Rojo*
*Unidad de Patología Clínica, **Unidad de Hígado, Fundación Clí-
nica Médica Sur.

CIRUGÍA

005
CORRECCIÓN MEDIANTE TÉCNICA DE INCISIÓN
MÍNIMA DE HALLUX VALGUS
Ana Cristina King-Martínez, Moisés King-Hayata,
María Cristina Martínez-de-Anda, Alberto Cuéllar-Avaroma
Clínica del Pie y Tobillo, Fundación Clínica Médica Sur.

006
ESTUDIO COMPARATIVO DE LA APENDICECTOMÍA LAPA-
ROSCÓPICA VS. ABIERTA EN UN CENTRO
HOSPITALARIO DE LA CIUDAD DE MÉXICO
Miguel Ruiz-Campos, Ricardo Ray Huacuja-Blanco,
Alejandro Díaz-Girón-Gidi, Eduardo Villegas-Tovar,
José Manuel Correa-Rovelo, Luis F. Oñate-Ocaña
Unidad de Cirugía, Fundación Clínica Médica Sur.

007
MANEJO MEDIANTE INCISIÓN MÍNIMA DEL ANTEPIÉ
REUMÁTICO
Ana Cristina King-Martínez, Moisés King-Hayata,
María Cristina Martínez-De Anda, Alberto Cuéllar-Avaroma
Clínica del Pie y Tobillo, Fundación Clínica Médica Sur.

008
OBSTRUCCIÓN INTESTINAL SECUNDARIA A LITIASIS
VESICULAR, MANEJO QUIRÚRGICO
Ricardo Ray Huacuja-Blanco, Eduardo Villegas-Tovar,
Miguel Ruiz-Campos, José Manuel Correa-Rovelo, César Athié y Gutiérrez
Unidad de Cirugía, Fundación Clínica Médica Sur.

009
CARCINOMA NEUROENDOCRINO DE CÉLULAS
PEQUEÑAS DE VESÍCULA BILIAR. HALLAZGO NESPERADO EN
EL CONTEXTO DE UNA URGENCIA OBSTÉTRICA
Amado de Jesús Athié-Athié, JM Correa-Rovelo, JA López-Rangel,
J Audifred-Salomón, MA González-Chávez, L Reyes-Espejel,
A Gutiérrez-Ocampo
Unidad de Cirugía, Fundación Clínica Médica Sur.

010
QUILOPERITONEO SECUNDARIO A HERNIA INTERNA EN
PACIENTE PO DE BYPASS GÁSTRICO EN Y DE ROUX
LAPAROSCÓPICO: REPORTE DE UN CASO
G Torres-Villalobos, JM Correa-Rovelo, JJ Martínez-Zarate,
MA González-Chávez, O Menjivar-Rivera, F Ventura-Rodríguez
Unidad de Cirugía, Fundación Clínica Médica Sur.

011
EXPERIENCIA CON LA ARTROSCOPIA ANTERIOR
Y POSTERIOR DE TOBILLO
Ana Cristina King-Martínez, Moisés King-Hayata,
María Cristina Martínez-De Anda, Alberto Cuéllar-Avaroma
Clínica del Pie y Tobillo, Fundación Clínica Médica Sur.

012
PARCHE DE GRAHAM LAPAROSCÓPICO EN ÚLCERA
GÁSTRICA PERFORADA SECUNDARIA A LINFOMA TIPO
MALT. REPORTE DE UN CASO

Eduardo Villegas-Tovar, Gonzalo Torres-Villalobos, Francisco Vélez-Pérez, Miguel Ruiz, José Gémez, Marcel Sanabria, Ricardo Huacuja, Carlos López-Caballero, Mario González-Chávez, Ramón Lemus, Alejandro Díaz Grón-Gidi, José Correa-Rovelo
Unidad de Cirugía, Fundación Clínica Médica Sur.

013
ESPLENOMEGALIA SINTOMÁTICA
SECUNDARIA A LINFOMA MARGINAL

L Alessio, J Correa, M Sanabria, R Lemus, M González, E Villegas
Unidad de Cirugía, Fundación Clínica Médica Sur.

014
SÍNDROME DE PINZA MESENTÉRICA.
REPORTE DE CASO

P Andrade, R Lemus, A Díaz, M Sanabria, C López, M González, Villegas
Unidad de Cirugía, Fundación Clínica Médica Sur.

015
METÁSTASIS A PIEL Y SACO HERNIARIO DE
ADENOCARCINOMA ESCAMOSO DE PULMÓN

Luis Feria, Dan Green, M Sanabria, R Lemus, C Caballero
Unidad de Oncología, Fundación Clínica Médica Sur.

018
RESECCIONES HEPÁTICAS LAPAROSCÓPICAS.
EXPERIENCIA INICIAL EN UN HOSPITAL DE TERCER NIVEL

Karen Pineda-Solís, Laurent Brunaud, Laurent Bresler, Amed Ayav
Unidad de Cirugía, Fundación Clínica Médica Sur.

020
LA ANASTOMOSIS PRIMARIA ES MÁS FRECUENTE
QUE LA OPERACIÓN DE HARTMANN EN PACIENTES
CON DIVERTICULITIS AGUDA

Miguel Ruiz-Campos, Mario González-Chávez, Lucero Reyes-Espejel, Ramón Lemus-Ramírez, Eduardo Villegas-Tovar, José Manuel Correa-Rovelo, Sandra García-Osogobio
Unidad de Cirugía, Fundación Clínica Médica Sur.

021
MIOTOMÍA DE HELLER CON FUNDUPLICATURA
TIPO DOR LAPAROSCÓPICA Y CONTROL
ENDOSCÓPICO TRANSOPERATORIO

C López Caballero, G Torres Villalobos, J Correa Rovelo, GM Sanabria, J Gómez Sánchez, A Díaz-Girón Gidi
Unidad de Cirugía, Fundación Clínica Médica Sur.

022
RESECCIÓN ANTERIOR DE
RECTO POR VÍA LAPAROSCÓPICA

C López-Caballero, G Torres-Villalobos, JM Correa-Rovelo, M Sanabria-González, J Gómez-Sánchez, R Guillen-González
Unidad de Cirugía, Fundación Clínica Médica Sur.

024
TRASPLANTE RENAL: EPIDEMIOLOGÍA Y
CARACTERÍSTICAS CLÍNICAS EN LOS
ÚLTIMOS CINCO AÑOS

J Gómez-Sánchez, B Gabilondo Pliego, LP Alessio Robles, R Guillen González, MC Manzano Robleda, J Bordes Aznar
Unidad de Cirugía, Fundación Clínica Médica Sur.

GINECOLOGÍA

025
DIAGNÓSTICO TEMPRANO DE PREECLAMPSIA
SEVERA POR ULTRASONIDO DOPPLER DE ARTERIAS
UTERINAS Y SU REPERCUSIÓN FETAL

Martín Tulio Santa Rita-Escamilla, Helga Pérez-Núñez-Zamora, Karelía Mendoza-Baranda, Sergio Alejandro Muro-Barragán
Unidad de Neonatología, Fundación Clínica Médica Sur.

026
ESTENOSIS DE VENA PULMONAR ASOCIADA
A DISPLASIA BRONCOPULMONAR.
A PROPÓSITO DE UN CASO

Susana Martínez, Juan Calderón, García Montes, Javier Varela, Marco Balanzario, Rodolfo Bolaños, Eva Contreras
Unidad de Neonatología, Fundación Clínica Médica Sur.

IMAGEN-RADIOLOGÍA

028
CRAZY GIRL. HEMORRAGIA SUBARACNOIDEA
SECUNDARIA A MAV EPIDURAL

Sebastián Arturo Castillo-Rodríguez, Karla Méndez-Tinajero, María de los Ángeles González-Díaz, Yeni Fernández de Lara B, Juan E. Cosme L.
Unidad de Radiología e Imagen, Fundación Clínica Médica Sur.

029
EVALUACIÓN DE LA PROLIFERACIÓN CELULAR EN
TUMORES CEREBRALES CON 18-F FLT PET-CT Y RM

Digna Pachuca-González, Juan Carlos García-Reyna, Luis Felipe Alva, Yeni Fernández-De Lara
Unidad de Radiología e Imagen, Fundación Clínica Médica Sur.

030
CORRELACIÓN ENTRE BIOMARCADORES
AVANZADOS DE RESONANCIA MAGNÉTICA EN
LA EVALUACIÓN DE PACIENTES CON
GLIOBLASTOMA MULTIFORME

Sebastián Castillo-Rodríguez, Daniel Motola-Kuba, Ernesto Roldan-Valadez
Unidad de Resonancia Magnética, Fundación Clínica Médica Sur.

032

VARICOCELE INTRATESTICULAR.

REPORTE DE UN CASO

Jorge Ramírez-Landero, Verónica Espinosa-Cruz,
Digna Pachuca-González
Unidad de Radiología e Imagen, Fundación Clínica Médica Sur.

033

TUBERCULOSIS MILIAR Y EN ÍLEON

L.F. Alva-López, D.A. Martínez-Del Razo,
D.L. Gutiérrez-Espinosa, D. Sánchez-González
Unidad de Radiología e Imagen, Fundación Clínica Médica Sur.

034

MASTITIS GRANULOMATOSA. PRESENTACIÓN DE CASO

Luis Felipe Alva, Velia Rubio, Daniela Martínez, Alejandro García,
Angélica Pérez
Unidad de Radiología e Imagen, Fundación Clínica Médica Sur.

035

LESIÓN BENIGNA DE COMPORTAMIENTO ATÍPICO

Luis Felipe Alva-López, Alejandro García-Peña,
María Andrea Márquez-Vegagil
Unidad de Radiología e Imagen, Fundación Clínica Médica Sur.

036

SARCOMA EPITELIOIDE DE DIAFRAGMA

METASTÁSICO. REPORTE DE UN CASO

Gerardo Akram Darwich,* José Manuel Ruiz-Morales,*
Fredy Chablé-Montero,** Dan Green Renner***
*Unidad de Radiología e Imagen, **Unidad de Anatomía Patológica,
***Unidad de Oncología, Fundación Clínica Médica Sur.

037

DE LA PATOLOGÍA A LA RADIOLOGÍA: TUMORES

CARDIACOS, CORRELACIÓN RADIOLÓGICO-PATOLÓGICA

Sebastián Arturo Castillo-Rodríguez, Jessica Sánchez-Portillo,
José Alfonso Rumoroso-G., Rocío Citlalli Brom-Valladares
Unidad de Radiología e Imagen, Fundación Clínica Médica Sur

039

FÍSTULA AORTO-CAVA INCIDENTAL.

REPORTE DE UN CASO

Ricardo Becerra-Ulloa, Carlos Rojas-Marín, Luis Felipe Alva-López
Unidad de Radiología e Imagen, Fundación Clínica Médica Sur.

041

LESIÓN PULMONAR CONGÉNITA. REPORTE DE UN CASO

Y REVISIÓN BIBLIOGRÁFICA

Sergio Alejandro Muro-Barragán, Ricardo Becerra-Ulloa,
Alejandro García-Peña, Luis Felipe Alva-López
Unidad de Radiología e Imagen, Fundación Clínica Médica Sur.

MEDICINA INTERNA

042

METÁSTASIS ÓSEAS COMO PRESENTACIÓN INICIAL DE CARCINOMA HEPATOCELULAR

José Manuel Ruiz Morales,* Daniel Motola-Kuba,**
Gabriela Alvarado-Luna,* Jerónimo Rodríguez-Cid,**
Fredy Chablé-Montero,*** Dan Green Renner**
Unidad de Cirugía, Unidad de Oncología,** Unidad de Anatomía Patológica,*** Fundación Clínica Médica Sur.*

043

QUILOTÓRAX Y QUILOASCITIS COMO PRESENTACIÓN INICIAL DE CARCINOMA EPIDERMÓIDE CERVICOUTERINO METASTÁSICO

José Manuel Ruiz-Morales,* Maricela García-Garcés,*
Fredy Chablé-Montero,** Daniel Motola-Kuba,*
Dan Green-Renner,* Jorge Albores-Saavedra,** Jerónimo Rodríguez-Cid*
*Unidad de Oncología y **Unidad de Anatomía Patológica, Fundación Clínica Médica Sur.

044

ANGIOSARCOMA EPITELIOIDE DE CORAZÓN METASTÁSICO. REPORTE DE CASO

José Manuel Ruiz Morales,* Fredy Chablé-Montero,**
Jorge Albores-Saavedra,** Dan Green-Renner*
*Unidad de Oncología, **Unidad de Anatomía Patológica, Fundación Clínica Médica Sur.

045

TUMOR ESPINAL APARENTEMENTE METASTÁSICO CON REPORTE DEFINITIVO DE TOFO GOTOSO. REPORTE DE UN CASO

José Manuel Ruiz-Morales,* Fredy Chablé-Montero,**
Dan Green-Renner*
*Unidad de Oncología y **Unidad de Anatomía Patológica, Fundación Clínica Médica Sur.

046

ASOCIACIÓN DEL TAMAÑO DEL INFARTO Y EL COEFICIENTE DE DIFUSIÓN APARENTE CON LOS PERFILES DE PERFUSIÓN EN EL EVENTO VASCULAR CEREBRAL ISQUÉMICO AGUDO

Mariana López-Mejía, Ernesto Roldán-Valadez
Unidad de Resonancia Magnética, Fundación Clínica Médica Sur.

047

PÉNFIGO VULGAR EN MUCOSAS, DSG3 EN LA FISIOPATOLOGÍA

David Escamilla, Erika Gayón, Carmen Zavala
Unidad de Medicina Interna, Fundación Clínica Médica Sur

048

EVALUACIÓN DIAGNÓSTICA DE NUEVOS BIOMARCADORES DE LA SECUENCIA TENSOR DE DIFUSIÓN EN PACIENTES CON GLIOBLASTOMA MULTIFORME: P, Q, L, CL, CP, CS, RA, RD, AD, MD Y FA.

David Cortez, Keila Isaac, Camilo Ríos, Ernesto Roldan
Unidad de Resonancia Magnética, Médica Sur.

049
CARVEDILOL VS. PROPRANOLOL PARA
HIPERTENSIÓN PORTAL EN PACIENTES CIRRÓTICOS,
REVISIÓN SISTEMÁTICA Y META-ANÁLISIS DE
ESTUDIOS CONTROLADOS ALEATORIZADOS

Nancy Edith Aguilar-Olivos, Miguel Motola-Kuba,
Sofía Ornelas-Arroyo, María del Carmen Manzano-Robleda,
Liz Toapanta Yanchapaxi, Ylse Gutiérrez Grobe,
Justo Alfredo Fernández-Rivero, Nahum Méndez-Sánchez,
Misael Uribe, Norberto Chávez-Tapia
Unidad de Hígado, Servicio de Enfermedades Digestivas y Obesidad, Fundación Clínica Médica Sur.

050
PÓLIPOS VESICULARES Y FACTORES
ASOCIADOS A SU DESARROLLO

Erika Marroquín-Fabián, Mauricio Moreno-Aguilar,
Martha H. Ramos-Ostos
Centro Integral de Diagnóstico y Tratamiento (CIDyT), Fundación Clínica Médica Sur.

051
DIARREA AGUDA: FRECUENCIA, DESENLACES
CLÍNICOS Y MANEJO HOSPITALARIO

MC Manzano, S Ornelas, L Toapanta, M Motola, J Torres,
J Gómez, NC Chávez, M Uribe, J Lizardi
Unidad de Hígado, Servicio de Enfermedades Digestivas y Obesidad, Fundación Clínica Médica Sur.

052
HEMANGIOMAS HEPÁTICOS GIGANTES: SERIE DE CASOS

M Manzano Robleda, J Román Sandoval, S Ornelas Arroyo,
L Toapanta Yanchapaxi, J Fernández Rivero, Y Gutiérrez Grobe,
NC Chávez Tapia, M Uribe
Unidad de Hígado, Servicio de Enfermedades Digestivas y Obesidad, Fundación Clínica Médica Sur.

053
PRESENTACIÓN AGUDA DE HEPATITIS AUTOINMUNE

MC Manzano-Robleda, JA Fernández-Rivero, S Ornelas-Arroyo,
L Toapanta-Yachapaxi, Y Gutiérrez-Grobe, NC Chávez-Tapia,
N Méndez-Sánchez, M Uribe-Esquivel
Unidad de Hígado, Servicio de Enfermedades Digestivas y Obesidad, Fundación Clínica Médica Sur.

054
ANÁLISIS COMPARATIVO DEL CURSO CLÍNICO
DE LAS PERFORACIONES DE INTESTINO DELGADO
E INTESTINO GRUESO

Liz Nicole Toapanta-Yanchapaxi,
María del Carmen Manzano-Robleda, Sofía Ornelas-Arroyo,
Miguel Motola-Kuba, Misael Uribe-Esquivel, Norberto Chávez-Tapia
Unidad de Hígado, Servicio de Enfermedades Digestivas y Obesidad, Fundación Clínica Médica Sur.

055
ADENOCARCINOMA DE COLÉDOCO. REPORTE DE CASO
Y REVISIÓN DE LA LITERATURA

Liz Nicole Toapanta-Yanchapaxi,* Fredy Chable-Montero,**
Fernando Rojas,* Mario Roca,* Carlos López-Caballero,*

Eduardo Montalvo-Jave***
Unidad de Hígado, **Unidad de Anatomía Patológica, *Unidad de Cirugía; Fundación Clínica Médica Sur.*

056
ELASTOGRAFÍA DE HÍGADO MEDIANTE US:
COMPARACIÓN CON ÍNDICE DE MASA CORPORAL, GRA-
DOS DE INFLAMACIÓN Y DE FIBROSIS EN BIOPSIA DEL
HÍGADO

Rocío Citlali Brom-Valladares,* Isabel Lavenant,**
Juan Francisco Sánchez-Ávila,*** Luis Fernando Oñate-Ocaña,****
Nahum Méndez-Sánchez,***** Luis Felipe Alva-López*
Unidad de Radiología e Imagen, **Unidad de Anatomía Patológica, *Unidad de Hígado, ****Sociedad de Médicos, *****Fundación Clínica Médica Sur.*

057
LESIONES HEPÁTICAS BENIGNAS: INCIDENCIA Y CARAC-
TERÍSTICAS CLÍNICAS. SEGUIMIENTO DE SEIS AÑOS EN
LA FUNDACIÓN CLÍNICA MÉDICA SUR

Miguel Motola-Kuba, María del Carmen Manzano-Robleda, Nancy Edith Aguilar-Olivos, Liz Toapanta-Yanchapaxi, Sofía Ornelas-Arroyo, Fredy Chablé-Montero, Misael Uribe-Esquivel, Norberto Carlos Chávez-Tapia, Javier Lizardi-Cervera
Unidad de Investigación de Hígado, Fundación Clínica Médica Sur.

058
PREVALENCIA DE FIBROSIS MEDIANTE
ELASTOGRAFÍA TRANSITORIA EN POBLACIÓN
SOCIOECONÓMICAMENTE VULNERABLE

Miguel Motola-Kuba, Juan Luis Romero-Flores,
Sandra Ramírez-Álvarez, Paulina Álvarez-Quiroz, Alfonso Migoya-Nuño,
Erick Enríquez-Rebolledo, Luis Humberto Eudave-Ramos,
César Daniel Cuen-Ojeda, Angélica Ávila-Ayala,
Alejandra Carolina González-Mira, Min Seung-Jeong,
Eva Juárez-Hernández, José Pérez-Jáuregui, Víctor Noffal-Nuño,
Nahum Méndez-Sánchez, Misael Uribe,*
Norberto Carlos Chávez-Tapia
Unidad de Hígado y Unidad de Patología Clínica, Fundación Clínica Médica Sur. Fundación MAS. Universidad La Salle.

059
DETECCIÓN DE FIBROSIS AVANZADA POR MÉTODOS NO
INVASIVOS EN PACIENTES CON SOBREPESO Y ESTEATO-
SIS HEPÁTICA NO ALCOHÓLICA

Sofía Ornelas-Arroyo, Eva Juárez-Hernández,
Juan Luis Romero-Flores, Paulina Álvarez-Quiroz,
Sandra Ramírez-Álvarez, Alicia López-Victoria,
José Pérez-Jáuregui, Víctor Noffal-Nuño, Martha Ramos-Ostos,
Nahum Méndez-Sánchez, Misael Uribe-Esquivel,
Norberto Chávez-Tapia.
Unidad de Hígado y Unidad de Patología Clínica, Fundación Clínica Médica Sur.

060
CONFIABILIDAD DE LA ELASTOGRAFÍA HEPÁTICA TRAN-
SITORIA

Sofía Ornelas-Arroyo, Eva Juárez-Hernández,
Juan Luis Romero-Flores, Paulina Álvarez-Quiroz,
Sandra Ramírez-Álvarez, Mónica Acosta-Gómez,

Nahum Méndez-Sánchez, Misael Uribe-Esquivel,
Norberto Chávez-Tapia
Unidad de Hígado, Fundación Clínica Médica Sur.

**061
VALORES DE NORMALIDAD DE ELASTOGRAFÍA TRANSITORIA EN POBLACIÓN RURAL PEDIÁTRICA**

Justo Fernández-Rivero, Juan Luis Romero-Flores,
Sandra Ramírez-Álvarez, Paulina Álvarez-Quiroz,
Alfonso Migoya Nuño, Erick Enríquez-Rebolledo,
Luis Humberto Eudave-Ramos, César Daniel Cuen-Ojeda,
Eva Juárez-Hernández, Jose Pérez-Jáuregui, Victor Noffal-Nuño,
Nahum Méndez-Sánchez, Misael Uribe, Norberto Carlos Chávez-Tapia
Unidad de Hígado y Unidad de Patología Clínica, Fundación Clínica Médica Sur, Fundación MAS.

**062
USO DE IPILIMUMAB EN PACIENTES CON MELANOMA METASTÁSICO. EXPERIENCIA EN MÉDICA SUR**

José Manuel Ruiz-Morales, Jerónimo Rodríguez-Cid,
Gabriela Alvarado-Luna, Dan Green-Renner, Daniel Motola-Kuba
Unidad de Oncología, Fundación Clínica Médica Sur.

**063
PREVALENCIA Y CARACTERÍSTICAS CLÍNICAS DE ARTERIAS CORONARIAS ECTÁSICAS. EXPERIENCIA EN EL HOSPITAL MÉDICA SUR**

José Manuel Ruiz-Morales, Octavio González-Chon,
Sandra García-López
Unidad de Cirugía, Fundación Clínica Médica Sur.

**064
EPIDEMIOLOGÍA DE *C. DIFFICILE* EN EL HOSPITAL MÉDICA SUR**

Luis Esteban Ramírez, Carlo Andrés-Briones
Unidad de Patología Clínica, Fundación Clínica Médica Sur.

**065
TUMOR CARCINOIDE METASTÁSICO CON PRESENTACIÓN CLÍNICA DE CORAZÓN CARCINOIDE DE RÁPIDA EVOLUCIÓN**

G Martos-Ramírez, J Echevarría-Keel, M García-Graullera,
Dan Green-Renner
Unidad de Oncología, Fundación Clínica Médica Sur.

**066
MANEJO POSTERIOR EN PACIENTES CON FRACTURAS MAYORES**

Arturo Peña-Velarde, Alfredo López-Ponce
Unidad de Ortopedia, Fundación Clínica Médica Sur.

**067
ESTUDIO DE COHORTE PROSPECTIVO: CALIDAD DE VIDA EN PACIENTES ANCIANOS TRATADOS CON QUIMIOTERAPIA**

Maricela García-Garcés, José Manuel Ruiz-Morales,
Mauricio Moreno, Dan Green-Renner, Jerónimo Rodríguez-Cid
Unidad de Oncología, Fundación Clínica Médica Sur.

**068
DESARROLLO DE MODELOS DE OBESIDAD INDUCIDA MEDIANTE DIETA, COMPARACIÓN DE EFECTOS METABÓLICOS, HEPÁTICOS Y GÉNICOS**

Nashla Hamdan-Pérez, Nimbe Torres y Torres,
Armando R. Tovar-Palacio, Guillermo Ordaz-Nava,
Sofía Moran-Ramos, Braulio Martínez-Benítez,
Juan Carlos Ceballos, Roberto Medina-Santillán,
Nahum Méndez-Sánchez, Gonzalo Torres-Villalobos.
Servicio de Enfermedades Digestivas y Obesidad, Fundación Clínica Médica Sur.

**069
HIPOFISITIS POR IPILIMUMAB**

David Escamilla, Erika Gayón
Unidad de Medicina Interna, Fundación Clínica Médica Sur.

**070
LINFOMA ANAPLÁSICO DE CÉLULAS GRANDES DEL SNC ALK⁺ CD30⁺**

David Escamilla, Erika Gayón
Unidad de Medicina Interna, Fundación Clínica Médica Sur.

**071
INICIO DE TRATAMIENTO EN SOSPECHA DE TUBERCULOSIS EXTRAPULMONAR (ÓSEA).**

David Escamilla, Erika Gayón
Unidad de Medicina Interna, Fundación Clínica Médica Sur

**072
HIPOTIROIDISMO SUBCLÍNICO Y FACTORES ASOCIADOS**

Mauricio Moreno-Aguilar, Marisol Valdés-Escárcega,
Martha H. Ramos-Ostos
Centro Integral de Diagnóstico y Tratamiento (CIDyT), Fundación Clínica Médica Sur.

**073
CONSUMO DE ALCOHOL EN SUJETOS MAYORES DE 60 AÑOS QUE ACUDEN A UNA CLÍNICA DE DIAGNÓSTICO**

Mauricio Moreno-Aguilar, Marisol Valdés-Escárcega, Martha H. Ramos-Ostos.
Centro Integral de Diagnóstico y Tratamiento (CIDyT), Clínica del Adulto Mayor-Edad de Oro; Fundación Clínica Médica Sur

**074
LA DISFUNCIÓN SEXUAL EN HOMBRES ESTÁ ASOCIADA A NIVELES BAJOS DE COLESTEROL HDL**

Marisol Valdés-Escárcega, Mauricio Moreno-Aguilar,
Martha H. Ramos-Ostos
Centro Integral de Diagnóstico y Tratamiento (CIDyT), Fundación Clínica Médica Sur.

**075
ANEMIA POR AZATIOPRINA EN UN PACIENTE CON LES**

Juan Carlos Rodríguez-Aldama, María Fernanda Morales-Jiménez,
Guillermo Cárdenas-Membrila
Unidad de Nefrología, Fundación Clínica Médica Sur

076

CARCINOMA HEPATOCELULAR NO RELACIONADO CON CIRROSIS HEPÁTICA. ANÁLISIS DESCRIPTIVO DE LA EXPERIENCIA EN MÉDICA SUR

J Román-Sandoval, V Anguiano-Álvarez, M Manzano-Robleda, N Chávez-Tapia, N Méndez-Sánchez, M Uribe
Unidad de Hígado, Fundación Clínica Médica Sur.

077

EPIDEMIOLOGÍA DE LA INFECCIÓN POR CLOSTRIDIUM DIFFICILE EN MÉDICA SUR. ¿UN PROBLEMA DE ORIGEN EXCLUSIVAMENTE NOSOCOMIAL?

Javier Reyes-Mar, Leticia Rojo, Patricia Leal, Ninfa Pérez, Gloria Santillán, Yanet Ruiz, María de Lourdes Robles, Azucena López, Esperanza Alemán, Lorena Cabrera, Luis Soto-Ramírez
Unidad de Vigilancia Epidemiológica Hospitalaria, Médica Sur.

078

TUBERCULOSIS DISEMINADA SECUNDARIA A USO DE ADALIMUMAB

S Cano-Cancela, G Martos-Ramírez, J Cabrera-Luviano, D Martínez-Oliva, R Valdez-Vázquez
Unidad de Oncología, Fundación Clínica Médica Sur.

081

SARCOMA MENÍNGEO ANAPLÁSICO RECIDIVANTE. REPORTE DE UN CASO

S Cano-Cancela, A Gutiérrez-Romero, A Chávez-Mendoza, D Green-Renner
Unidad de Oncología, Fundación Clínica Médica Sur.

083

MARCADORES INDIRECTOS DE FUNCIÓN RENAL COMO FACTOR PRONÓSTICO EN PACIENTES ADULTOS MAYORES CON FRACTURA DE CADERA

Coral López-Martínez,* Ivonne Becerra-Laparra,* Emanuel Tovar-Rivera,* Norberto Chávez-Tapia**
**Unidad de Geriatría, **Unidad de Hígado, Fundación Clínica Médica Sur.*

084

CARCINOMA DE CÉLULAS DE MERKEL METASTÁSICO. REPORTE DE UN CASO

Gerardo Akram Darwich, José Manuel Ruiz Morales, Dan Green Renner
Unidad de Oncología, Fundación Clínica Médica Sur.

085

ENCEFALOPATÍA POR IFOSFAMIDA, EXPERIENCIA EN MÉDICA SUR

Gerardo Akram Darwich, José Manuel Ruiz Morales, Dan Green Renner
Unidad de Oncología, Fundación Clínica Médica Sur.

086

LARGA SUPERVIVENCIA EN PACIENTES CON CPCNP CON METÁSTASIS CEREBRALES SINCRÓNICAS TRATADOS CON QTRT TORÁCICA Y MANEJO AGRESIVO DE LAS METÁSTASIS CEREBRALES. REPORTE DE DOS CASOS

D Lee-Cervantes, R Becerra-Ulloa, J Rodríguez-Cid Arrieta, O Rodríguez
Unidad de Oncología, Fundación Clínica Médica Sur.

087

AMILOIDOSIS DE CADENAS LIGERAS KAPPA CON INVOLUCRO CARDIACO

Ricardo Bautista-Jaramillo, Eduardo Bucio-Reta, André Tapia-Vázquez, Raúl Guillén-González
Unidad de Cardiología, Fundación Clínica Médica Sur.

088

TUBERCULOSIS DISEMINADA. PRESENTACIÓN DE UN CASO

Jorge Torres-Sánchez, Anika Ruiz, Akram Darwich, Roberto De la Peña
Unidad de Oncología, Fundación Clínica Médica Sur.

090

PRESENTACIÓN CLÍNICA Y FACTORES ASOCIADOS AL DESARROLLO DE TROMBOSIS VENOSA PORTAL (TVP) EN UN HOSPITAL DE TERCER NIVEL DE LA CIUDAD DE MÉXICO

Jorge Torres-Sánchez, Sofía Ornelas-Arroyo, Liz Nicole Toapanta-Yanchapaxi, María del Carmen Manzano-Robleda, Misaél Uribe-Esquivel, Javier Lizardi-Cervera.
Unidad de Hígado, Fundación Clínica Médica Sur.

091

COLITIS EOSINOFÍLICA REFRACTARIA A ESTEROIDES. REPORTE DE CASO

J Román-Sandoval, I Lavenant-Borja, F Chablé-Montero, L Uscanga
Unidad de Anatomía Patológica, Fundación Clínica Médica Sur.

092

ESTRONGILOIDIASIS GASTROINTESTINAL DISEMINADA

J Román-Sandoval,* F Chablé-Montero,** O Díaz-Flores,* A Torre Delgadillo*
**Servicio de Enfermedades Digestivas y Obesidad, **Unidad de Anatomía Patológica, Fundación Clínica Médica Sur.*

093

USO DE USG ESTÁTICO EN TIEMPO REAL VS. COLOCACIÓN ANATÓMICA PARA ACCESO VENOSO YUGULAR DEL PACIENTE CRÍTICO: EXPERIENCIA EN MÉDICA SUR

Octavio González-Chon, Magali Herrera-Gomar, Víctor Anguiano-Álvarez, Juan Antonio Echeverría-Vargas, Sandra García-López
Unidad de Cirugía, Fundación Clínica Médica Sur.

095

ANTICUERPOS CONTRA FACTOR INTRÍNSECO, PREVALENCIA Y ASOCIACIÓN COMO RIESGO CARDIOVASCULAR Y OTRAS ENFERMEDADES HEMATOLÓGICAS EN MÉDICA SUR DURANTE EL PERIODO 2008-2013

Marco Julio Flores, Carlo Andrés Briones-Torres,* Alfredo López-Ponce*
**Unidad de Patología Clínica, Fundación Clínica Médica Sur.*

096

CARACTERÍSTICAS MÁS FRECUENTEMENTE ASOCIADAS CON MALIGNIDAD EN LESIONES COMPATIBLES CON PAILOMAS EN MAMA POR MÉTODOS DE IMAGEN

Lilian Navarro-García, Maricela García-Garcés,
Ileana MacKinney-Novelo, Jerónimo Rodríguez-Cid,
Daniel Motola-Kuba, Gabriela Alvarado-Luna, Dan Green-Renner
Unidad de Oncología, Fundación Clínica Médica Sur.

097

DESCRIPCIÓN DE LA PREVALENCIA DE ENFERMEDADES RENALES DIAGNOSTICADAS POR BIOPSIA RENAL. ESTUDIO RETROSPECTIVO EN UN HOSPITAL DE TERCER NIVEL DURANTE EL PERIODO 2002-2012

Carlos Adrián Chávez-Mendoza, Guillermo Cárdenas-Membrilla
Unidad de Nefrología, Fundación Clínica Médica Sur.

098

SARCOMA DE MACIZO FACIAL-REPORTE DE CASO Y REVISIÓN DE LA LITERATURA

Daniel Motola, Luis Cancel
Unidad de Oncología, Fundación Clínica Médica Sur.

100

NECRÓLISIS EPIDÉRMICA TÓXICA TRATADA CON INMUNOGLOBULINA IV. REPORTE DE UN CASO Y REVISIÓN DE LA LITERATURA

Melanie Cuevas-Urbe, H. Fermín Godínez-Olivas,
Jimena Mancera-Sánchez
Medicina Interna, Fundación Clínica Médica Sur.

101

TORMENTA TIROIDEA EN PACIENTE PREVIAMENTE TRATADO

Josune Echevarría-Keel, Alfredo López-Ponce,
Pedro Mendoza, Marco Antonio Peña, Bárbara Valdivia
Medicina Interna, Fundación Clínica Médica Sur.

102

CÁNCER DE MAMA METASTÁSICO A OJO EN EL HOSPITAL MÉDICA SUR. PRESENTACIÓN DE TRES CASOS CLÍNICOS

José Antonio Bahena-González, Orlando Gabriel García-Acevedo,
Roberto De la Peña-López
Unidad de Oncología, Fundación Clínica Médica Sur.

103

LEIOMIOSARCOMA CARDIACO EN EL HOSPITAL MÉDICA SUR. PRESENTACIÓN DE UN CASO CLÍNICO

José Antonio Bahena-González, Orlando Gabriel García-Acevedo,
Luis Enrique Soto-Ramírez, Magali Herrera-Gomar
Unidad de Cardiología, Fundación Clínica Médica Sur.

PEDIATRÍA

104

VÓLVULO INTESTINAL INTRAUTERINO SIN MALROTACIÓN. REPORTE DE UN CASO

JA Hernández-Martínez, P Morales-Gómez, R Meza-Arredondo
Unidad de Neonatología, Fundación Clínica Médica Sur.

105

TROMBOCITOPENIA NEONATAL TEMPRANA: A PROPÓSITO DE UN CASO CLÍNICO

JA Hernández-Martínez, Paola Morales-Gómez
Unidad de Neonatología, Fundación Clínica Médica Sur.

106

PRESENTACIÓN DE UN CASO CLÍNICO: DETECCIÓN PRENATAL DE RESTRICCIÓN EN EL CRECIMIENTO INTRAUTERINO Y ANEMIA FETAL, MEDIANTE FLUJOMETRÍA CON DOPPLER

Raúl Meza-Arredondo, Claudia De la Vega-Durán,
Jesús Tristán-López, Sergio Muro, Martín T. Santa Rita,
Lucila Patricia Hernández-Correa
Unidad de Neonatología, Fundación Clínica Médica Sur.

107

ASESORÍA DE LACTANCIA EN MÉDICA SUR TLALPAN

Raúl Meza-Arredondo, Claudia De la Vega-Durán, Ernesto Diantes-Sánchez, Priscila Tejada-Ballhaus, Rocío Guerrero-Aguilar
Unidad de Neonatología, Fundación Clínica Médica Sur.

109

CITOMEGALOVIRUS CONGÉNITO

Susana Nayeli Martínez-Nava, Marco Antonio Balanzario-Poblano,
Claudia De la Vega-Durán
Unidad de Neonatología, Fundación Clínica Médica Sur.

110

BENEFICIO DE LA PRUEBA DE COOMBS DIRECTO PARA LA DETECCIÓN DE INCOMPATIBILIDAD E ISOINMUNIZACIÓN OPORTUNA EN LOS RECIÉN NACIDOS

Virginia Girón-Ramírez, Dense Crespo-Smith,
Jorge Kunhardt-Rasch, Héctor Vera-García, Erica López-Martínez,
Víctor Buendía-Sánchez, María Antonieta Castrejón-Ortega,
Mario Alba
Clínica Médica Sur Lomas.

111

VÓMITOS RECURRENTES COMO PRESENTACIÓN CLÍNICA DE ERROR INNATO DE METABOLISMO

Jacobo Rodríguez-Álvarez, Marcela Vela-Amieva,
Nuria Francisco Revilla-Estivill, André Tapia-Vázquez,
Raúl Guillen-González, Rodolfo Bolaños-Reyes
Unidad de Pediatría, Fundación Clínica Médica Sur.

112

SÍNDROME DE HIPOVENTILACIÓN ALVEOLAR CENTRAL CONGÉNITA. A PROPÓSITO DE UN CASO

Aron García, Atenea Flores, José Luis Carrillo, Javier Varela,
Sarbelio Moreno, Rosa Del Razo, Rodolfo Bolaños, Eva Contreras
Unidad Intensiva Pediátrica, Fundación Clínica Médica Sur.

113

**ANEMIA APLÁSICA ASOCIADA A
VIRUS DE EPSTEIN BARR. REPORTE DE UN CASO Y REVI-
SIÓN DE LA LITERATURA**

Jimena Mancera, Karina Gil, Patricia Galindo,
Luisa Fernanda Tenorio
Unidad de Terapia Intensiva, Fundación Clínica Médica Sur.

PSICOTERAPIA

114

BULIMIA NERVIOSA Y COMORBILIDAD PSIQUIÁTRICA

ME Ibarzábal, JA Hernández, E Bernal, A Córdova, G Flores,
J Hernández, J Car Carteles López, V Manassero, G Moguel,
N Rentería, M Sesma, J Vélez, MH Ramos
Unidad de Psiquiatría, Fundación Clínica Médica Sur.

115

LA FAMILIA DEL NIÑO OBESO

ME Ibarzábal, JA Hernández, E Bernal, A Córdova, G Flores,
J Hernández, J López, V Manassero, G Moguel, N Rentería,
M Sesma, J Vélez, MH Ramos
Unidad de Psiquiatría, Fundación Clínica Médica Sur.

TRABAJOS ORALES

BÁSICOS

001

EVALUACIÓN CUANTITATIVA DEL DAÑO TRAUMÁTICO DE LA MÉDULA ESPINAL EN RATAS Y SU TRATAMIENTO CON POLIPIRROL-YODO UTILIZANDO IMÁGENES DE RESONANCIA MAGNÉTICA DE TRES TESLAS

Rodrigo Mondragón, Camilo Ríos, Araceli Díaz,
Ernesto Roldan-Valadez
Unidad de Resonancia Magnética, Fundación Clínica Médica Sur.

Introducción. El daño traumático a la médula espinal (DTME) tiene consecuencias devastadoras. No existe un tratamiento efectivo que restablezca la totalidad de la función neurológica. Los materiales derivados del pirrol plantean una opción en modelos experimentales en ratas, pero requieren un método que evalúe cuantitativamente el DTME *in vivo* y los efectos del tratamiento. **Objetivo.** Conocer los parámetros de tres secuencias de resonancia magnética (RM) en el estudio de estas lesiones. **Materiales y métodos.** Ocho ratas, sexo femenino, Long Evans, se asignaron a dos grupos, 48 h después de DTME en el nivel torácico T10. Grupo control: DTME + solución salina y grupo tratamiento: DTME + solución salina + polipirrol-yodo. Las ratas tuvieron RM de 3T utilizando una antena para muñeca antes de la lesión, y en las

semanas 1 y 4 del DTME. En cada evaluación se midieron tres parámetros: relaxometría en T2, coeficiente de difusión aparente (ADC) y fracción de anisotropía (FA). Se utilizó ANOVA de medidas repetidas. **Resultados.** La FA pudo detectar diferencias entre ambos grupos desde antes del tratamiento. La FA, junto con el ADC, detectaron diferencias en las semanas 1 y 4. Sin embargo, solamente las mediciones de FA y ADC en la semana 4 mostraron diferencia significativa entre los grupos ($p < 0.05$). La relaxometría no pudo documentar diferencias. **Conclusiones.** El ADC y la FA son biomarcadores alternativos para la evaluación *in vivo* del DTME, que pueden adquirirse en un equipo de RM para uso clínico. Este método brinda una alternativa a investigadores de ciencias básicas que estudian nuevos tratamientos para enfermedades en humanos utilizando modelos experimentales.

002

MODULACIÓN DE TRANSPORTADORES BILIARES EN HEPATITIS TÓXICA

Ylse Gutiérrez-Grobe,* Vicente Sánchez-Valle,*
Norberto C. Chávez-Tapia,* Luis D. Carrillo-Córdova,*
Fredy Chablé-Montero,** Guadalupe Ponciano-Rodríguez,***
Manuel Ramírez-Jaramillo,** Varenka J Barbero-Becerra,*
Jorge A. López-Velázquez,* Misael Uribe,* Nahum Méndez-Sánchez*

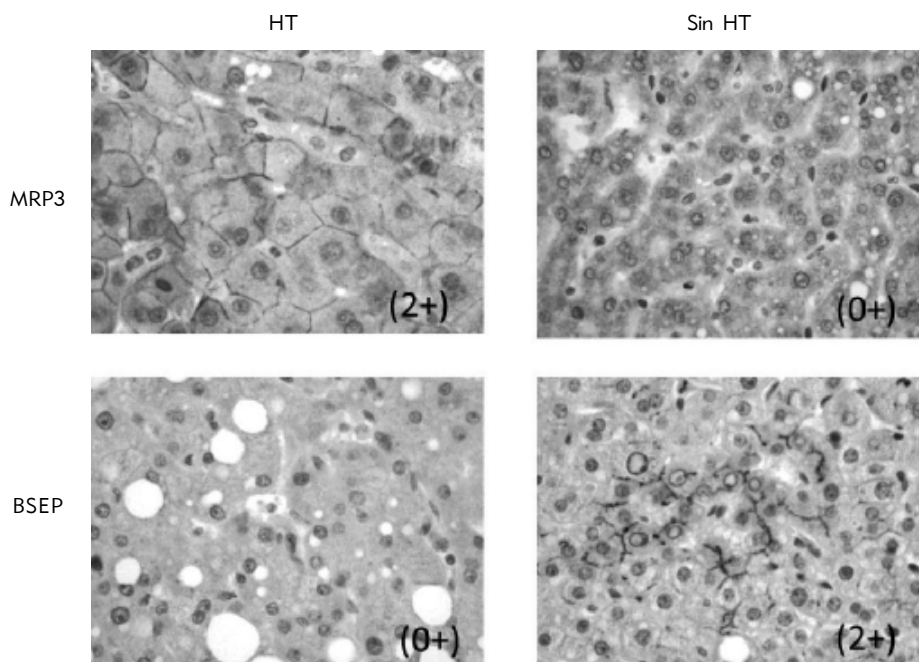


Figura 1. 002. Modulación de transportadores biliares en hepatitis tóxica.

*Unidad de Hígado, **Unidad de Anatomía Patológica, Fundación Clínica Médica Sur. ***Facultad de Medicina, UNAM.

Introducción. El hígado es el principal sitio de metabolismo y detoxificación de la mayoría de los fármacos, cuyos productos son secretados a la bilis a través de proteínas transportadoras de la familia MRP, glicoproteínas MDR y de la bomba transportadora de sales biliares (BSEP) en las membranas sinusoidales y canaliculares. **Objetivo.** Evaluar la expresión de transportadores biliares por inmuno-histoquímica en biopsias hepáticas de pacientes con diagnóstico de hepatitis tóxica (HT). **Material y métodos.** Se realizó un estudio de casos y controles, con 16 pacientes con diagnóstico histológico de HT y 16 pacientes sin HT. Los pacientes con hepatitis tóxica recibieron tratamiento con fármacos inmunosupresores, corticosteroides, analgésicos y antibióticos. Se realizaron técnicas de inmunohistoquímica en fragmentos de biopsias hepáticas incluidos en parafina. **Resultados.** El grupo con HT mostró menor expresión de BSEP, MDR1, MRP2 y MRP3 comparado con el grupo sin HT. La intensidad de expresión de proteínas MDR1 se encuentra incrementada significativamente en el grupo con HT, comparada en pacientes sin HT. Los pacientes tratados con tacrolimus por trasplante renal y los tratados con ceftriaxona mostraron patrones de expresión proteica idénticos de acuerdo con el fármaco. La expresión fuerte de BSEP se encontró en biopsias hepáticas normales (Figura 1) **Conclusión.** La expresión de transportadores biliares fue idéntica de acuerdo con la terapia a la que se asoció la HT. Se requieren más estudios para analizar los cambios en la expresión de transportadores biliares como reacción a fármacos específicos asociados a HT, esto ayudaría a crear blancos terapéuticos específicos para evitar la respuesta tóxica a los fármacos.

003 ASOCIACIÓN DE DOLOR CRÓNICO Y FRAGILIDAD EN ADULTOS MAYORES DE 60 AÑOS

Víctor Castañeda-Morales, Marisol Valdés, Ivonne Becerra-Laparra
Unidad de Geriátrica, Fundación Clínica Médica Sur.

Introducción. En Geriátrica, fragilidad es un síndrome que aumenta la vulnerabilidad de los individuos y los predispone a enfermedades. Por otro lado, dolor crónico (DC) arbitrariamente es aquel ≥ 3 a 6 meses desde su inicio y que afecta la funcionalidad o la vida de quien lo padece. Es decir, la multidimensionalidad del DC puede precipitar el desarrollo de fragilidad; faltan estudios para conocer la asociación de DC y fragilidad en mayores de 60 años. **Objetivo.** Determinar si hay asociación entre DC y fragilidad en

mayores de 60 años. **Material y métodos.** Estudio transversal de 150 pacientes ≥ 60 años vistos en el Centro Integral de Diagnóstico y Tratamiento (CIDyT), Hospital Médica Sur (2012-2013). La fragilidad se definió ≥ 3 de los siguientes criterios: pérdida de peso no intencionada, extenuación física, debilidad, lentitud y baja actividad física. Prefrágiles con 1-2 y robustos 0. La presencia o ausencia de DC se interrogó directamente y se dio valor de acuerdo con la escala verbal del dolor. Modelos de regresión logística para asociación independiente de DC y fragilidad. **Resultados.** Por el momento un total de 62 pacientes con características demográficas: edad media 69.2 ± 7.9 años, el promedio de comorbilidades fue de 1.7 ± 1.3 por Charlson, 48.4% presentó DC. La fragilidad se encontró en 14.5% de los pacientes y en 33.8% se detectó prefragilidad, el resto robusto. **Conclusiones.** Preliminarmente con una prevalencia de fragilidad de 14% y DC 89% en pacientes frágiles.

004 VELOCIDAD DE IDENTIFICACIÓN Y SUSCEPTIBILIDAD BACTERIANA UTILIZANDO VITEK MS/VITEK 2 EN COMPARACIÓN CON LA PLATAFORMA MICRO SCAN WALK AWAY

Carlo Andrés Briones-Torres,* José C. Pérez-Jáuregui,*
Norberto Chávez-Tapia,** Leticia Rojo*

*Unidad de Patología Clínica, **Unidad de Hígado, Fundación Clínica Médica Sur.

Introducción. La obtención de identificación y susceptibilidad bacteriana por métodos convencionales (Micro Scan Walk Away) puede demorar de 24 a 48 h. La espectrometría de masas (Vitek MS/Vitek2) reduce de manera significativa este tiempo. Esta reducción es importante para la toma de decisiones en la práctica clínica. **Objetivo.** Estudiar el tiempo de obtención de la identificación y susceptibilidad bacteriana por medio del sistema Vitek MS/Vitek2 en comparación con la plataforma actual Micro Scan Walk Away. **Material y métodos.** Se realizó un estudio transversal pareado de 110 aislamientos (identificaciones y prueba de susceptibilidad) con la plataforma Vitek MS/Vitek2 paralelamente con la plataforma Micro Scan Walk Away. Se determinó el tiempo de obtención de susceptibilidad y se comparó por medio de T de Student. **Resultados.** Se obtuvo en promedio el reporte de susceptibilidad con la plataforma Vitek MS/Vitek2 en 9.6 ± 2.6 h vs. 22.3 ± 3.6 h en la plataforma Micro Scan Walk Away ($P < 0.05$). La diferencia de tiempos varía de acuerdo con el agente identificado (Tabla 1). **Conclusiones.** La combinación de las plataformas Vitek MS/Vitek2 tiene mejores tiempos de respuesta en comparación con la plataforma convencional, con la obtención de resultados en un menor tiempo.

Tabla 1. 004. Velocidad de identificación y susceptibilidad bacteriana utilizando VITEK MS/VITEK 2 en comparación con la plataforma Micro Scan Walk Away.

Microorganismos	Promedio de identificación/ susceptibilidad Vitek MS/ Vitek	Promedio de identificación/ susceptibilidad Micro Scan Walk Way	Diferencias en tiempo (h)
<i>Aeromonas sobria/Vibrio choleae</i>	8	18	10
<i>Escherichia coli</i>	7.85	22.75	14.9
<i>Escherichia coli BLEE</i>	9.22	21	11.78
<i>Candida albicans</i>	13.8	22.5	8.7
<i>Enterococcus faecalis</i>	10.25	22.5	12.25
<i>Staphylococcus epidermidis</i>	9.9	19.5	9.6

CIRUGÍA

005

CORRECCIÓN MEDIANTE TÉCNICA DE INCISIÓN MÍNIMA DE HALLUX VALGUS

Ana Cristina King-Martínez, Moisés King-Hayata,
María Cristina Martínez-de-Anda, Alberto Cuéllar-Avaroma
Clinica del Pie y Tobillo, Fundación Clínica Médica Sur.

Introducción. La deformidad en *Hallux valgus* causa dolor, limitación funcional y conflicto con el calzado. Las técnicas de invasión mínima permiten la adecuada corrección del dolor, adecuados resultados funcionales y menos dolor posquirúrgico. **Material y métodos.** Pacientes operados con la técnica de incisión mínima entre enero y diciembre 2008, seguimiento a 24 meses. Treinta y seis pacientes (63 pies) fueron estudiados. En 100% de los casos se realizó bunionectomía, capsulotomía lateral, osteotomía de Reverdin-Isham del primer metatarsiano, osteotomía de Akin de la primera falange. Los pacientes contaban con valoraciones radiológicas, funcionales y de dolor pre y posquirúrgicas a los 24 meses. **Resultados.** Valoración pre y posquirúrgica de los ángulos: metatarsofalángico (29.44/13.39), intermetatarsal (13.01/11.83), PASA (13/8.27). La valoración clínica de la movilidad de la primera articulación metatarsofalángica se mantuvo sin cambios. En cuanto a la escala funcional AAOFAS se pasó de 49.24 puntos a 94.32 puntos en el posquirúrgico (100 puntos posibles); la escala visual análoga del dolor con media de 8.02 prequirúrgico a 1.49 posquirúrgico. Los pacientes se mostraron satisfechos en 87.3%. 68.3% no presentó complicaciones. **Conclusión.** La técnica es reproducible, confiable, con bajo índice de complicaciones, bien aceptada por los pacientes; se obtuvo corrección radiográfica y clínica de la deformidad. Los pacientes recuperaron la movilidad de su articulación posterior a la cirugía.

006

ESTUDIO COMPARATIVO DE LA APENDICECTOMÍA LAPAROSCÓPICA VS. ABIERTA EN UN CENTRO HOSPITALARIO DE LA CIUDAD DE MÉXICO

Miguel Ruiz-Campos, Ricardo Ray Huacuja-Blanco,
Alejandro Díaz-Girón-Gidi, Eduardo Villegas-Tovar,
José Manuel Correa-Rovelo, Luis F. Oñate-Ocaña
Unidad de Cirugía, Fundación Clínica Médica Sur.

Antecedentes. La apendicitis aguda es la indicación más común de cirugía abdominal de urgencia y actualmente se ha popularizado mucho el uso de laparoscopia con este fin. La información disponible en México es limitada, ya que no existen estudios controlados por sorteo que soporten las ventajas de uno u otro abordaje en nuestro país. Por ese motivo se realizó un estudio retrospectivo comparando la apendicectomía laparoscópica vs. abierta en un centro hospitalario privado de la Ciudad de México. **Material y métodos.** Se revisaron retrospectivamente los expedientes clínicos de todos los pacientes sometidos a apendicectomía por cualquier causa desde enero 2009 hasta diciembre 2010 en el Hospital

Médica Sur. **Resultados.** Se identificaron 683 pacientes sometidos a apendicectomía por diversas causas en el plazo de estudio (de 689 casos, seis fueron eliminados por no contar con expediente clínico completo); 548 fueron sometidos a laparoscopia (grupo 1) y 135 a técnica abierta (grupo 2). En el grupo 1, 278 mujeres y 270 varones; en el grupo 2, 74 mujeres y 71 varones (p NS). En grupo 1 y 2 el tiempo operatorio fue de 60.7 vs. 88.4 min ($p < 0.0001$), la hemorragia operatoria fue de 5.6 vs. 43.7 mL ($p < 0.0001$), y la estancia hospitalaria fue de 2.8 vs. 5.37 días ($p < 0.0001$), las complicaciones operatorias ocurrieron en 86 (16.5%) vs. 49 pacientes (30.2%), ($p < 0.0001$), respectivamente. No hubo mortalidad operatoria y no hubo diferencias en los promedios de edad en ambos grupos. **Conclusiones.** En este estudio se identifican ventajas importantes en el grupo sometido a laparoscopia; sin embargo, esas observaciones pueden corresponder a sesgo de selección. Probablemente los pacientes sometidos a laparoscopia son los casos menos graves y los sometidos a cirugía abierta son los casos más graves. Esto explicaría en gran medida las diferencias identificadas. Se requiere un estudio controlado por sorteo, incluyendo la evaluación de costo-beneficio para demostrar las ventajas de la laparoscopia.

007

MANEJO MEDIANTE INCISIÓN MÍNIMA DEL ANTEPIÉ REUMÁTICO

Ana Cristina King-Martínez, Moisés King-Hayata,
María Cristina Martínez-De Anda, Alberto Cuéllar-Avaroma
Clinica del Pie y Tobillo, Fundación Clínica Médica Sur.

Introducción. Los pacientes con artritis reumatoide presentan cambios artrósicos en el antepié que limitan su movilidad, les causan deformidades afectando sus actividades diarias. El *gold standard* para el tratamiento de estos antepiés se basa en procedimientos de resecciones amplias y artrodesis. Se propone un tratamiento con mínimas incisiones, de conservación ósea y pronta rehabilitación. **Material y métodos.** Se realizó un estudio prospectivo de 26 pies con diagnóstico de artritis reumatoide y *Hallux valgus*. Se manejaron mediante técnica percutánea entre 2007 y 2010, con seguimiento promedio de 21.7 meses. Se evaluó la escala visual análoga del dolor (EVA) y la escala de la AOFAS en el pre y postquirúrgico. **Resultados.** El 100% fue del sexo femenino, con tratamiento quirúrgico bilateral. Al 100% se les realizó osteotomía de Akin, capsulotomía lateral, 18 pies con osteotomía distal y ocho pies con osteotomía proximal; en 22 pies se realizaron procedimientos en los dedos menores. Se compararon las radiografías pre y postquirúrgicas con los ángulos intermetatarsal, metatarsofalángico y PASA. La EVA pasó de 8.5 en prequirúrgico a 2.69 en el posquirúrgico. 89% de los pacientes se mostraron satisfechos con el procedimiento. La escala de la AOFAS pasó de 44.06 a 88.1 puntos (de 100 posibles tras la cirugía). **Conclusión.** Es una técnica reproducible, con adecuado control del dolor, permite una pronta rehabilitación, se conserva material óseo, con complicaciones menores posteriores al procedimiento. Se necesita aumentar la muestra y el tiempo de seguimiento.

008

OBSTRUCCIÓN INTESTINAL SECUNDARIA A LITIASIS VESICULAR, MANEJO QUIRÚRGICO

Ricardo Ray Huacuja-Blanco, Eduardo Villegas-Tovar, Miguel Ruiz-Campos, José Manuel Correa-Rovelo, César Athié y Gutiérrez
Unidad de Cirugía, Fundación Clínica Médica Sur.

Introducción. La obstrucción intestinal secundaria a la impactación de uno o más litos vesiculares dentro de la luz intestinal es una complicación poco común de la colelitiasis. Representa 1-4% de todos los casos y hasta 25% de las obstrucciones simples en mayores de 65 años. El diagnóstico es difícil, ya que la presentación no siempre es en forma aguda; sin embargo, una vez realizado, el objetivo del tratamiento es resolver de manera inmediata el cuadro obstructivo, siendo la resección quirúrgica del lito el tratamiento preferido, aunque aún no existe un consenso sobre el procedimiento quirúrgico de elección. **Caso clínico.** Masculino de 76 años que dos días previos a su ingreso inició con cuadro de singulto, náusea y vómito gastrobiliar, dolor tipo cólico en epigastrio y mesogastrio. Asimismo, refería dolor en hipocondrio derecho, intermitente, cólico, asociado a ingesta de colecistocinéticos, que resolvía espontáneamente, de tres meses de evolución. Exploración física con signos vitales en parámetros normales, abdomen distendido, peristalsis disminuida, blando, depresible, doloroso a la palpación profunda en epigastrio, sin irritación peritoneal. Laboratorios con Hgb 12.8 g/dL, resto sin alteraciones. TAC de abdomen con reporte de neumbilia, dilatación de cámara gástrica y asas de yeyuno, así como defecto de llenado de aproximadamente 2 cm en yeyuno. Se colocó SNG, obteniendo un gasto de 2,660 mL gastrobiliar/24 h, sin mejoría clínica, por lo cual requirió intervención quirúrgica, encontrando lito (4 x 5 cm) en yeyuno distal, realizando exteriorización del asa, enterotomía de 5 cm, extracción del lito y rafia primaria.

009

CARCINOMA NEUROENDOCRINO DE CÉLULAS PEQUEÑAS DE VESÍCULA BILIAR. HALLAZGO INESPERADO EN EL CONTEXTO DE UNA URGENCIA OBSTÉTRICA

Amado de Jesús Athié-Athié, JM Correa-Rovelo, JA López-Rangel, J Audifred-Salomón, MA González-Chávez, L Reyes-Espejel, A Gutiérrez-Ocampo
Unidad de Cirugía, Fundación Clínica Médica Sur.

Introducción. El cáncer de vía biliar incluye al colangiocarcinoma, al cáncer del ámpula de Váter y al cáncer de la vesícula biliar. El cáncer de vesícula ocupa el quinto lugar entre los padecimientos oncológicos que afectan al tracto gastrointestinal, pero mundialmente es el tumor maligno más frecuente de las vías biliares. Generalmente suele diagnosticarse tras una colecistectomía y tiende a un mal pronóstico. El adenocarcinoma es el hallazgo histológico principal en 80-85% de los carcinomas de vesícula biliar. Se han referido en la literatura tipos histológicos raros de cáncer de vesícula, entre los que se incluyen el sarcoma, melanoma, linfoma, tumores carcinoides y el cáncer de células escamosas. El sistema biliar extrahepático es una de las localizaciones inusuales de los carcinomas neuroendocrinos extrapulmonares. El carcinoma neuroendocrino pobremente diferenciado de células pequeñas de la vesícula biliar, descrito por Albores, *et al.*, en 1984, es una neoplasia que pertenece al grupo de los tumores carcinoides. Es extremadamente

rara, con aproximadamente 50 casos descritos en la literatura mundial donde queda claro el pésimo pronóstico asociado a esta estirpe histológica. **Caso clínico.** Paciente obstétrica de 40 años de edad a quien se le practicó procedimiento quirúrgico urgente. Como hallazgos intraoperatorios relevantes, al hacer la laparoscopia diagnóstica, destacó hemoperitoneo de aproximadamente 2,000 cc, secundario a embarazo ectópico ampular derecho roto y una gran tumoración irsecable de la vesícula biliar. Los hallazgos anatómopatológicos revelaron un carcinoma neuroendocrino de células pequeñas de vesícula.

010

QUILOPERITONEO SECUNDARIO A HERNIA INTERNA EN PACIENTE PO DE BYPASS GÁSTRICO EN Y DE ROUX LAPAROSCÓPICO: REPORTE DE UN CASO

G Torres-Villalobos, JM Correa-Rovelo, JJ Martínez-Zarate, MA González-Chávez, O Menjivar-Rivera, F Ventura-Rodríguez
Unidad de Cirugía, Fundación Clínica Médica Sur.

Introducción. La ascitis quilosa (o quilasco) es una forma rara de ascitis con una incidencia de uno en 187,000 casos, se caracteriza por la presencia de líquido de apariencia lechosa y con alto contenido de triglicéridos > 200 mg/dL, en la cavidad peritoneal. La obesidad mórbida representa un importante problema de salud pública en México. Con el advenimiento de las nuevas tecnologías, la cirugía de mínima invasión es una realidad, lo cual ha permitido el desarrollo de técnicas quirúrgicas seguras (poco morbilidad) para tratar la obesidad, entre ellas la más realizada en la actualidad es el bypass gástrico en Y de Roux (BGRY), uno de los procedimientos más avanzados y complejos de la laparoscopia moderna. Dentro de las complicaciones asociadas a este procedimiento destacan como las más frecuentes y relevantes, según la literatura: trombosis venosa profunda, tromboembolia pulmonar, fuga anastomótica, sangrado de tubo digestivo y hernias internas con obstrucción intestinal secundaria, las cuales pueden presentarse en tres localizaciones potenciales: en el defecto mesentérico de la yeyuno-yeyuno anastomosis, en el espacio de Petersen's, y en el mesocolon transversal cuando se realiza un abordaje retrocólico. **Caso clínico.** Paciente de 36 años de edad que acudió a Urgencias con cuadro clínico de oclusión intestinal, con antecedente de BGRY un año previo a su ingreso. Requirió manejo quirúrgico urgente. Como hallazgos se reportó hernia interna del asa alimentaria (de Petersen) y ascitis quilosa. Hasta donde sabemos, éste es el primer reporte de una ascitis quilosa secundaria a un bypass gástrico complicado con una hernia de Petersen. Debe considerarse a las hernias internas complicadas (encarceladas o estranguladas) como posible causa de ascitis quilosa.

011

EXPERIENCIA CON LA ARTROSCOPIA ANTERIOR Y POSTERIOR DE TOBILLO

Ana Cristina King-Martínez, Moisés King-Hayata, María Cristina Martínez-De Anda, Alberto Cuéllar Avaroma
Clínica del Pie y Tobillo, Fundación Clínica Médica Sur.

Introducción. El síndrome de pinzamiento anterior del tobillo es una patología que se asocia en pacientes con grandes sollicitaciones, a antecedentes de esguinces a repetición y fracturas del tobillo.

El síntoma principal es el dolor, generalmente a la deambulaci3n. El dolor cr3nico de la regi3n posterior del tobillo se debe generalmente a un conflicto entre estructuras c3psulo-ligamentarias y 3seas. **Material y m3todos.** Se revisaron dos grupos de pacientes, el primero de 26 entre 2007 a 2010 con diagn3stico de s3ndrome de pinzamiento anterior. Grupo 2 con 13 pacientes entre 2008 a 2010 con diagn3stico de s3ndrome de pinzamiento posterior. Todos los pacientes fueron intervenidos mediante t3cnica artrosc3pica. Se analizaron variables como tipo de deporte, nivel deportivo, retorno a la actividad deportiva. Fueron valorados seg3n la escala AOFAS para el tobillo y se realiz3 satisfacci3n personal con escala de Likert. **Resultados.** El seguimiento de todos los casos fue de al menos de un a3o. Grupo 1: con edad promedio 35.38 ± 13.71 a3os, 20 masculinos (76.9%) y seis femeninos (23.1%), una escala AOFAS preoperatorio 80.38 (65-87) paso a 93.69 (87-100), un retorno a la actividad deportiva en promedio 6.04 ± 3.63 meses. Con 14 casos muy satisfechos (53.8%), 10 satisfechos (38.5%) y dos casos regular (7.7%). El seguimiento promedio del segundo grupo fue de 18 meses (15-30), con edad promedio 33.46 ± 8.14 a3os, 11 masculinos (84.6%) y dos femeninos (15.4%), una escala AOFAS preoperatorio 76.85 (72-83) pas3 a 97.54 (87-100), un retorno a la actividad deportiva en promedio 8.46 ± 2.94 meses. Con 61.8% muy satisfechos, 31.2% satisfechos y 8% regularmente satisfecho. **Conclusiones.** Tanto para el s3ndrome de pinzamiento anterior de tobillo como para el conflicto posterior, son patolog3as de una patolog3a cuyo diagn3stico esencialmente cl3nico y el tratamiento artrosc3pico es una opci3n de tratamiento que da buenos resultados y un corto periodo de recuperaci3n y retorno a la actividad deportiva.

012 **PARCHE DE GRAHAM LAPAROSC3PICO EN 3LCERA G3STRICA PERFORADA SECUNDARIA A LINFOMA TIPO MALT. REPORTE DE UN CASO**

Eduardo Villegas-Tovar, Gonzalo Torres-Villalobos, Francisco V3lez-P3rez, Miguel Ruiz, Jos3 G3mez, Marcel Sanabria, Ricardo Huacuja, Carlos L3pez-Caballero, Mario Gonz3lez-Ch3vez, Ram3n Lemus, Alejandro D3az Gri3n-Gidi, Jos3 Manuel Correa-Rovelo *Unidad de Cirug3a, Fundaci3n Cl3nica M3dica Sur.*

Caso cl3nico. Padecimiento actual: paciente masculino de 70 a3os de edad que inici3 su padecimiento con dolor retroesternal de tipo punzante con una intensidad del dolor 5/10 irradiado a brazo izquierdo acompa3ado de diaforesis autolimit3ndose posterior a 30 min, a su llegada a Urgencias el paciente refiri3 dolor abdominal localizado a epigastrio de hasta 10/10 acompa3ado de distensi3n abdominal. A la exploraci3n f3sica signos vitales dentro de par3metros normales con abdomen globoso con resistencia muscular involuntaria, doloroso a la palpaci3n superficial y profunda en todos sus cuadrantes con datos de irritaci3n peritoneal. Estudios de gabinete: TAC abdominal: aire libre en cavidad abdominal, probable perforaci3n asociada a escasa cantidad de l3quido libre en corredora parietoc3lica derecha y fondo de saco. Quiste hep3tico simple. Ateroesclerosis. Cirug3a: laparoscopia diagn3stica + colocaci3n de parche de Graham laparosc3pico: l3quido libre gastrobiliar en cavidad abdominal, perforaci3n de pared anterior en curvatura mayor de est3mago de aproximadamente 8 mm con bordes indurados. Anatom3a patol3gica: linfoma de la zona marginal (maltoma) de bajo grado con infiltraci3n de la capa muscular del est3mago y perforaci3n.

013 **ESPLENOMEGALIA SINTOM3TICA SECUNDARIA A LINFOMA MARGINAL**

L Alessio, J Correa, M Sanabria, R Lemus, M Gonz3lez, E Villegas *Unidad de Cirug3a, Fundaci3n Cl3nica M3dica Sur.*

Introducci3n. Los linfomas espl3nicos de la zona marginal son neoplasias linfoides de bajo grado de malignidad, de fenotipo B, representan < 1% de los tumores linfoides. Afectan por igual a pacientes de ambos sexos por encima de la quinta d3cada de la vida. Suelen responder favorablemente a la quimioterapia; sin embargo, la esplenectom3a es el tratamiento de elecci3n. **Caso cl3nico.** Masculino de 60 a3os con antecedente de tabaquismo (IT: 12), valorado en el Servicio de Urgencias por tumoraci3n en lengua de dos meses de estudio con crecimiento r3pido y reporte histopatol3gico de granuloma pi3geno ulcerado. Se inici3 manejo con ceftriaxona y clindamicina, se realizaron estudios de laboratorio donde destac3 anemia hipocr3mica microc3tica, as3 como elevaci3n de azoados, por lo que se solicit3 valoraci3n por hematolog3a para descartar s3ndrome mielodispl3sico vs. linfoma; se realiz3 tinci3n rojo congo para descartar amiloidosis, la cual dio negativo. Posteriormente present3 cuadro de retenci3n urinaria. Se realiz3 TC toracoabdominal en busca de alteraciones hep3ticas o espl3nicas y se observ3 esplenomegalia de $28.6 \times 20.4 \times 15.4$ cm de densidad homog3nea que adem3s condicionaba compresi3n renal izquierda y vesical. En t3rax se observ3 n3dulo pulmonar de 8 mm en segmento superior de l3bulo inferior derecho. Se realiz3 aspirado de medula 3sea con maduraci3n adecuada en las tres l3neas celulares. Persisti3 con elevaci3n de azoados y trombocitopenia, por lo que se decidi3 realizar esplenectom3a + biopsia de ganglio periespl3nico + biopsia de ganglio hep3tico, en los cuales se obtuvo como reporte definitivo de patolog3a linfoma marginal espl3nico.

014 **S3NDROME DE PINZA MESENT3RICA. REPORTE DE CASO**

P Andrade, R Lemus, A D3az, M Sanabria, C L3pez, M Gonz3lez, Villegas *Unidad de Cirug3a, Fundaci3n Cl3nica M3dica Sur.*

Introducci3n. El s3ndrome de pinza mesent3rica (s3ndrome de Wilkie) es una causa rara de obstrucci3n intestinal. Se caracteriza por compresi3n extr3nseca de la tercera porci3n del duodeno debido al estrechamiento causado por la arteria mesent3rica superior y la aorta. **Caso cl3nico.** Paciente masculino de 19 a3os sin antecedentes de importancia. Acudi3 al Servicio de Urgencias con dolor abdominal tipo c3lico, en mesogastrio intensidad 9/10, irradiado al resto del abdomen, de dos d3as de evoluci3n, exacerbado al movimiento y disminu3a con posici3n en gatillo. Acompa3ado de n3usea y v3mito en cinco ocasiones de contenido gastro-alimentario, evacuaciones l3quidas con moco sin sangre, sin fiebre. Hiporexia de una semana de evoluci3n. Neg3 trastornos alimenticios. TA: 140/80, FC: 105, FR: 21, SaO₂: 96%, T: 36.8C. EF: mucosa oral con moderado estado de hidrataci3n, palidez de tegumentos. Abdomen distendido, r3gido, hiperestesia e hiperbaralgesia, doloroso a la palpaci3n profunda en todos los cuadrantes, Blumberg (+), Giordano bilateral (+), timp3nico, peristalsis aumentada. BH, QS, ES, EGO y gasometr3a sin alteraciones. TC abdomen: distensi3n de

cámara gástrica. Inició manejo analgésico y se colocó SNG. Sin embargo, persiste con dolor abdominal 7/10, con náusea sin llegar al vómito. TC contraste oral e IV: ángulo aorto-mesentérico 20° y distancia aorto-mesentérica 8 mm, dilatación en la porción proximal del duodeno y disminución del calibre en la tercera porción. Ingresó a hospitalización y se realizó endoscopia: erosiones en esófago distal, gastropatía eritematosa de cuerpo y fondo gástrico y duodenitis. Se realizó evacuación gástrica. Inició dieta, la que toleró adecuadamente. Se egresó para manejo conservador.

015 METÁSTASIS A PIEL Y SACO HERNIARIO DE ADENOCARCINOMA ESCAMOSO DE PULMÓN

Luis Feria, Dan Green, M Sanabria, R Lemus, C Caballero
Unidad de Oncología, Fundación Clínica Médica Sur.

Introducción. Las metástasis cutáneas son un evento raro en dermatología, hay que tener en cuenta que pueden ser el primer marcador de la enfermedad y, asimismo, la primera señal de progresión. Generalmente las cutánides tienen la misma distribución por sexos que los primarios; aquéllas más frecuentes en mujeres son las procedentes de la mama y en el hombre las procedentes de pulmón. La pared abdominal es la localización más frecuente de las metástasis cutáneas y hasta en 10% se afecta el ombligo. **Caso clínico.** Paciente femenino de 87 años a quien en febrero del 2009 se le realizó PET-CT, encontrándose tumoración apical izquierda; motivo por el cual se realizó resección en cuña de dicha tumoración (reporte de patología cáncer adenoescamoso de pulmón) no recibió tratamiento con quimioterapia ni radioterapia dado el estadije del tumor. Inició con dolor abdominal seis meses previos, localizado en meso e hipogastrio de tipo punzante, el cual aumentaba al realizar esfuerzos físicos y con maniobra de Valsalva, disminuyendo en el decúbito supino y durante la relajación de la pared abdominal. Asociado al cuadro presentó distensión abdominal posprandial, con dispepsia. El sitio del dolor lo refirió en la zona donde le realizaron la plastia umbilical seis años previos. En febrero 2013 se realizó plastia de pared abdominal, durante la cirugía se hizo disección cuidadosa de todo el saco herniario y se colocó malla de prolene, se envió saco herniario y piel a patología, que reportó adenocarcinoma escamoso de pulmón.

018 RESECCIONES HEPÁTICAS LAPAROSCÓPICAS. EXPERIENCIA INICIAL EN UN HOSPITAL DE TERCER NIVEL

Karen Pineda-Solís, Laurent Brunaud, Laurent Bresler, Amed Ayav
Unidad de Cirugía, Fundación Clínica Médica Sur.

Introducción. La resección hepática laparoscópica (RHL) es una técnica de cirugía de mínima invasión que está en surgimiento. En los estatutos de 2009 se consideró como un procedimiento seguro, factible, recomendado para lesiones benignas y en algunos casos lesiones malignas. El propósito de este estudio es reportar la experiencia y resultados de las resecciones hepáticas laparoscópicas realizadas en hospital de tercer nivel en Nancy, Francia. **Materiales y métodos.** Se realizaron 34 resecciones hepáticas laparoscópicas entre enero de 2010 a junio de 2012. Las indicaciones incluyeron: tumores malignos, tumores benignos con potencial maligno y lesiones quísticas. Se evaluaron las características del tumor, loca-

lización, número de lesiones, comorbilidades, pruebas de laboratorio y estudios de imagen. **Resultados.** Veinticuatro mujeres y diez hombres fueron incluidos, con una edad promedio de 47 años, todos los pacientes tenían más de dos estudios de imagen, 26% de los pacientes presentaba alguna morbilidad, El tamaño promedio fue de 4.9 cm (2-10 cm). El tiempo quirúrgico fue de 144 min (45-495), pérdida sanguínea de 252 mL (30-1,350 mL), promedio de estancia hospitalaria: seis (3-12), conversión en cuatro pacientes (12%), morbilidad en un paciente (3%), transfusión en un paciente (3%) y mortalidad en un paciente (3%). Los resultados histológicos mostraron enfermedades benignas en 65% (adenomas principalmente) y 35% lesiones malignas (hepatocarcinoma y metástasis de colon). **Discusión.** En opinión de los autores, las resecciones hepáticas laparoscópicas deben considerarse de forma rutinaria en lesiones pequeñas (benignas y malignas), cuando el paciente no tenga contraindicaciones de laparoscopia y la lesión se encuentre accesible por esta vía.

020 LA ANASTOMOSIS PRIMARIA ES MÁS FRECUENTE QUE LA OPERACIÓN DE HARTMANN EN PACIENTES CON DIVERTICULITIS AGUDA

Miguel Ruiz-Campos, Mario González-Chávez,
Lucero Reyes-Espejel, Ramón Lemus-Ramírez,
Eduardo Villegas-Tovar, José Manuel Correa-Rovelo,
Sandra García-Osogobio
Unidad de Cirugía, Fundación Clínica Médica Sur.

Introducción. Existe una tendencia a realizar anastomosis primaria en pacientes con diverticulitis aguda Hinchey III-IV. El objetivo fue analizar la frecuencia de anastomosis primaria (AP) en pacientes con diverticulitis aguda. **Materiales y métodos.** Estudio retrospectivo de pacientes operados por enfermedad diverticular complicada de 2009 a 2012. Se analizó la frecuencia de AP de acuerdo con la clasificación de Hinchey y las complicaciones asociadas. Se utilizó estadística descriptiva y la prueba χ^2 para comparar las diferencias entre los diferentes grupos. Se consideró significativo el valor de $p < 0.05$. **Resultados.** Se analizaron 40 pacientes con edad de 50.7 ± 12.1 años; 55% ($n = 22$) fueron hombres. El índice de masa corporal (IMC) fue de 26.9 ± 4.3 kg/m². El 65% ($n = 26$) de los pacientes tuvo por lo menos una comorbilidad. El 60% ($n = 24$) tuvieron un Hinchey III-IV. La AP se realizó en 60% ($n = 24$) del total de los casos; en los pacientes Hinchey III-IV fue en 46% (11/24). Las cirugías fueron realizadas por cirujanos colorrectales en 42.5% ($n = 17$). Se presentaron complicaciones en 25% de los casos ($n = 10$), la más frecuente fueron colecciones intraabdominales en 10% ($n = 4$). En pacientes con Hinchey I-II fue más frecuente una AP ($p = 0.02$) y mayor probabilidad de complicaciones en pacientes con operación de Hartmann ($p = 0.02$). La mortalidad fue de 2.5% ($n = 1$). **Conclusiones.** En la actualidad la AP en pacientes con diverticulitis aguda Hinchey III-IV es alta.

021 MIOTOMÍA DE HELLER CON FUNDUPPLICATURA TIPO DOR LAPAROSCÓPICA Y CONTROL ENDOSCÓPICO TRANSOPERATORIO

C López Caballero, G Torres Villalobos, J Correa Rovelo,
GM Sanabria, J Gómez Sánchez, A Díaz-Girón Gidi
Unidad de Cirugía, Fundación Clínica Médica Sur.

Introducción. La acalasia es un desorden primario motor del esófago, caracterizado por una falta de relajación del esfínter esofágico inferior. El mejor tratamiento es quirúrgico y la técnica que ha mostrado mejores resultados es el abordaje laparoscópico asociado con un procedimiento antirreflujo. **Caso clínico.** Paciente femenina de 27 años sin antecedentes de importancia, inició padecimiento seis meses previos al ingreso hospitalario con disfagia progresiva, inicialmente a sólidos y posteriormente a líquidos, acompañado de vómito posprandial no precedido de náuseas. Se realizó una serie esofagogastroduodenal con bario, en la cual se visualizó dilatación esofágica distal y una imagen en punta de lápiz en la unión esofagagástrica. Se realizó endoscopia y manometría de alta resolución que diagnosticó acalasia tipo II. Se programó para miotomía de Heller por vía laparoscópica. Posterior a la realización de la miotomía con bisturí armónico se realizó endoscopia transoperatoria para valorar la integridad de la mucosa esofágica. Se realizó funduplicatura anterior tipo Dor como parte del manejo quirúrgico integral de la acalasia. En el postoperatorio se realizó serie esofagogastroduodenal con contraste hidrosoluble donde se visualizó el esófago sin dilatación y adecuado paso del medio de contraste. El primer día postoperatorio presentó adecuada tolerancia a los líquidos y papillas, se egresó a domicilio por mejoría clínica.

022 RESECCIÓN ANTERIOR DE RECTO POR VÍA LAPAROSCÓPICA

C López-Caballero, G Torres-Villalobos, JM Correa-Rovelo, M Sanabria-González, J Gómez-Sánchez, R Guillen-González
Unidad de Cirugía, Fundación Clínica Médica Sur.

Introducción. El abordaje laparoscópico para el cáncer de recto se inició en los años noventa, su dificultad técnica ha mermado su popularidad. Las recomendaciones para la resección de tumores rectales por vía laparoscópica siguen los mismos dogmas de la cirugía abierta: adecuados márgenes distales, ligadura en el origen de la arteria que irrigue el segmento afectado y resección de mesorecto. La imposibilidad de apegarse a estos principios oncológicos durante el procedimiento laparoscópico se considera una indicación para realizar conversión a cirugía abierta. **Caso clínico.** Paciente masculino de 93 años con antecedente de poliplectomía colónica 16 años previos con reporte histopatológico de adenoma vellosos, sin mayor seguimiento posterior. Inició padecimiento dos meses previos al ingreso con constipación y disminución en el calibre de

heces, se indicó estudio colonoscópico que reportó una tumoración que ocupaba dos tercios de la luz del colon a 15 cm del margen anal; se tomaron biopsias con reporte de adenocarcinoma moderadamente diferenciado asociado a adenoma tubulovelloso con displasia de alto grado. En la tomografía toracoabdominal se visualizó una tumoración sólida en unión rectosigmoidea de 44 x 43 x 42 mm, no se visualizaron ganglios y el hígado normal. Se realizó una resección anterior de recto con abordaje por vía laparoscópica por tratarse de un paciente delgado, tumor sin invasión locorregional aparente y mínimo proceso adherencial.

024 TRASPLANTE RENAL: EPIDEMIOLOGÍA Y CARACTERÍSTICAS CLÍNICAS EN LOS ÚLTIMOS CINCO AÑOS

J Gómez-Sánchez, B Gabilondo Pliego, LP Alessio Robles, R Guillen González, MC Manzano Robleda, J Bordes Aznar
Unidad de Cirugía, Fundación Clínica Médica Sur.

Introducción. El trasplante renal es el tratamiento de elección para pacientes con insuficiencia renal terminal que requieren tratamiento de sustitución. **Objetivo.** Describir las características epidemiológicas y clínicas de los pacientes con trasplante renal en nuestro hospital. **Material y Métodos.** Se diseñó un estudio retrospectivo en el que se revisaron los expedientes electrónicos de pacientes con diagnóstico de trasplante renal entre 2008 a 2012. Los datos se describieron como medidas de tendencia central y dispersión. **Resultados.** Se realizaron 35 trasplantes renales, de los cuales 54% (n = 19) fueron hombres y 46% (n = 16) mujeres; el promedio de edad fue de 50 años, 71% (n = 25) eran hipertensos, la causa de la IRC más frecuente fue DM en 34% (n = 12), el promedio de años con IRC fue de 3.5 años, 94% (n = 33) de los pacientes llevaron tratamiento sustitutivo, 51% (n = 18) se les realizó el trasplante de DVR, 8.5% (n = 3) de DVNR y 40% (n = 14) de DC. El 5.7% (n = 2) fueron retrasplantes, sólo un paciente requirió dos días de cuidado en la UTI, el promedio de EIH fue de 9.8 días. Se reportaron dos infecciones, dos NTA, tres pacientes con sangrado, cero complicación urológica y cero mortalidad. A 91% (n = 33) se les dio esteroide postoperatorio y 100% (n = 35) inmunosupresor. Se reportó rechazo en 11% (n = 4), de los cuales 25% (n = 1) fue hiperagudo y 75% (n = 3) agudo. **Conclusión.** El trasplante renal en nuestro hospital ha aumentado en los últimos años.

GINECOLOGÍA

025 DIAGNÓSTICO TEMPRANO DE PREECLAMPSIA SEVERA POR ULTRASONIDO DOPPLER DE ARTERIAS UTERINAS Y SU REPERCUSIÓN FETAL

Martín Tulio Santa Rita-Escamilla, Helga Pérez-Núñez-Zamora, Karelia Mendoza-Baranda, Sergio Alejandro Muro-Barragán
Unidad de Neonatología, Fundación Clínica Médica Sur.

Introducción. Síndrome multisistémico de severidad variable, caracterizado por una reducción de la perfusión sistémica generada por vasoespasmio y activación de los sistemas de coagula-

ción. Constituye la principal causa de morbilidad materna y perinatal en el medio, es la principal causa de nacimiento prematuro. La evaluación de la forma de onda de velocidad de flujo (FOVF) de las arterias uterinas mediante ultrasonografía Doppler (UD) ha demostrado ser útil para detectar pacientes con un riesgo elevado de padecer preeclampsia y un resultado perinatal adverso, por lo que es posible detectar el trastorno conocido como insuficiencia placentaria. **Caso clínico.** Paciente de 39 años, gesta 1 con antecedentes de importancia: primigesta, detección de hipertensión gestacional en la semana 22 de embarazo con manejo de alfametildopa a dosis bajas. Acudió a cita para ultrasonido Doppler con embarazo de 29.4 SDG, se encontró fetometría promedio de 26.2 SDG con peso

831 g, cardiomegalia con escaso derrame pleural derecho, líquido amniótico de 2.5 cc con flujometría Doppler IP arterias uterinas $3.17 p > 95$, IP arteria umbilical $4.56 > p95$, flujo diastólico reverso, índice cerebroplacentario $0.36 < p5$, vena umbilical pulsátil anormal, por lo que se decidió su interrupción vía abdominal con diagnóstico preoperatorio de preeclampsia severa por datos ultrasonográficos (derrame pleural, oligohidramnios y reflujos arteriales fetales).

026

ESTENOSIS DE VENA PULMONAR ASOCIADA A DISPLASIA BRONCOPULMONAR. A PROPÓSITO DE UN CASO

Susana Martínez, Juan Calderón, García Montes, Javier Varela, Marco Balanzario, Rodolfo Bolaños, Eva Contreras
Unidad de Neonatología, Fundación Clínica Médica Sur.

Introducción. La estenosis de vena pulmonar es un reto diagnóstico, ya que puede pasar desapercibido, confundiendo con una enfermedad pulmonar crónica, provocando diagnóstico tardío y una mortalidad elevada. **Caso clínico.** Antecedente de prematu-

rez (28 SDG). Hospitalizado en Neonatología durante los primeros tres meses de vida. Requirió ventilación mecánica un mes por SDR/neumonía. Alta con diagnóstico de displasia-broncopolmonar. Durante los siguientes dos meses congestión pulmonar recurrente, incremento progresivo en requerimiento de O_2 condicionando finalmente insuficiencia respiratoria con intubación endotraqueal. Ingresó a UTIP donde persistió edema pulmonar a pesar de diurético y restricción hídrica. Sin datos clínicos o ecocardiográficos de insuficiencia cardíaca izquierda y/o hipertensión pulmonar. Angiotomografía con imagen sugerente de estenosis de vena pulmonares. Cateterismo corroboró estenosis severa de vena pulmonar superior izquierda, se realizó angioplastia con Stent. Mejoría sin volver a presentar edema pulmonar, inclusive con disminución progresiva en el aporte de diuréticos y de oxígeno. **Discusión.** Es una anomalía adquirida con una incidencia de 2:100,000 niños < 2 años. Los factores de riesgo son prematuridad y presencia de defectos cardíacos congénitos. Cursan con cuadros repetitivos de neumonías y con edema pulmonar, dependiendo del número de venas pulmonares afectadas. La existencia de la enfermedad pulmonar crónica puede ocasionar un cuadro similar a esta patología, provocando que el ecocardiograma sea limitado para realizar su diagnóstico; requiriendo de un cateterismo o una RM, tratándose con una angioplastia con Stent. La tasa de mortalidad puede llegar hasta a 83%.

IMAGEN-RADIOLOGÍA

028

CRAZY GIRL. HEMORRAGIA SUBARACNOIDEA SECUNDARIA A MAV EPIDURAL

Sebastián Arturo Castillo-Rodríguez, Karla Méndez-Tinajero, María de los Ángeles González-Díaz, Yeni Fernández de Lara B, Juan E. Cosme L.
Unidad de Radiología e Imagen, Fundación Clínica Médica Sur.

Paciente con hemorragia subaracnoidea sin trauma, con origen en columna dorsal. **Caso clínico.** Femenina de 33 años con diagnóstico de cefalea tensional en estudio, con SV normales. Refirió cefalea holocraneana tipo pulsátil con EVA 10/10 e irradiación cervical, a la EF: sin hallazgos. Se realizó TC de cráneo simple sin evidencia de lesión, posteriormente presentó dolor abdominal difuso con un EVA 7/10 irradiación a hipocondrio derecho, TC abdomen simple sin patología. En una segunda exploración presentó dolor cervical con exacerbación a los movimientos en MP. Se realizó RM de cráneo con diagnóstico de hemorragia subaracnoidea, sin localizar origen del sangrado. En LCR con $110,000/mm^3$ eritrocitos, $1,200$ leucocitos/ μL , neutrofilia 60%; con un descenso de la hemoglobina de $1 g/dL$. En RM posterior de columna dorsal se diagnosticó MAV epidural en T8-T9. **Discusión.** El principio básico de la práctica médica es curar sin causar un daño mayor. El desarrollo de la radiología intervencionista ha abierto una serie de alternativas de tratamiento para algunas enfermedades, la embolización de las MAVs es de los tratamientos más aceptados por sus mejores resultados, la angiografía con sustracción digital debe asegurar que no existan fístulas arteriovenosa dural. En este caso se utilizó Histoacryl y lipiodol como adhesivo tisular (escleroterapia) por trombogénesis secundaria al atrapamiento de elementos hemáticos. La planeación del tratamiento con base en la información otorgada por los estudios de imagen es fundamental para pronóstico y tratamiento.

029

EVALUACIÓN DE LA PROLIFERACIÓN CELULAR EN TUMORES CEREBRALES CON 18-F FLT PET-CT Y RM

Digna Pachuca-González, Juan Carlos García-Reyna, Luis Felipe Alva, Yeni Fernández-De Lara
Unidad de Radiología e Imagen, Fundación Clínica Médica Sur

Introducción. La utilidad del PET-CT en el diagnóstico de tumores cerebrales, particularmente los gliomas, ha tenido su auge en los últimos años, la naturaleza infiltrativa de estas lesiones es menester para su identificación temprana, así como de recurrencia o progresión; el radiofármaco más utilizado es 18F-FDG, tiene sus limitaciones debido a que el tejido cerebral normal muestra un alto grado de utilización de la glucosa y tumores con modesto incremento en el metabolismo que dificulta su diagnóstico. 18F-FLT es trazador de proliferación celular y la ventaja más significativa es la muy baja actividad en tejido normal cerebral, dando un alto contraste en tejido tumoral vs. normal, por lo tanto la detección de tumores pequeños (primario o recurrencia). La RM es el *gold standard* para la evaluación por imagen de tumores cerebrales que permite caracterizarlos. **Objetivo.** Correlacionar la proliferación tumoral mediante 18F-FLT PET-CT en tumores cerebrales vs. RM (*gold standard*). **Material y métodos.** Estudio retrospectivo, transversal, de pacientes diagnosticados con tumor cerebral y estudios 18F-FLT PET-CT y RM, del Hospital Médica Sur. La selección de la muestra fue consecutiva. **Resultados.** De enero 2012 a enero 2013, se revisaron 23 estudios de 18F-FLT PET-CT, de los cuales nueve femeninos (40%) y 14 masculinos (60%); con una media de edad de 46.5 años. El 95% fueron tumores primarios del SNC, de los cuales 34% astrocitomas grado II, 21% glioblastoma multiforme, 13% en astrocitomas grado I, 13% oligodendroglioma y otro 13% sarcoma meníngeo.

030

CORRELACIÓN ENTRE BIOMARCADORES AVANZADOS DE RESONANCIA MAGNÉTICA EN LA EVALUACIÓN DE PACIENTES CON GLIOBLASTOMA MULTIFORME

Sebastián Castillo-Rodríguez, Daniel Motola-Kuba,
Ernesto Roldan-Valadez

Unidad de Resonancia Magnética, Fundación Clínica Médica Sur.

Introducción. La utilidad de los biomarcadores de resonancia magnética (RM) en pacientes con tumores cerebrales se ha incrementado en la última década. Los biomarcadores cuantitativos permiten evaluar de forma simultánea la anatomía y fisiología del tejido normal y del tumoral. No se conoce con precisión la correlación del volumen tumoral (biomarcador aceptado de tumor viable) con otros biomarcadores de RM obtenidos con las secuencias: difusión, espectroscopia y perfusión. En este trabajo se compara la correlación entre los biomarcadores de RM en pacientes con diagnóstico de glioblastoma multiforme (GBM). **Material y métodos.** Estudio transversal con mediciones en tejido sano y tumoral. Se cuantificó el volumen tumoral en T1, flair y T2, el coeficiente de difusión aparente (ADC), el volumen cerebral relativo (rCBV), el índice de colina/n-acetil aspartato (Cho/Naa) y el índice tumoral. Se utilizaron pruebas paramétricas para correlación bivariada y regresión logística. Se consideró significativo un valor de $p < 0.05$. **Resultados.** Se estudiaron 28 pacientes con GBM: 19 hombres (49.05 ± 18.4 años) y nueve mujeres (49.05 ± 18.4 años). El volumen tumoral posgadolinio tuvo fuerte correlación positiva con Flair ($r = 0.762$, $p = 0.028$), pero no con T2. El volumen en Flair correlacionó con el edema proximal y distal ($r = 0.857$, $p = 0.014$). **Conclusiones.** Entre los diferentes biomarcadores de RM utilizados en el diagnóstico de GBM, sólo algunos de ellos demuestran significancia para evaluar las diferentes características biológicas de estos tumores como el grado de necrosis y el edema. El conocer estos resultados puede proporcionar herramientas diagnósticas más precisas a los oncólogos que vigilan el tratamiento de estos pacientes.

032

VARICOCELE INTRATESTICULAR. REPORTE DE UN CASO

Jorge Ramírez-Landero, Verónica Espinosa-Cruz,
Digna Pachuca-González

Unidad de Radiología e Imagen, Fundación Clínica Médica Sur.

Introducción. El varicocele intratesticular (VIT) es una dilatación anormal de las venas en el parénquima testicular. Se ha reportado baja prevalencia entre 0.4 y 2%. A pesar de ser generalmente asintomático, los pacientes han reportado dolor (35%), epididimitis (5.4%) y aumento de volumen (9.4%). En varios reportes se ha encontrado predilección por el testículo izquierdo probablemente por razones anatómicas. La asociación entre orquidopexia y VIT muestra una incidencia de hasta 8.6%, probablemente secundario a la manipulación quirúrgica. De forma secundaria pueden ser ocasionados por procesos que aumenten la presión de la vena espermática, elevando la probabilidad de malignidad en mayores de 40 años. El estudio de ultrasonido posee una especificidad cercana a 100% para el diagnóstico, en modalidad de escala de grises, Doppler color y flujometría. Pueden encontrarse múltiples estructuras anecóicas tubulares u ovals, > 2 mm, en el parénquima; con flujo venoso a la aplicación de Doppler color y respuesta

positiva a la maniobra de Valsalva. **Objetivo.** Presentar un caso clínico y revisar la literatura acerca del varicocele intratesticular. **Caso clínico.** Masculino de 25 años con antecedentes de criptorquidia izquierda tratada con orquidopexia a los dos y 10 años. Inició con dolor testicular izquierdo que modificó con la posición, se realizó ultrasonido con asimetría testicular a expensas de hipotrofia del izquierdo (8 cc vs. derecho 12 cc), microcalcificaciones bilaterales; varicocele intratesticular y extratesticular izquierdo.

033

TUBERCULOSIS MILIAR Y EN ÍLEON

L.F. Alva-López, D.A. Martínez-Del Razo,
D.L. Gutiérrez-Espinosa, D. Sánchez-González

Unidad de Radiología e Imagen, Fundación Clínica Médica Sur.

Introducción. La tuberculosis es una infección provocada por *Mycobacterium tuberculosis*. Presenta una incidencia 9,27 mil nuevos casos por año. Adquirida por inhalación de bacilos en partículas de flúgge. De comienzo insidioso y naturaleza crónica, hay astenia, adinamia, hiporexia, pérdida de peso, febrícula vespertina y sudoración nocturna, tos productiva y disnea. Se puede contener la infección o evolucionar a la forma miliar (15-20% en inmunocompetentes y 70% inmunosuprimidos), afectando cualquier órgano del cuerpo. El diagnóstico es mediante tinciones en auramina y Ziehl-Neelsen y aislamiento en el cultivo puro. En la radiografía de tórax se encuentran linfadenopatías hiliares, unilaterales, opacidades, cicatrices, complejo de Ranke o cavitación. El tratamiento es en dos fases: intensiva [cuatro fármacos: isoniazida, rifampicina, pirazinamida y etambutol (VO, diario, 60 tomas)] y sostén (isoniazida y rifampicina (VO, intermitente tres veces por semana, 48 tomas). **Caso clínico.** Femenino de 58 años de edad. Presentó síndrome de desgaste, mialgias, fatiga, fiebre, sudoración nocturna. Antecedente personal patológico de artritis reumatoide en tratamiento de 14 años de evolución. Se realizó una radiografía de tórax detallando en ella un patrón miliar, por lo que se decidió tomar laboratorios y TAC de tórax en busca de malignidad. Al obtener resultados no concluyentes se le programó para realizar un PET-SCAN, en el cual se observó un engrosamiento de pared en el íleon terminal, a pesar del pase de contraste, y en la modalidad FDG se observaron zonas de realce, por lo cual se realizó una biopsia, concluyendo el diagnóstico final de tuberculosis diseminada miliar.

034

MASTITIS GRANULOMATOSA. PRESENTACIÓN DE CASO

Luis Felipe Alva, Velia Rubio, Daniela Martínez, Alejandro García,
Angélica Pérez

Unidad de Radiología e Imagen, Fundación Clínica Médica Sur.

Introducción. La mastitis granulomatosa es una condición inflamatoria infrecuente que afecta el parénquima mamario. Fue descrita por primera vez en 1972. Su etiología aún es incierta; sin embargo, se plantea un posible origen autoinmunitario. No existe asociación directa con agentes infecciosos, antecedentes traumáticos ni con la presencia de cuerpos extraños. Se presenta usualmente en mujeres jóvenes durante la edad reproductiva, en un periodo entre seis hasta 15 años posparto. La presentación clínica es diversa, simulando un proceso de tipo neoplásico. Los síntomas más comunes son masa palpable unilateral, dolor, eritema, inflamación

y presencia de adenopatía regional. Los hallazgos radiológicos son variados e incluso inespecíficos para el diagnóstico; se considera como el patrón mamográfico más frecuente de mastitis granulomatosa a la presencia de asimetría focal de densidad y mediante ultrasonido la presencia de focalizaciones hipoeoicas mal definidas con zonas de aspecto tubular. El diagnóstico definitivo es histopatológico, en el cual se demuestra la presencia de granulomas no caseosos distribuidos en los lóbulos mamarios, sin identificar microorganismos asociados. **Caso clínico.** En la presente revisión se analizó el caso de una paciente femenina de 52 años, sin antecedentes personales patológicos conocidos, tabaquista, que presentó masa palpable en la mama izquierda de aparición reciente, con hallazgos en estudios de imagen sugestivos de malignidad.

035 LESIÓN BENIGNA DE COMPORTAMIENTO ATÍPICO

Luis Felipe Alva-López, Alejandro García-Peña,
María Andrea Márquez-Vegail
Unidad de Radiología e Imagen, Fundación Clínica Médica Sur.

Introducción. Los paragangliomas son tumores que se originan de la paraganglia, distribuidos a lo largo de los nervios parasimpáticos en la cabeza, cuello y mediastino, representan 0.3% de todas las neoplasias y 0.6% de las neoplasias de cabeza y cuello. Alrededor de 80% de los paragangliomas son carotídeos o yugulares. Se ha relacionado con alturas elevadas, con un pico de prevalencia de 45 a 50 años y sin predilección de sexo. Se ha reportado malignización en 2 a 13%, afectando pulmones, cuerpos vertebrales, ganglios cervicales, cráneo, corazón, páncreas, pleura, duramadre, piel, hígado. Existen varios tipos de paragangliomas, los más frecuentes son los carotídeos, yugulares, del foramen y del nervio vago. Las manifestaciones clínicas más frecuentes una masa a nivel de cuello, de crecimiento lento, blanda, no dolorosa, móvil y pulsátil en un paciente previamente sano; se puede acompañar de tinitus, ronquera, estridor, parálisis de la lengua, parálisis facial, síndrome de Horner, vértigo y disfagia. **Caso clínico.** Se presentan las imágenes de una paciente de 22 años con diagnóstico de glomus yugular izquierdo el cual fue tratado con *gamma knife*. La paciente refirió aparición de tumoración en el nivel III del cuello izquierdo, la cual incrementó de tamaño en ocho meses, blanda, móvil, no pulsátil, no dolorosa. Negó otra sintomatología. Acudió al Servicio de Radiología para realizar tomografía computarizada del cuello contrastada con extensión a pulmón donde se evidencia metástasis cerebrales, locorregionales y pulmonares.

036 SARCOMA EPITELIOIDE DE DIAFRAGMA METASTÁSICO. REPORTE DE UN CASO

Gerardo Akram Darwich,* José Manuel Ruiz-Morales,*
Freddy Chablé-Montero,** Dan Green Renner***
*Unidad de Radiología e Imagen, **Unidad de Anatomía Patológica,
***Unidad de Oncología, Fundación Clínica Médica Sur.

Antecedentes. Los sarcomas de partes blandas son relativamente infrecuentes en comparación con los carcinomas y otras neoplasias; representan menos de 1% de todos los tumores malignos. Suelen aparecer en cualquier lugar del organismo, aunque la mayor parte afecta los músculos de extremidades, pared torácica, mediastino y retroperitoneo. Aparecen a cualquier edad, aunque predominan en pacientes ancianos. El sarcoma epiteliode es un sarcoma infrecuente de partes blandas, descrito por Enzinger en 1970.

Su presentación en diafragma es rara, con sólo dos casos reportados. **Caso clínico.** Paciente con sarcoma epiteliode primario de diafragma y metastásico a pulmón. Hombre de 45 años de edad, sin antecedentes de importancia, que inició su padecimiento a finales de 2011 con tos y fiebre no asociado a etiología infecciosa. Por TC de tórax se documentó lesión de 8 cm en hemidiafragma derecho y lesiones pulmonares múltiples. Se realizó biopsia de la lesión diafragmática compatible con sarcoma epiteliode, marcadores de inmunohistoquímica positivos para vimentina y S-100. Se inició quimioterapia paliativa con gemcitabina y docetaxel. Por neutropenia grave se cambió esquema a ifosfamida y epirrubina. Recibió tres ciclos con datos de respuesta parcial, por lo que completó seis ciclos. En TC de tórax de seguimiento tuvo datos de progresión, por lo que recibió pazopanib por seis meses. Por nueva progresión se decidió nuevo esquema de quimioterapia a base de gemcitabina, docetaxel y bevacizumab. Actualmente el paciente se mantuvo con enfermedad estable posterior a tres ciclos de tratamiento.

037 DE LA PATOLOGÍA A LA RADIOLOGÍA: TUMORES CARDIACOS, CORRELACIÓN RADIOLÓGICO-PATOLÓGICA

Sebastián Arturo Castillo-Rodríguez, Jesica Sánchez-Portillo,
José Alfonso Rumoroso-G., Rocío Citlalli Brom-Valladares
Unidad de Radiología e Imagen, Fundación Clínica Médica Sur

Introducción. Las neoplasias cardíacas primarias son poco frecuentes, en 0.001-0.03% de los pacientes en reportes de autopsias. En todos los grupos de edad los tumores más frecuentes son benignos, conllevan alta morbilidad, afectan el flujo sanguíneo, provocan arritmias o embolias. Los metastásicos son 20-40 veces más frecuentes que los primarios. Los malignos representan aproximadamente 25% de los primarios. El tratamiento quirúrgico permite la extirpación parcial o total y la tipificación histológica. La actividad metastásica, la agresividad tumoral y recurrencias de la neoplasia, hacen que la mortalidad sea alta, la supervivencia baja y son contados los casos de cirugía curativa. La ecocardiografía, tomografía computarizada y resonancia magnética tienen un papel importante en su estudio y en la evaluación extracardiaca. **Materiales y métodos.** Estudio transversal, retrospectivo, donde se revisaron los expedientes de 1999-2013 de pacientes con patología cardíaca que se sometieron a extirpación quirúrgica o biopsia, en nuestra institución. Se seleccionaron imágenes para la correlación radiológico-patológica. **Resultados.** 62 pacientes; dos mixomas, un leiomiomasarcoma polipoide, un angiosarcoma; valvulopatías: 27 con degeneración mixoide, seis con cambios degenerativos y 23 con fibrosis, un trombo y una pared aneurismática. Se presentaron imágenes representativas con revisión bibliográfica por lesión. **Discusión.** El 6% resultó con patología tumoral: 3% para lesiones benignas y 3% para lesiones malignas primarias; aunque la patología cardíaca tumoral no es común en nuestro medio, de acuerdo con la prevalencia reportada en la literatura internacional resultó alta.

039 FÍSTULA AORTO-CAVA INCIDENTAL. REPORTE DE UN CASO

Ricardo Becerra-Ulloa, Carlos Rojas-Marín, Luis Felipe Alva-López
Unidad de Radiología e Imagen, Fundación Clínica Médica Sur.

Introducción. La incidencia de este padecimiento es de 0.2% de todos los aneurismas aórticos abdominales. La fístula aorto-caval secundaria a la erosión por un aneurisma aórtico (92%) es una entidad clínica bien conocida; empero, la presentación puede ser muy variable y depende de muchos factores. Un daño retroperitoneal por traumatismo, cirugía de columna o intervencionismo son otras causas. Se presenta a los 65 años y el periodo entre la formación de la fístula y el diagnóstico se ha documentado desde 6 h hasta dos años. Los síntomas son sutiles y variables, pero terminarán en falla cardíaca congestiva. El 65% se localiza infrarrenal, 26% hacia la vena iliaca izquierda y 7% a la derecha. **Caso clínico.** Mujer de 38 años que acudió al CIDYT; antecedentes personales patológicos: enfermedad exantemática en la infancia, perforación intestinal con cierre de primera intención secundaria a un legado intrauterino instrumentado por un aborto tres años previos; diagnóstico desde la niñez de disautonomía, ya que constantemente presenta lipotimias repentinas (incluso días antes de su cita en nuestra institución); hipotiroidismo. También refirió constante edema de extremidades inferiores sin relación con la actividad física. El resto del interrogatorio, la exploración y los laboratorios fueron normales; por US se identifica imagen sugerente de hemangioma, por lo que se realizó TC de abdomen donde se corroboró dicho diagnóstico y además se evidenció la aurícula derecha prominente y dilatación de la vena cava inferior, además de una comunicación entre la arteria aorta y la vena iliaca derecha; entonces se realizó el diagnóstico.

041 **LESIÓN PULMONAR CONGÉNITA. REPORTE DE UN CASO Y REVISIÓN BIBLIOGRÁFICA**

Sergio Alejandro Muro-Barragán, Ricardo Becerra-Ulloa, Alejandro García-Peña, Luis Felipe Alva-López

Unidad de Radiología e Imagen, Fundación Clínica Médica Sur.

Introducción. Las masas pulmonares identificadas en forma prenatal son catalogadas bajo el término genérico de lesión pulmonar congénita, dado que sólo la evolución postnatal y la evaluación histológica proveen un diagnóstico definitivo. La lesión pulmonar congénita más frecuente es la malformación adenomatoidea quística (MAQ), su incidencia es de 1:11,000 a 1:35,000. El diagnóstico prenatal permite la vigilancia de factores de mal pronóstico, facilita la decisión del momento de interrupción y establece posibles estrategias terapéuticas prenatales (*shunt* toracoamniótico, escleroterapia percutánea o cirugía fetal abierta). Al nacimiento, diversos métodos de imagen pueden caracterizar mejor esta patología y decidir entre el manejo expectante o la intervención quirúrgica. **Caso clínico.** Mujer de 28 años con un embarazo de 38 semanas de gestación, sin antecedentes de importancia, G2 A1 (siete años previos). El embarazo cursó normoevolutivo, un total de 28 consultas y 12 US. Se hizo el diagnóstico prenatal de una lesión pulmonar congénita, sugerente de MAQ en el feto y se complementó con resonancia magnética. Se decidió interrupción a las 38 semanas; obteniéndose un producto masculino, APGAR 9/9, Capurro de 38 semanas, con un peso-talla normales. Se realizó angiotomografía, ultrasonido pulmonar y radiografías simples, y egresó asintomático tres días después. Se decidió cirugía para resección con diagnóstico histopatológico de una lesión híbrida con malformación adenomatoidea quística y secuestro pulmonar. La relevancia radica en la rareza de la patología y en su abordaje por imagen tanto prenatal como posnatal.

MEDICINA INTERNA

042 **METÁSTASIS ÓSEAS COMO PRESENTACIÓN INICIAL DE CARCINOMA HEPATOCELULAR**

José Manuel Ruiz Morales,* Daniel Motola-Kuba,** Gabriela Alvarado-Luna,* Jerónimo Rodríguez-Cid,** Fredy Chablé-Montero,*** Dan Green Renner**
Unidad de Cirugía, Unidad de Oncología,** Unidad de Anatomía Patológica,*** Fundación Clínica Médica Sur.*

Introducción. El carcinoma hepatocelular (CHC) representa apenas 1-2% de las neoplasias malignas en el mundo. Su sospecha diagnóstica es en pacientes con antecedentes de hepatopatía crónica y/o cirrosis. Se estima que cerca de 20% de todos los casos de CHC no tienen antecedente de cirrosis. Sólo 5-15% de los CHC tienen enfermedad metastásica al momento del diagnóstico. Del grupo anterior de pacientes sólo 16% de los casos tiene enfermedad metastásica a hueso. **Caso clínico.** Paciente cuya presentación inicial de carcinoma hepatocelular fue metástasis ósea sin antecedentes de hepatopatía crónica. Hombre de 76 años, sin antecedentes heredofamiliares relevantes. Consumo de una copa de vino al día durante 35 años. Antecedente de hipertensión arterial sistémica y trastorno depresivo. Acudió al Servicio de Urgencias por sangrado de tubo digestivo. Laboratorios: Hb 10.5,

Plq 165, Leu 6.9, Neu 4.5, BUN 31, Cr 1.66, TP 13.2, INR 1.3, Alb 3.1, ast 81, FA 1559, GGT 166, DHL 923. Endoscopia con gastritis erosiva aguda. Debido a las pruebas de función hepática se realizó TC tórax-abdomen simple con derrame pleural, hígado disminuido en tamaño y lesiones blásticas y líticas en todos los cuerpos vertebrales, séptima costilla izquierda, quinta derecha, sacro e iliacos. APE 0.8. PET/CT con enfermedad metastásica en huesos y zona de hipercaptación en hilio hepático. Biopsia de hueso pélvico con reporte de carcinoma hepatocelular, con producción de bilirrubinas. Perfil viral de hepatitis negativo, AFP 7724. Se inició tratamiento con Sorafenib.

043 **QUILOTÓRAX Y QUILOASCITIS COMO PRESENTACIÓN INICIAL DE CARCINOMA EPIDERMÓIDE CERVICOUTERINO METASTÁSICO**

José Manuel Ruiz-Morales,* Maricela García-Garcés,* Fredy Chablé-Montero,** Daniel Motola-Kuba,* Dan Green-Renner,* Jorge Albores-Saavedra,** Jerónimo Rodríguez-Cid*
**Unidad de Oncología y **Unidad de Anatomía Patológica, Fundación Clínica Médica Sur.*

Introducción. El carcinoma epidermoide cervicouterino (CaCu)

continúa siendo un problema de salud pública en México. Se reporta el caso de una paciente cuya presentación inicial de metástasis fue quilotórax y quiloascitis que le condicionaron disnea. Caso clínico. Mujer de 54 años de edad sin antecedentes de importancia. G5 P5, sin tamizaje de cáncer cervicouterino. En 2011 tuvo sangrado transvaginal escaso; posteriormente, en septiembre 2012, cursó con disnea de pequeños esfuerzos, distensión abdominal. Acudió a Urgencias donde refirió pérdida de 18 kg en el lapso de un año. TC tórax y abdomen y pelvis, con datos de derrame pleural y ascitis, así como engrosamiento homogéneo en duodeno y yeyuno proximal. Laboratorios generales sin alteraciones, USG endovaginal sin alteraciones. La toracocentesis con triglicéridos de 576. Se realizó como parte del abordaje endosco, enteros y colonoscopia. Reporte de patología de yeyuno proximal y medio: carcinoma epidermoide poco diferenciado metastásico en vasos linfáticos de lámina propia. Resonancia magnética de pelvis con datos de tumoración cervical, con engrosamiento de la zona. Se decidió iniciar quimioterapia con paclitaxel y cisplatino. **Discusión.** El quilotórax en adultos, cerca de 50% de los casos obedece a causas malignas. Sólo existe un caso en la literatura de quilotórax y quiloascitis como manifestación inicial de enfermedad metastásica por CaCu, reportado en 1988 en autopsia. Otras enfermedades malignas son los linfomas, tumores carcinoides y sarcomas de Kaposi. La paciente se encontraba en quimioterapia paliativa, con adecuado estado funcional y respuesta parcial de 90%.

044 ANGIOSARCOMA EPITELIOIDE DE CORAZÓN METASTÁSICO. REPORTE DE CASO

José Manuel Ruiz Morales,* Fredy Chablé-Montero,**
Jorge Albores-Saavedra,** Dan Green-Renner*
*Unidad de Oncología, **Unidad de Anatomía Patológica, Fundación Clínica Médica Sur.

Introducción. Los tumores primarios de corazón son raros con una prevalencia de 0.001 a 0.03% en series de autopsias. En adultos, 25% de estos tumores son malignos, la mayoría de ellos son neoplasias de origen mesenquimatoso; los angiosarcomas representan 40% de todos los tumores malignos primarios de corazón. La variante epitelioide del angiosarcoma ha sido documentada en numerosos tejidos del cuerpo, pero es muy rara en el corazón. Se reporta el caso de un angiosarcoma epitelioide primario de corazón; el cuarto caso documentado a la fecha en la literatura mundial. **Caso clínico.** Hombre de 45 años de edad, sin antecedentes de importancia. Su padecimiento inició en diciembre 2012 con disnea de mediados esfuerzos, diaforesis y fiebre nocturna. Se realizó ecocardiograma transtorácico que mostró masa dependiente de aurícula derecha, fue tratado durante seis semanas como endocarditis infecciosa. Debido a la persistencia de la sintomatología y desarrollo de síndrome de vena cava superior, se realizó resonancia magnética nuclear cardiaca que documentó masa dependiente de aurícula y ventrículo derechos, con metástasis múltiples en hígado y pulmón. Posteriormente se realizó biopsia por toracotomía con reporte original de tumor fibroso solitario. Las tinciones de inmunohistoquímica fueron positivas para CD31 y CD34, compatibles con angiosarcoma epitelioide. Por el síndrome de vena cava superior y riesgo de complicaciones vasculares se colocó catéter venoso femoral derecho e inició quimioterapia paliativa con epirrubicina, ifosfamida y cisplatino.

045 TUMOR ESPINAL APARENTEMENTE METASTÁSICO CON REPORTE DEFINITIVO DE TOFO GOTOSO. REPORTE DE UN CASO

José Manuel Ruiz-Morales,* Fredy Chablé-Montero,**
Dan Green-Renner*
*Unidad de Oncología y **Unidad de Anatomía Patológica, Fundación Clínica Médica Sur.

Introducción. Existen sólo 60 casos reportados en la literatura de tofos espinales. Las manifestaciones clínicas pueden ir desde formas asintomáticas, hasta compresión radicular. Estos tofos incluso han sido confundidos con abscesos epidurales, discitis o incluso neoplasias malignas. Se presenta un reporte de caso de un paciente con tofo gotoso espinal enviado a Oncología como probable enfermedad metastásica. **Caso clínico.** Hombre de 56 años referido a consulta de Oncología por lesiones líticas en columna lumbar. Antecedentes de hipertensión arterial sistémica, urolitiasis, artritis reumatoide y gota desde septiembre 2011. Cirugía maxilofacial, fractura de clavícula y fractura de peroné, al momento con tratamiento con leflunomida, deflazacort, hidroxycloquina, alopurinol, amlodipino y telmisartán. Secundario a episodio de hematuria microscópica fue valorado con urotomografía donde se evidenció cálculo coraliforme en pelvis renal derecha y cinco cálculos menores en el sistema colector inferior con mínima ectasia, hipoplasia renal izquierda con pequeños quistes simples, disminución generalizada de la densidad ósea y múltiples lesiones líticas, expansivas en el arco posterior de las vértebras de T12 a L5. Se solicitó IRM de columna que se reportó como infiltración metastásica de facetas articulares desde T12 a L3 y en L5-S1, con afectación en platillos yuxta-articulares y de tejidos blandos adyacentes. Laboratorios relevantes: Hb 12.5 g/dL, VSG 39 mm/h, BUN 17 mg/dL, Cr 1.5 mg/dL, ácido úrico 7.3 mg/dL. Debido a lo anterior fue sometido a biopsia guiada por tomografía; el reporte de patología fue de tofo gotoso, sin evidencia de neoplasia maligna.

046 ASOCIACIÓN DEL TAMAÑO DEL INFARTO Y EL COEFICIENTE DE DIFUSIÓN APARENTE CON LOS PERFILES DE PERFUSIÓN EN EL EVENTO VASCULAR CEREBRAL ISQUÉMICO AGUDO

Mariana López-Mejía, Ernesto Roldán-Valadez
Unidad de Resonancia Magnética, Fundación Clínica Médica Sur.

Introducción. En la última década, la literatura especializada en enfermedad vascular cerebral (EVC) ha aceptado el *mismatch* de las imágenes de difusión/perfusión (DWI/PWI) con resonancia magnética como equivalente de la zona de penumbra en el infarto isquémico. La medición del volumen del infarto e isquemia, además del volumen y flujo sanguíneo cerebral (CBV y CBF), definen perfiles de perfusión con valor pronóstico posterior al tratamiento trombolítico. Este estudio pretende demostrar las diferencias entre los distintos biomarcadores en DWI/PWI y la influencia del volumen del infarto, la estenosis de arterias cerebrales, el grado de oclusión y la edad en estas cuantificaciones. **Material y métodos.** Estudio transversal en 75 pacientes con diagnóstico de EVC isquémico: 27 hombres (65.78 ± 11.89 años), 48 mujeres (edad 75.50 ± 8.45 años). Se cuantificó el coeficiente de difusión aparente (ADC), tiempo de tránsito promedio (MTT), tiempo de retar-

do en la llegada de contraste (TTP), CBV y CBF en tres regiones cerebrales (tejido sano, infartado y penumbra); el volumen del infarto (pequeño $< 70 \text{ mm}^3$ o grande $> 70 \text{ mm}^3$) y variables morfológicas (hemisferio afectado, arteria cerebral afectada y territorio vascular). Se clasificaron los perfiles de perfusión en cuatro tipos. Se utilizó Anova con mediciones repetidas, documentando tamaño del efecto y poder estadístico, la significancia considero $p < 0.050$. **Resultados.** Se encontraron tres perfiles de perfusión: 39% maligno y circulación de lujo, 15% miseria y 6% bajo flujo colateral. Existe diferencia significativa en los perfiles de perfusión ($p < 0.001$). La edad tuvo influencia en el MTT ($p = 0.38$). El ADC y TTP no mostraron diferencia en los perfiles; el volumen y flujo sí tuvieron diferencias significativas en las regiones evaluadas ($p < 0.001$, poder = 100%). **Conclusiones.** La caracterización de perfiles de perfusión en zona de penumbra puede ser fundamental para la toma de decisión del tratamiento y seguimiento. La no significancia en valores de ADC y TTP requiere evaluación adicional de estos biomarcadores. El análisis DWI/PWI en pacientes con infarto cerebral es una herramienta disponible en Médica Sur, su aplicación puede apoyar a posicionar al hospital como centro de referencia nacional en la evaluación de estos pacientes.

047 **PÉNFIGO VULGAR EN MUCOSAS, DSG3 EN LA FISIOPATOLOGÍA**

David Escamilla, Erika Gayón, Carmen Zavala
Unidad de Medicina Interna, Fundación Clínica Médica Sur

Caso clínico. Mujer de 78 años de edad con úlceras orales, disfgia y pérdida de peso, previamente tratada con antifúngicos y antivirales sin respuesta. Durante su ingreso hospitalario se realizó endoscopia con reporte de úlceras esofágicas, a la exploración con adenopatías cervicales bilaterales y úlceras vulvares. Se obtuvieron muestras citológicas de úlceras orales y genitales, en las que se observó acantolisis y por reporte histopatológico alteraciones histológicas compatibles con pénfigo vulgar, con resultado de inmunohistoquímica que corroboró el diagnóstico. La paciente recibió tratamiento inmunosupresor con adecuada respuesta. Se presentó la revisión de una enfermedad con baja incidencia, inició fuera de los rangos de edad, con un reto al diagnóstico por tener muchos diferenciales con mayor prevalencia y en un lugar poco común para debutar, esto debido a que uno de los antígenos principales en pénfigo vulgar orofaríngeo es Dsg3; sin embargo, 50% de los pacientes también tiene anticuerpos contra Dsg1; de esta forma la proporción de Dsg1 y Dsg3 se relaciona con la severidad clínica, por lo que aquéllos con única expresión de Dsg3 tienen lesiones orales predominantes, como el caso presentado.

048 **EVALUACIÓN DIAGNÓSTICA DE NUEVOS BIOMARCADORES DE LA SECUENCIA TENSOR DE DIFUSIÓN EN PACIENTES CON GLIOBLASTOMA MULTIFORME: P, Q, L, CL, CP, CS, RA, RD, AD, MD Y FA.**

David Cortez, Keila Isaac, Camilo Ríos, Ernesto Roldan
Unidad de Resonancia Magnética, Médica Sur.

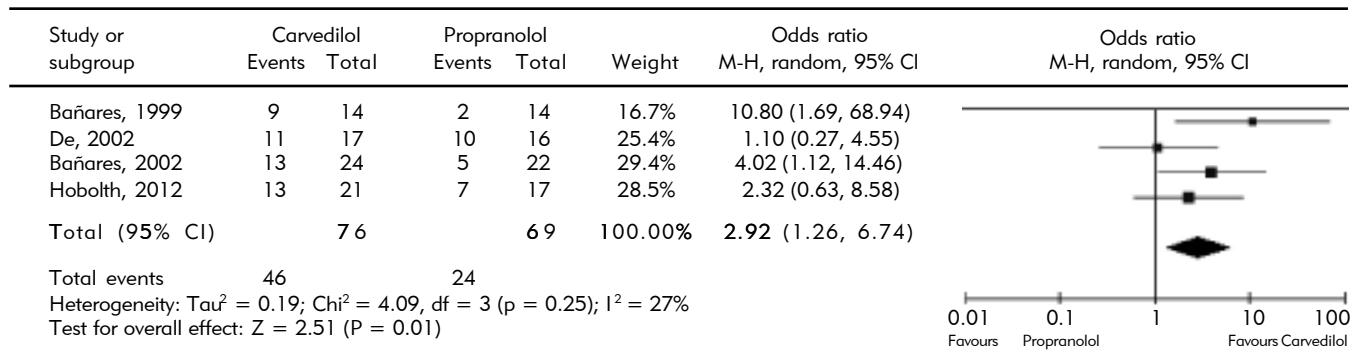
Introducción. Casi una docena de nuevos biomarcadores pueden ser evaluados con la secuencia de resonancia magnética (RM) conocida como tensor de difusión (DTI) evaluada en la RM de pacientes con tumores cerebrales como el glioblastoma multiforme.

Sin embargo, una evaluación completa de su desempeño diagnóstico aún no ha sido publicado en la literatura. **Material y métodos.** Estudio de casos y controles en 14 pacientes con GBM y 28 controles. Se posprocesaron las imágenes de la secuencia DTI para medir 11 biomarcadores (p, q, L, CL, Cp, Cs, RA, RD, AD, MD y FA) en cinco regiones cerebrales: tejido normal, tumor viable, necrosis, edema próximas y distal. Se utilizó la prueba ANOVA y comparación de curvas ROC. Se consideró significativo un valor de $p < 0.05$. **Resultados.** La prueba Anova demostró una diferencia significativa para todos los biomarcadores, RA tuvo el mejor desempeño para el tejido normal y la necrosis; el edema fue mejor detectado con el biomarcador RD y Cp; el tumor viable fue mejor detectado por q. La significancia mostró un valor de $p < 0.001$ para todos los biomarcadores. **Conclusiones.** Cada región tumoral tiene biomarcadores específicos para su mejor diagnóstico. FA y MD, aceptados por más de una década como representativos del daño cerebral, fueron superados en su desempeño diagnóstico por nuevos biomarcadores de imagen. Las variables RA, Cs y Cp podrían ser nuevos biomarcadores líderes en la evaluación por imagen de tumores cerebrales. Estas variables no requieren la aplicación de medio de contraste y podrían representar una alternativa de bajo costo para el seguimiento de la respuesta a radioterapia.

049 **CARVEDILOL VS. PROPRANOLOL PARA HIPERTENSIÓN PORTAL EN PACIENTES CIRRÓTICOS, REVISIÓN SISTEMÁTICA Y META-ANÁLISIS DE ESTUDIOS CONTROLADOS ALEATORIZADOS**

Nancy Edith Aguilar-Olivos, Miguel Motola-Kuba,
Sofía Ormelas-Arroyo, María del Carmen Manzano-Robleda,
Liz Toapanta Yanchapaxi, Ylse Gutiérrez Grobe,
Justo Alfredo Fernández-Rivero, Nahum Méndez-Sánchez,
Misael Uribe, Norberto Chávez-Tapia
Unidad de Hígado, Servicio de Enfermedades Digestivas y Obesidad, Fundación Clínica Médica Sur.

Antecedentes. El carvedilol es un β -bloqueador no selectivo con actividad α -1 antagonista que se ha estudiado para el tratamiento de la hipertensión portal en pacientes cirróticos. **Objetivo.** Analizar mediante una revisión sistemática y meta-análisis los beneficios y los efectos adversos del carvedilol frente a propranolol para el tratamiento de la hipertensión portal en pacientes cirróticos. **Material y métodos.** Se realizó una búsqueda de estudios controlados aleatorizados de carvedilol vs. propranolol para el tratamiento de hipertensión portal en pacientes cirróticos. **Resultados.** Se identificaron 14 citas y cuatro cumplieron con los criterios de elegibilidad. Los ensayos incluyeron un total de 161 pacientes, 82 tratados con carvedilol (6.5 a 50 mg/d) y 79 con propranolol (10 a 320 mg/d). El número de pacientes que logró reducir el gradiente de presión venoso hepático (GPVH) $\geq 20\%$ del basal o $\leq 12 \text{ mmHg}$ fue significativamente superior con carvedilol que con propranolol (OR 2.92, IC95% 1.26-6.74) (Figura 1). La frecuencia de hipotensión ortostática o sintomática no fue diferente entre ambos grupos (OR 1.6, IC95% 0.64-4.02). La función renal no presentó diferencias estadísticamente significativas. Los eventos adversos que llevaron a suspender el tratamiento se presentaron con la misma frecuencia (OR 0.52, IC95% 0.18-1.54). Finalmente, no hubo diferencias sobre los eventos de sangrado variceal o la mortalidad. **Conclusiones.** Esta revisión sistemática y meta-análisis muestran que el carvedilol es más eficiente que el propranolol para alcanzar la respuesta hemodinámica en el tratamiento de la hipertensión portal en pacientes cirróticos sin mayor frecuencia de efectos adversos.

Figura 1. 049. Carvedilol vs. propranolol para hipertensión portal en pacientes cirróticos, revisión sistemática y meta-análisis de estudios controlados aleatorizados. Disminución de la GPVH $\geq 20\%$ de la basal o ≤ 12 mmHg.

050

PÓLIPOS VESICULARES Y FACTORES ASOCIADOS A SU DESARROLLO

Erika Marroquín-Fabián, Mauricio Moreno-Aguilar, Martha H. Ramos-Ostos
Centro Integral de Diagnóstico y Tratamiento (CIDyT), Fundación Clínica Médica Sur.

Introducción. Los pólipos vesiculares son un hallazgo incidental por ultrasonido en sujetos asintomáticos. Su prevalencia varía de 4.3-6.9%, siendo en su mayoría benignos. Los factores de riesgo para el desarrollo de los pólipos vesiculares no han demostrado una presencia consistente con la edad, género, ni con otros factores metabólicos. **Objetivo.** Investigar la asociación entre la presencia de pólipos vesiculares y factores de riesgo metabólicos en pacientes adultos del centro integral de diagnóstico y tratamiento Médica Sur. **Material y métodos.** Estudio retrospectivo, comparativo transversal. Muestreo por conveniencia. La descripción muestral se hizo con medidas paramétricas o no-paramétricas, de acuerdo con el caso. Para la comparación por grupos (con y sin pólipos), se empleó la suma de rangos de Wilcoxon o Chi cuadrada. Se construyeron modelos de regresión logística para evaluar la asociación entre los factores en consideración. **Resultados.** La muestra fue de 1,496 sujetos. La mediana muestral fue de 44 años (RIC 38-52), el sexo predominante fue el masculino (67%). Los pólipos se presentaron en 6.3%. El único factor asociado fue el sexo masculino con OR de 2.01 (IC 95% 1.19-3.38). Otros como diabetes, obesidad y dislipidemia carecieron de asociación. **Conclusión.** Los factores propuestos no se encontraron asociados a la presencia de pólipos vesiculares. Se requiere una mejor comprensión de los factores asociados a la presencia de los pólipos vesiculares, para establecer estrategias de detección oportuna.

051

DIARREA AGUDA: FRECUENCIA, DESENLACES CLÍNICOS Y MANEJO HOSPITALARIO

MC Manzano, S Ornelas, L Toapanta, M Motola, J Torres, J Gómez, NC Chávez, M Uribe, J Lizardi
Unidad de Hígado, Servicio de Enfermedades Digestivas y Obesidad, Fundación Clínica Médica Sur.

Introducción. La diarrea aguda (DA) es un problema de salud pública mundial, la cual causa dos millones de muertes al año en

países en vías de desarrollo; la mayoría es de etiología infecciosa. Es una causa frecuente de consulta en el Servicio de Urgencias; sin embargo, se desconoce cuál es la causa y su impacto clínico. **Objetivo.** Describir la características epidemiológicas y clínicas de la DA. **Material y métodos.** Se diseñó un estudio retrospectivo, en el que para objetivos epidemiológicos se revisaron los expedientes de pacientes con diagnóstico de DA o gastroenteritis probablemente infecciosa (GEPI) que acudieron al Servicio de Urgencias del Hospital Médica Sur en un periodo de cinco años. Para la evaluación del impacto clínico se incluyeron únicamente a pacientes adultos con diagnóstico de GEPI y DA que fueron hospitalizados en el año con mayor incidencia de este diagnóstico. Se estudiaron variables demográficas, clínicas, resultados de laboratorio, mortalidad, días de estancia hospitalaria y uso de antibiótico. Los datos se describen como medidas de tendencia central y dispersión. **Resultados.** Entre enero 2006 a diciembre 2011 acudieron 96,550 pacientes al Servicio de Urgencias; de los cuales, 6.7% ($n = 6545$) se les diagnosticó GEPI o DA; el año con mayor número de pacientes fue 2007 con 1,184 pacientes; de éstos, 715 (60%) fueron hospitalizados; se excluyeron 348 y se analizaron 367 (Tabla 1). De los desenlaces observados, 16% de los pacientes presentó falla renal aguda prerrenal, no se observaron complicaciones ni muerte en ninguno de los pacientes, finalmente el antibiótico más utilizado fue ciprofloxacino en 57%. **Conclusión.** La DA es una causa frecuente de consulta en urgencias e ingreso hospitalario con una baja morbilidad.

Tabla 1. 051. Diarrea aguda: frecuencia, desenlaces clínicos y manejo hospitalario.

Característica	
Edad promedio	44 \pm 18.8 años
Género	225 F (61.30%)
HAS	49 (13.35%)
DM2	23 (6.2%)
IRC	6 (1.6%)
DEH	2.35 \pm 2.7 días
Uso antibiótico	226 (61.58%)

HAS: hipertensión arterial sistémica. DM2: diabetes mellitus tipo 2. IRC: insuficiencia renal crónica. DEH: días de estancia hospitalaria.

052

HEMANGIOMAS HEPÁTICOS GIGANTES: SERIE DE CASOS

M Manzano Robleda, J Román Sandoval, S Ornelas Arroyo, L Toapanta Yanchapaxi, J Fernández Rivero, Y Gutiérrez Grobe, NC Chávez Tapia, M Uribe
 Unidad de Hígado, Servicio de Enfermedades Digestivas y Obesidad, Fundación Clínica Médica Sur.

Antecedentes. La prevalencia de hemangiomas hepáticos es de 5-20%. La mayoría son asintomáticos, hasta 79% de los tumores que rebasan los 4 cm presentan dolor abdominal como síntoma principal. Los hemangiomas gigantes (> 4 cm) son una patología infrecuente. **Objetivo.** Describir las características clínicas y de imagen de una serie de casos de hemangiomas gigantes. **Materiales y métodos.** Se incluyeron los pacientes que se presentaron en la Consulta Externa con diagnóstico de hemangiomas hepáticos gigantes entre enero 2012 a enero 2013. **Resultados.** Se incluyeron tres pacientes con hemangiomas hepáticos gigantes, dos mujeres y un hombre, con un rango de edad de 30 a 58 años. La mayoría asintomáticos, un paciente presentó dolor abdominal relacionado con el tamaño del hemangioma. En la evaluación no se observaron alteraciones bioquímicas. Los tres pacientes se diagnosticaron mediante ultrasonido hepático, todos se evaluaron en detalle por TC e IRM (Tabla 1). La evolución de los pacientes 1 y 2 fue favorable y

se vigilaron con estudios de imagen anuales; la paciente 3, por presentar síntomas progresivos de dolor abdominal y múltiples hemangiomas gigantes, fue valorada por el Servicio de Cirugía. **Conclusión.** Los hemangiomas hepáticos gigantes son tumores raros benignos, generalmente asintomáticos. La evolución y el manejo dependen del tamaño y los síntomas relacionados.

053

PRESENTACIÓN AGUDA DE HEPATITIS AUTOINMUNE

MC Manzano-Robleda, JA Fernández-Rivero, S Ornelas-Arroyo, L Toapanta-Yachapaxi, Y Gutiérrez-Grobe, NC Chávez-Tapia, N Méndez-Sánchez, M Uribe-Esquivel
 Unidad de Hígado, Servicio de Enfermedades Digestivas y Obesidad, Fundación Clínica Médica Sur.

Introducción. La presentación de la hepatitis autoinmune puede ser variable, desde una enfermedad hepática crónica a una forma aguda o fulminante (severa). La presentación aguda se presenta en cerca de 20% de los pacientes y puede imitar la presentación de hepatitis por otras causas (viral, tóxica). **Objetivo.** Determinar el curso clínico de los pacientes con presentación aguda de HAI. **Materiales y métodos.** Se incluyeron pacientes adultos que presentaran síntomas clínicos, elevación de ALT > 5 veces el límite superior normal, bilirrubina total > 2 mg/dL y un puntaje en el score simplificado de IAHG > 6 en un periodo de 30 días. En todos los

Tabla 1. 052. Hemangiomas hepáticos gigantes: serie de casos. Características de los pacientes.

Paciente	Edad (años)	Sexo	Dolor abdominal	Segmentos hepáticos involucrados	Tumores (n)	Diámetro mayor (cm)	Terapia hormonal
1	48	Mujer	No	6	1	4.8	No
2	58	Hombre	No	3, 7, 5	3	6	No
3	30	Mujer	Sí	2, 3, 5, 6	10	11	Sí

Tabla 1. 053. Presentación aguda de hepatitis autoinmune.

Variable	Paciente 1	Paciente 2	Paciente 3	Paciente 4
Fiebre	Sí	No	Sí	No
Ictericia	Sí	No	Sí	No
Debilidad	Sí	Sí	Sí	No
Prurito	Sí	No	Sí	No
ALT pretratamiento (U/L)	1,032	600	188	144
Bilirrubina pretratamiento (mg/dL)	29.49	4.87	7.05	0.76
ANA (títulos)	1:320	1:640	1:160	1:2,570
SMA (U)	22	95	—	—
AMA (U)	7.2	108.4	—	6.3
IgG (mg/dL)	19.66	751	1,430	2,660
Histología compatible con HAI	No	Sí	Sí	Sí
IAIHG score simplificado	6	6	6	6
Uso corticoesteroides	Sí	Sí	Sí	Sí
Uso de AZA	Sí	Sí	Sí	Sí
ALT postratamiento (U/L)	36	162	102	40
Bilirrubina postratamiento (mg/dL)	0.38	244	0.57	—
Mejoría clínica postratamiento	Sí	Sí	Sí	Sí

ANA: anticuerpos antinucleares. SMA: anticuerpos antimúsculo liso. AMA: anticuerpos antimitocondriales. IAHG: International Autoimmune Hepatitis Group. HAI: hepatitis autoinmune. AZA: azatioprina.

pacientes debía excluirse infección viral, daño inducido por medicamentos, alcohol o hipoxia. Se describen las características clínicas, de laboratorio y el manejo de dichos pacientes. **Resultados.** Se incluyeron cuatro pacientes, tres mujeres y un hombre con un rango de edad entre 51 y 61 años. Las características de los pacientes se describen en la tabla 1. La mayoría de los pacientes fueron mujeres, una de ellas completamente asintomática al momento del diagnóstico, la principal alteración de laboratorio fue elevación de ALT y bilirrubina, todos los pacientes recibieron tratamiento a base corticoesteroide y azatioprina con mejoría clínica y de laboratorio. **Conclusión.** La presentación aguda de la HAI es una presentación inusual. En estos casos el tratamiento inmunosupresor mejora los desenlaces clínicos y bioquímicos.

054 ANÁLISIS COMPARATIVO DEL CURSO CLÍNICO DE LAS PERFORACIONES DE INTESTINO DELGADO E INTESTINO GRUESO

Liz Nicole Toapanta-Yanchapaxi,
María del Carmen Manzano-Robleda, Sofía Órnelas-Arroyo,
Miguel Motola-Kuba, Misaél Uribe-Esquivel, Norberto Chávez-Tapia
Unidad de Hígado, Servicio de Enfermedades Digestivas y Obesidad, Fundación Clínica Médica Sur.

Introducción. La peritonitis por perforación de intestino delgado (ID) es un evento poco frecuente, series pequeñas muestran tasas de mortalidad cercanas a 40%. Se desconoce si su curso clínico es diferente de las perforaciones de intestino grueso (IG). **Objetivo.** Comparar la presentación y evolución de pacientes con perforación de ID vs. IG. **Material y métodos.** Se realizó un estudio retrospectivo en el cual se analizaron pacientes de ambos sexos, mayores de 18 años, en la Fundación Clínica Médica Sur, con diagnóstico de perforación de ID e IG durante cuatro años. Se excluyeron los pacientes que presentaron perforación asociada a apendicitis o trauma. Se obtuvieron datos epidemiológicos, de laboratorio, y se realizó el cálculo de marcadores de morbilidad (índice de Mannheim, APACHE II, ASA, Charlson) y se valoraron las complicaciones quirúrgicas (escala de Clavien-Dindo). Los datos se describieron con medidas de tendencia central y dispersión, y las comparaciones entre los grupos con T de Student y Chi cuadrada. **Resultados.** Se incluyeron 14 pacientes para el grupo de ID y 16 pacientes para el de IG. La edad promedio fue de 53 años, con predominio de hombres 64% (n = 19). Existió diferencia en el número de pacientes con antecedente de cirugía en el grupo de ID (93 vs. 50%, P = 0.016). En relación con la gravedad, se observó diferencia en el puntaje de Mannheim (26 ± 4 vs. 20 ± 6 , P = 0.004). Los pacientes con perforación de ID presentaron mayor prevalencia de complicaciones grado IV de Clavien-Dindo (28 vs. 18%, p = 0.01). No se observó diferencia en mortalidad (14 vs. 0%, p = 0.2). **Conclusiones.** Los pacientes con perforación de ID suelen tener una evolución clínica más desfavorable que aquellos pacientes con perforación de IG. No se observan diferencias en la tasa de mortalidad.

055 ADENOCARCINOMA DE COLÉDOCO. REPORTE DE CASO Y REVISIÓN DE LA LITERATURA

Liz Nicole Toapanta-Yanchapaxi,* Fredy Chable-Montero,**
Fernando Rojas,* Mario Roca,* Carlos López-Caballero,*
Eduardo Montalvo-Jave***

*Unidad de Hígado, **Unidad de Anatomía Patológica, ***Unidad de Cirugía; Fundación Clínica Médica Sur.

Introducción. Los carcinomas de la vía biliar extrahepática son una patología poco frecuente. Representan 0.16% de todos los carcinomas invasivos en los hombres y 0.15% en mujeres según datos reportados en Estados Unidos. **Objetivo.** Reportar el caso de una paciente con carcinoma de vía biliar y revisión de la literatura. **Material y métodos.** Se realizó la revisión del expediente clínico de una paciente que acudió a la Fundación Clínica Médica Sur. **Caso clínico.** Paciente femenina de 37 años de edad, sin antecedentes patológicos de importancia. Presentó cuadro de aproximadamente cuatro días de dolor abdominal en epigastrio, tipo punzante relacionado con ingesta de alimentos, recibió manejo sintomático sin mejoría aparente. Fue manejada inicialmente como un cuadro de colecistitis aguda litiasica, se realizó colecistectomía laparoscópica y se evidenció aumentada de tamaño, con múltiples litos y edema de pared; además, se apreció una compresión externa del conducto hepático común, por un cálculo impactado en la bolsa de Hartmann. La paciente pasó a recuperación sin problemas. A las 48 h se mostró ictericia, se realizaron estudios de laboratorio donde se apreció hiperbilirrubinemia a expensas de bilirrubina directa, se monitorizó por 24 h y se apreciaron cambios en pruebas de funcionamiento hepático: BT 5.8 (previas de 3.9), BD 3.97, BI 1.88, TGP 197, TGO 120, FA 220, GGT 271. Se realizó colangiografía sin hallazgos relevantes; se realizó CPRE, donde se apreció estenosis y amputación de colédoco intrapancreático, por lo que se realizó esfinterotomía, biopsia y cepillado de la lesión. Se documentó un adenocarcinoma moderadamente diferenciado en tercio distal de colédoco. Se realizó cirugía tipo Whipple con preservación de píloro y en pieza quirúrgica se reportó un adenocarcinoma papilar *in situ* extenso con dos focos microscópicos de adenocarcinoma intramucoso y en un estadio TNM pT1, pN0, pMX, R0. **Conclusiones.** Los adenocarcinomas de los conductos biliares extrahepáticos son poco comunes, y en este caso se presenta en una paciente joven. La mayoría de pacientes al diagnóstico presentan lesiones irresecables y sólo en 25-30% se puede realizar el procedimiento quirúrgico.

056 ELASTOGRAFÍA DE HÍGADO MEDIANTE US: COMPARACIÓN CON ÍNDICE DE MASA CORPORAL, GRADOS DE INFLAMACIÓN Y DE FIBROSIS EN BIOPSIA DEL HÍGADO

Rocío Citlali Brom-Valladares,* Isabel Lavenant,**
Juan Francisco Sánchez-Ávila,*** Luis Fernando Oñate-Ocaña,****
Nahum Méndez-Sánchez,***** Luis Felipe Alva-López*
*Unidad de Radiología e Imagen, **Unidad de Anatomía Patológica, ***Unidad de Hígado, ****Sociedad de Médicos, *****Fundación Clínica Médica Sur.

Introducción y Objetivo. Se da seguimiento al trabajo presentado en el Congreso Anual de Médica Sur Sociedad de Médicos en julio de 2012 integrando a la evaluación por elastografía del hígado (ARFI, *acoustic radiation force impulse*) la presencia de inflamación en el tejido hepático, a las variables ya consideradas de fibrosis e índice de masa corporal. **Material y método.** Se incluyeron 35 pacientes con biopsia hepática realizada entre enero 2010 y febrero 2013 indicada para diagnóstico de hepatopatía difusa, con material adecuado para análisis histológico y evaluación por ARFI inmediatamente previo al procedimiento. También se incluyen

datos de elastografía hepática en 25 voluntarios sanos. En todos los participantes se analizó la totalidad de los datos obtenidos por ARFI y se compararon las mediciones obtenidas en los lóbulos derecho, segmento VI y lóbulo izquierdo. Las variables evaluadas son: índice de masa corporal (todos los participantes) y grados de inflamación y/o fibrosis en las biopsias. Se compararon los resultados con datos publicados recientemente en la literatura médica.

057

LESIONES HEPÁTICAS BENIGNAS: INCIDENCIA Y CARACTERÍSTICAS CLÍNICAS. SEGUIMIENTO DE SEIS AÑOS EN LA FUNDACIÓN CLÍNICA MÉDICA SUR

Miguel Motola-Kuba, María del Carmen Manzano-Robleda, Nancy Edith Aguilar-Olivos, Liz Toapanta-Yanchapaxi, Sofía Ornelas-Arroyo, Fredy Chablé-Montero, Misael Uribe-Esquivel, Norberto Carlos Chávez-Tapia, Javier Lizardi-Cervera
Unidad de Investigación de Hígado, Fundación Clínica Médica Sur.

Antecedentes. Los tumores hepáticos benignos son lesiones de características clínicas y epidemiológicas distintas. Los hemangiomas son los más frecuentes y los adenomas son las lesiones que pueden producir hemorragia y posterior malignización. **Objetivo.** Describir características de las lesiones hepáticas benignas durante seis años en la Fundación Clínica Médica Sur. **Material y métodos.** Estudio retrospectivo en el que se incluyeron todos los casos de lesiones hepáticas benignas del archivo de Anatomía Patológica de la Fundación Clínica Médica Sur durante enero 2006 a julio 2012. Mediante estadística descriptiva se analizaron los datos demográficos, clínicos y procedimientos diagnósticos realizados de las lesiones. **Resultados.** En la siguiente tabla se muestran las características demográficas, antecedentes, sintomatología, complicaciones y tamaño de las lesiones hepáticas benignas de forma general y por subgrupo. **Conclusiones.** El hemangioma fue el tumor más común, así como la lesión más grande. La hiperplasia nodular focal se relacionó con ingesta de anticonceptivos orales. El adenoma fue el único caso reportado con hemorragia como presentación clínica. Los casos de cistadenoma, quiste simple y enfermedad poliquística debutaron con dolor siendo la indicación para resección.

058

PREVALENCIA DE FIBROSIS MEDIANTE ELASTOGRAFÍA TRANSITORIA EN POBLACIÓN SOCIOECONÓMICAMENTE VULNERABLE

Miguel Motola-Kuba, Juan Luis Romero-Flores, Sandra Ramírez-Álvarez, Paulina Álvarez-Quiroz, Alfonso Migoya-Nuño, Erick Enríquez-Rebolledo, Luis Humberto Eudave-Ramos, César Daniel Cuen-Ojeda, Angélica Ávila-Ayala, Alejandra Carolina González-Mira, Min Seung-Jeong, Eva Juárez-Hernández, José Pérez-Jáuregui, Víctor Noffal-Nuño, Nahum Méndez-Sánchez, Misael Uribe,*
Norberto Carlos Chávez-Tapia
Unidad de Hígado y Unidad de Patología Clínica, Fundación Clínica Médica Sur. Fundación MAS. Universidad La Salle.

Introducción. La elastografía transitoria (ET) es una alternativa no invasiva para la detección de fibrosis hepática. Se cuenta con pocos estudios que analicen la prevalencia de los estadios de fibrosis en la población general. **Objetivo.** Estudiar la prevalencia de fibrosis hepática por métodos no invasivos en población general

Tabla 1. 057. Lesiones hepáticas benignas: incidencia y características clínicas. Seguimiento de seis años en la Fundación Clínica Médica Sur.

	Lesiones benignas (general)		Hemangioma	Complejos Von Meyenburg	Hiperplasia nodular focal	Adenoma	Cistadenoma	Quiste simple	Enfermedad poliquística
Número, n (%)	30 (100)	11 (37)	6 (20)	6 (20)	6 (20)	3 (10)	2 (7)	1 (3)	1 (3)
Género H:M (%)	43:57	55:45	50:50	50:50	33:67	67:33	0:100	0:100	0:100
Edad promedio	48 (10-78)	53 (78-31)	42 (10-67)	42 (10-67)	51 (76-22)	45 (10-67)	38 (35-40)	44	45
Obesidad, n (%)	6	2 (18)	1 (16)	1 (16)	2 (33)	1 (33)	0 (0)	0 (0)	0 (0)
Anticonceptivos orales, n (%)	4 (13)	2 (40)	0 (0)	0 (0)	2 (50)	0 (0)	0 (0)	0 (0)	0 (0)
Comorbilidades (DM2 + HAS)	7 (2)	1 (9)	4 (67)	4 (67)	1 (17)	0 (0)	0 (0)	0 (0)	0 (0)
Hallazgo en cirugía, n (%)	4 (13)	2 (18)	0 (0)	0 (0)	1 (17)	1 (33)	0 (0)	0 (0)	0 (0)
Dolor como manifestación, n (%)	19 (63)	8 (73)	4 (67)	4 (67)	2 (33)	1 (33)	2 (100)	1 (100)	1 (100)
Hepatectomía parcial, n (%)	14 (47)	6 (55)	1 (16)	1 (16)	2 (33)	1 (33)	2 (100)	1 (100)	1 (100)
Biopsia percutánea o en cuña, n (%)	16 (53)	5 (45)	5 (84)	5 (84)	4 (67)	2 (67)	0 (0)	0 (0)	0 (0)
Hemorragia como presentación, n (%)	1 (3)	0 (0)	0 (0)	0 (0)	0 (0)	1 (33)	0 (0)	0 (0)	0 (0)
Diámetro de lesión (rango en cm)	0.3-17.4	1-17.4	1-17.3	1-17.3	1-7	0.5-12.3	3-8	10.8	11-7

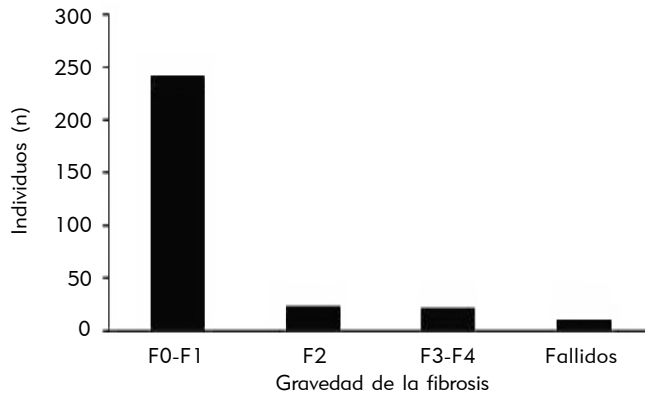


Figura 1. 058. Prevalencia de fibrosis mediante elastografía transitoria en población socioeconómicamente vulnerable. Distribución de estadios de fibrosis.

de regiones socialmente vulnerables y geográficamente aisladas. **Material y métodos.** Por medio de invitación abierta a la población adulta de Tlapa de Comonfort, Guerrero, se estudiaron pacientes mediante elastografía transitoria, se recabaron datos para historia clínica, antropometría y exploración física. Los datos se describieron por medio de medidas de tendencia central y dispersión. **Resultados.** Se incluyeron 299 pacientes [187 mujeres (62%)], su origen étnico fue náhuatl, mixteca y tlapaneca; con rangos de edad de 16 a 100 años, y un rango de índice de masa corporal de 17 a 44 kg/m². 243 (81%) presentaron valores normales de elastografía hepática, 24 (8%) valores compatibles con fibrosis F2 y 22 (7%) con valores de elastografía compatibles con fibrosis avanzada F3-F4; 10 (3%) estudios fueron fallidos (Figura 1). Se observó un incremento en los valores de elastografía conforme se incrementaba el índice de masa corporal. **Conclusiones.** En poblaciones socioeconómicamente vulnerables la prevalencia de fibrosis avanzada es alta. Los valores de elastografía se incrementan con el índice de masa corporal.

059 DETECCIÓN DE FIBROSIS AVANZADA POR MÉTODOS NO INVASIVOS EN PACIENTES CON SOBREPESO Y ESTEATOSIS HEPÁTICA NO ALCOHÓLICA

Sofía Ornelas-Arroyo, Eva Juárez-Hernández, Juan Luis Romero-Flores, Paulina Álvarez-Quiroz, Sandra Ramírez-Álvarez, Alicia López-Victoria, José Pérez-Jáuregui, Víctor Noffal-Nuño, Martha Ramos-Ostos, Nahum Méndez-Sánchez, Misael Uribe-Esquivel, Norberto Chávez-Tapia.
Unidad de Hígado y Unidad de Patología Clínica, Fundación Clínica Médica Sur.

Introducción. La esteatosis hepática no alcohólica es una de las enfermedades hepáticas más frecuentes en el mundo, en México se presenta en 26.6% de la población. Se desconoce la prevalencia de fibrosis en la población afectada por esta enfermedad. **Objetivo.** Determinar la prevalencia de fibrosis avanzada en una muestra de pacientes con sobrepeso que acuden a revisión de tamizaje, así

como los factores clínicos asociados a ésta. **Material y métodos.** Se determinó la fibrosis hepática por medio de NAFLD score, Fibroscan y la combinación de éstos. Los pacientes se asignaron de manera aleatoria a los métodos de detección no invasiva de fibrosis. Los factores de riesgo se determinaron a partir de la historia clínica, datos bioquímicos y antropométricos. **Resultados.** Se aleatorizaron 299 pacientes, con un promedio del género masculino 234 (78%) e IMC de 30.3 kg/m². La prevalencia global de fibrosis avanzada va de 1 a 5.3% dependiendo del método utilizado. La presencia de obesidad ($p = 0.006$) e hiperglucemia ($p = 0.02$) fueron factores asociados al desarrollo de fibrosis avanzada detectada por Fibroscan, mientras que la trombocitopenia está asociada a la detección de fibrosis avanzada por NAFLD score ($p = 0.04$). **Conclusión.** La prevalencia de fibrosis avanzada en pacientes con hígado graso no alcohólico es elevada y puede variar dependiendo del método no invasivo utilizado.

060 CONFIABILIDAD DE LA ELASTOGRAFÍA HEPÁTICA TRANSITORIA

Sofía Ornelas-Arroyo, Eva Juárez-Hernández, Juan Luis Romero-Flores, Paulina Álvarez-Quiroz, Sandra Ramírez-Álvarez, Mónica Acosta-Gómez, Nahum Méndez-Sánchez, Misael Uribe-Esquivel, Norberto Chávez-Tapia.
Unidad de Hígado, Fundación Clínica Médica Sur.

Introducción. La elastografía hepática transitoria es una alternativa no invasiva para el diagnóstico de fibrosis en hepatopatías crónicas. La confiabilidad de este marcador es variable y se desconocen los factores a los que se asocia. **Objetivo.** Determinar la confiabilidad de la elastografía hepática transitoria y los factores asociados a la misma. **Material y métodos.** Se realizaron 1,251 estudios de elastografía de 2009 a febrero 2013, se determinó la confiabilidad de los estudios de acuerdo con el rango intercuartilar/mediana (IQR/M < 0.3-confiables; IQR/M < 0.1 extremadamente confiables), el porcentaje de éxito > 60% y el tiempo de realización del procedimiento. Se analizaron por regresión logística los factores que pudieran afectar la confiabilidad. **Resultados.** La muestra incluyó 649 mujeres (51.9%), la edad promedio fue de 50.3 ± 13.8 años, la prevalencia de fibrosis significativa fue de 36.8%. El porcentaje de estudios confiables fue de 61%, y se relacionaron con el porcentaje de éxito, y el realizarse en tiempo superior al promedio. El porcentaje de estudios extremadamente confiables fue de 21% y se asoció con el porcentaje de éxito y la ausencia de fibrosis. La tasa de éxito se relacionó con una realización del estudio menor al tiempo promedio (OR 0.118, IC95% 0.083-0.169), al IMC > 27 kg/m² (OR 0.677, IC95% 0.477-0.960) y a la realización del estudio por motivos de tamizaje (OR 0.611, IC95% 0.433-0.861). La realización de elastografía por motivos de tamizaje se asoció con una realización del estudio en menor tiempo (OR 0.705, IC95% 0.527-0.943) y un mayor número de estudios no confiables (OR 0.748, IC95% 0.577-0.969). **Conclusión.** La confiabilidad de la elastografía hepática transitoria es variable y se correlaciona con varios factores relacionados con el operador, así como a características del paciente. Los estudios altamente confiables son la minoría, se requiere mejorar la realización de este procedimiento.

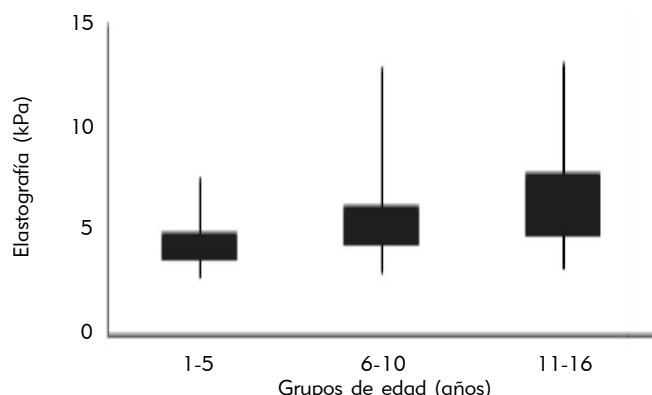


Figura 1. 061. Valores de normalidad de elastografía transitoria en población rural pediátrica. Distribución de fibrosis por grupos de edad.

061 VALORES DE NORMALIDAD DE ELASTOGRAFÍA TRANSITORIA EN POBLACIÓN RURAL PEDIÁTRICA

Justo Fernández-Rivero, Juan Luis Romero-Flores, Sandra Ramírez-Álvarez, Paulina Álvarez-Quiroz, Alfonso Migoya Nuño, Erick Enríquez-Rebolledo, Luis Humberto Eudave-Ramos, César Daniel Cuen-Ojeda, Eva Juárez-Hernández, Jose Pérez-Jáuregui, Victor Noffal-Nuño, Nahum Méndez-Sánchez, Misael Uribe, Norberto Carlos Chávez-Tapia *Unidad de Hígado y Unidad de Patología Clínica, Fundación Clínica Médica Sur, Fundación MAS.*

Introducción. Existe poca información sobre los valores de normalidad de elastografía transitoria en población pediátrica. **Objetivo.** Establecer los parámetros de normalidad en población pediátrica en población mexicana. **Material y métodos.** Se invitó de manera abierta a niños de la población general de Tlapa de Comonfort, Guerrero. Se obtuvieron datos clínicos, antropométricos y se les realizó elastografía transitoria. Los datos se describieron como valores de la mediana y rango intercuartilar. Los valores se compararon por medio de T de Student. **Resultados.** Se estudiaron 48 mujeres (40%) y 66 hombres (55%). Los sujetos se dividieron por edad, grupo A: 1-5 años ($n = 18$), grupo B: 6-10 años ($n = 68$) y el grupo C: 11-16 años ($n = 38$). Se categorizaron de acuerdo con el índice de masa corporal, presentando la siguiente distribución: desnutrición 8% ($n = 10$), peso normal 60% ($n = 72$), sobrepeso 11% ($n = 14$) y obesidad 11% ($n = 14$). Los sujetos con desnutrición tuvieron una mediana de 4.8 (4.3-6.1) kPa, el grupo con índice de masa corporal normal de 4.8 (4.1-5.9) kPa, los sujetos con sobrepeso de 6.7 (6.1-7.7) kPa, y el grupo con obesidad de 5.5 (4.8-7.4) kPa, observando diferencias entre los valores de peso normal y sobrepeso ($P < 0.05$). En relación con el género, para los hombres fue de 5.5 (4.5-6.6) kPa, y para las mujeres de 5 (4.2-6.4) kPa. De acuerdo con edad (Figura 1) observando diferencias entre los grupos ($P < 0.05$). **Conclusiones.** Los valores de elastografía hepática en niños mexicanos son ligeramente distintos a los publicados en la literatura internacional, mostrando diferencias de acuerdo con edad, género e índice de masa corporal.

062 USO DE IPILIMUMAB EN PACIENTES CON MELANOMA METASTÁSICO. EXPERIENCIA EN MÉDICA SUR

José Manuel Ruiz-Morales, Jerónimo Rodríguez-Cid, Gabriela Alvarado-Luna, Dan Green-Renner, Daniel Motola-Kuba *Unidad de Oncología, Fundación Clínica Médica Sur.*

Antecedentes. El ipilimumab, un anticuerpo monoclonal bloqueador de antígeno-4 de linfocito-T citotóxico (CTLA-4). Es un nuevo medicamento en el tratamiento de pacientes con melanoma metastásico. Es novedoso en cuanto a su mecanismo de acción como perfil toxicológico particular. En estudios prospectivos mejoró la supervivencia global de pacientes con melanoma metastásico. Su dosis aprobada es de 3 mg/kg cada tres semanas, para un total de cuatro aplicaciones. **Objetivo.** Describir las características clínicas, supervivencia libre de progresión, supervivencia global, marcadores asociados a respuesta al tratamiento y efectos adversos del uso de ipilimumab en el Hospital Médica Sur. **Material y métodos.** Se revisaron expedientes de enero 2012 hasta marzo 2013 de pacientes atendidos en el Centro Oncológico Integral de Médica Sur con diagnóstico de melanoma metastásico y tratados con ipilimumab. **Resultados.** Se lograron identificar 10 pacientes con los criterios antes descritos. De ellos, se logró una respuesta completa (10%) y cuatro respuestas parciales (40%); de los cuales, la mejor tasa de respuesta objetiva fue de 10%. La supervivencia mediana fue de siete meses, con una supervivencia global a un año de 45%. La mayoría de los efectos adversos fueron mediados inmunológicamente, leves y reversibles, desde prurito (30%), rash (20%), diarrea (40%) y colitis hemorrágica (10%). La cuenta linfocitaria a seis semanas (posterior a dos dosis de ipilimumab) $\geq 800/\text{mm}^3$ correlacionó con mayor supervivencia global ($p = 0.010$). **Conclusión.** La respuesta al tratamiento fue adecuada y correlaciona con otras series. La cuenta linfocitaria absoluta a seis semanas es un marcador temprano de respuesta al tratamiento.

063 PREVALENCIA Y CARACTERÍSTICAS CLÍNICAS DE ARTERIAS CORONARIAS ECTÁSICAS. EXPERIENCIA EN EL HOSPITAL MÉDICA SUR

José Manuel Ruiz-Morales, Octavio González-Chon, Sandra García-López *Unidad de Cirugía, Fundación Clínica Médica Sur.*

Antecedentes. La ectasia de arterias coronarias (EAC) se define como un segmento de arteria coronaria dilatada 1.5 veces en diámetro que los segmentos cercanos. Su presentación clínica va desde angina inestable, espasmo coronario e infarto agudo del miocardio. Diferentes series han reportado una prevalencia entre 2.5 y 3%, dependiente del centro hospitalario. No existe un consenso sobre el manejo ambulatorio con anticoagulación. **Objetivo.** Describir la prevalencia, características clínicas y presentación clínica (como síndromes coronarios agudos) en pacientes con EAC documentadas. **Material y métodos.** Un estudio retrospectivo con revisión de expedientes clínicos de pacientes atendidos en la Unidad Coronaria del Hospital Médica Sur entre enero 2009 a diciembre 2012 con diagnóstico de síndrome coronario agudo o infarto del miocardio, y que fueron sometidos a coronariografía y diagnosticados con EAC. **Resultados.** Durante un periodo de cuatro años, 283 pacientes se diagnosticaron con síndrome coronario agudo con elevación del segmento ST (SICA-

CEST) o angina inestable/síndrome coronario agudo sin elevación del segmento ST. De ellos, 118 fueron llevados a coronariografía y 13 pacientes se diagnosticaron con ECA, con una incidencia de 11%, de los cuales 11 fueron varones. La mayoría de los pacientes eran fumadores (60%), hipertensos (46%) y sin antecedentes de enfermedad coronaria (92%). La mayoría de los pacientes tuvieron síntomas al diagnóstico (92.3%). La localización de los infartos fueron cara inferior (71.43%) y anteroseptal (14.29%). **Conclusiones.** La prevalencia de ECA fue mayor en MS a la reportada por la literatura internacional y la forma de presentación más común de ECA fue de SICACEST.

064 EPIDEMIOLOGÍA DE *C. DIFFICILE* EN EL HOSPITAL MÉDICA SUR

Luis Esteban Ramírez, Carlo Andrés-Briones
Unidad de Patología Clínica, Fundación Clínica Médica Sur.

Objetivo. Identificar los factores epidemiológicos y condiciones relacionadas con el desarrollo de diarrea asociada a *C. difficile* (DACD) en el Hospital Médica Sur. Como objetivo secundario se describen las complicaciones asociadas a la infección. **Material y métodos.** Se analizaron las características epidemiológicas, factores de riesgo y las manifestaciones clínicas de los pacientes diagnosticados con DACD en el Hospital Médica Sur entre 2008 a 2012, con base en los registros clínicos de aquellos pacientes que resultaron con una determinación positiva de toxina A y B de *C. difficile* en heces. **Resultados.** Se identificaron 103 casos, de los cuales 71.8% fueron mujeres, la media de edad fue 56 años. 78 pacientes recibieron manejo intrahospitalario con un tiempo medio de estancia de 11.4 días. De los pacientes que requirieron manejo hospitalario el sitio de adquisición de infección se determinó que 29 casos fueron nosocomiales, 24 adquiridos en la comunidad, 21 presentaron una enfermedad relacionada con hospitalización previa. Por severidad, 49 casos se clasificaron como leves, 17 severos, severos complicados y en 30 la severidad no pudo ser determinada. Se reportaron tres muertes, ninguna muerte se relacionó directamente con complicaciones de la infección. La complicación relacionada con mayor frecuencia fue choque séptico encontrada en siete pacientes (6.7%). Los antibióticos que más se relacionaron con la infección fueron: cefalosporinas 14.3%, carbapenmicos 10.2%. **Conclusiones.** La DACD se relaciona con un tiempo prolongado de estancia hospitalaria, predominantemente en población femenina, destaca la proporción importante de casos adquiridos en la comunidad.

065 TUMOR CARCINOIDE METASTÁSICO CON PRESENTACIÓN CLÍNICA DE CORAZÓN CARCINOIDE DE RÁPIDA EVOLUCIÓN

G Martos-Ramírez, J Echevarría-Keel, M García-Graullera,
Dan Green-Renner
Unidad de Oncología, Fundación Clínica Médica Sur.

Caso clínico. Paciente de 59 años con antecedentes de resección de tumor neuroendocrino de yeyuno nueve años previos en aparente remisión, fue admitida a hospitalización hemodinámicamente estable por presentar disnea de reciente inicio, rápida progresión a pequeños esfuerzos y edema generalizado de predominio en miembros inferiores que no respondió a diurético. Refirió abordaje clínico previo con reporte de hipertensión pulmonar, doble

lesión mitral y aórtica, insuficiencia pulmonar y tricuspídea sin falla cardíaca (FEVI 69%), con hallazgo por imagen de múltiples lesiones hepáticas nodulares hipodensas, derrame pleural derecho, cardiomegalia II/IV y tumoración de ovario izquierdo (4.4 x 3.6 cm) con biopsia previa que reportó tumor carcinoide metastásico, se revaloró por ECOTT encontrando doble lesión valvular global, dilatación de aurículas y ventrículo derecho, laboratorios de control con hallazgo de falla renal aguda de origen renal (Cr 1.48, FENA 1.37%), hipotiroidismo descompensado (TSH 27.95, T4L 1.45) y PET-CT con incremento de actividad hepática, pulmonar y en adenopatías retroperitoneales; evolucionando tórpidamente a pesar de tratamiento específico, con disminución del estado de alerta, edema generalizado y paro cardiorrespiratorio sin respuesta a maniobras dos días posteriores a su ingreso. **Discusión.** El síndrome carcinoide con afección cardíaca (20-70%) es poco común como manifestación inicial a excepción de metástasis tempranas en tumores carcinoides; por lo general es bien tolerado en etapas iniciales, creando afección valvular selectiva progresiva y muerte secundaria a esta; sin embargo, presentaciones súbitas y rápidamente progresivas como en este paciente son raras, así como su rápida degeneración valvular, grave afección sistémica, evolución y desenlace fatal final.

066 MANEJO POSTERIOR EN PACIENTES CON FRACTURAS MAYORES

Arturo Peña-Velarde, Alfredo López-Ponce
Unidad de Ortopedia, Fundación Clínica Médica Sur.

Introducción. En México las fracturas por osteoporosis tienen un costo anual de 411 millones de dólares. El número de fracturas en pacientes con osteopenia excede al número de fracturas con osteoporosis. En 2008 la OMS realizó FRAX®; una herramienta para cuantificar el riesgo de fracturas mayores a diez años. Validada en 2010 como método para iniciar manejo farmacológico. **Metodología.** Se realizó un análisis retrospectivo de pacientes con alguna fractura mayor, mayores de 40 años durante el 2012. Posteriormente se estimó el riesgo de fractura utilizando la herramienta FRAX® para valorar pacientes que ameritaban tratamiento previo. Se dio seguimiento de dichos pacientes para verificar el número que recibió tratamiento médico posterior. **Resultados.** Se han cuantificado 30 pacientes con fracturas mayores. El 90% fueron a causa de trauma menor. Veinticuatro pacientes eran mujeres y seis, hombres, con un rango de edad entre 46 y 91 años. Sólo 20% tenían diagnóstico previo de osteoporosis y de éstos 66% tenía algún tipo de manejo. Mediante la herramienta FRAX® se logró estimar que 80% ameritaba manejo farmacológico previo. Ningún paciente tuvo manejo posterior al egreso. **Conclusión.** Existe un gran número de pacientes que no fueron detectados con riesgo alto de fracturas. Ningún paciente en nuestra institución lleva manejo farmacológico a su egreso. Con estos resultados se propone emplear una política de intervención para pacientes con fracturas mayores.

067 ESTUDIO DE COHORTE PROSPECTIVO: CALIDAD DE VIDA EN PACIENTES ANCIANOS TRATADOS CON QUIMIOTERAPIA

Maricela García-Garcés, José Manuel Ruiz-Morales,
Mauricio Moreno, Dan Green-Renner, Jerónimo Rodríguez-Cid
Unidad de Oncología, Fundación Clínica Médica Sur.

Introducción. Los adultos mayores con cáncer están sub-representados en los ensayos clínicos para nuevas terapias; por lo tanto hay menos evidencia científica que guíe la decisión de tratamiento oncológico en este grupo etario de pacientes. Estudio de cohorte prospectivo, unicéntrico, con muestreo no probabilístico por conveniencia, con un tamaño muestral calculado de 180 pacientes. La variable dependiente a estudiar es la calidad de vida en pacientes tratados con quimioterapia a los 0, 2, 4, 6 y 12 meses, medida de manera nominal. La variable independiente es la edad, medida de manera dicotómica (> 65 años vs. < 65 años). **Material y métodos.** Se analizaron tres grupos de personas: 1) Pacientes ancianos (> 65 años) con cáncer en tratamiento con quimioterapia. 2) Pacientes jóvenes (< 65 años) con cáncer en tratamiento con quimioterapia. 3) Pacientes ancianos (> 65 años) sin cáncer y sin tratamiento oncológico. Las comparaciones de calidad de vida entre los grupos 1 y 2 se midieron utilizando el cuestionario EORTC- QLQ C30. Las comparaciones de calidad de vida entre el grupo 1 y 3 se midieron a través del cuestionario SF-36. **Resultados.** Hasta el momento se ha recabado 50% del tamaño de muestra propuesto. El análisis preliminar demuestra que existe diferencia en la calidad de vida entre los grupos 1 y 3; sin embargo, no hay diferencia entre los grupos 1 y 2. El análisis multivariado preliminar refleja que las variables asociadas con peor calidad de vida son la albúmina, estadio y tipo de quimioterapia. **Conclusión preliminar.** No existe diferencia en la calidad de vida en los pacientes ancianos tratados con quimioterapia, por lo tanto proponemos tratar a estos pacientes con esquemas estándar de tratamiento.

068 DESARROLLO DE MODELOS DE OBESIDAD INDUCIDA MEDIANTE DIETA, COMPARACIÓN DE EFECTOS METABÓLICOS, HEPÁTICOS Y GÉNICOS

Nashla Hamdan-Pérez, Nimbe Torres y Torres, Armando R. Tovar-Palacio, Guillermo Ordaz-Nava, Sofía Moran-Ramos, Braulio Martínez-Benítez, Juan Carlos Ceballos, Roberto Medina-Santillán, Nahum Méndez-Sánchez, Gonzalo Torres-Villalobos. *Servicio de Enfermedades Digestivas y Obesidad, Fundación Clínica Médica Sur.*

Introducción. La obesidad se asocia con diabetes tipo 2 e hígado graso. **Objetivo.** Desarrollar modelos de obesidad en ratas de manera similar a los humanos puede ayudar a comprender la fisiopatología. **Material y métodos.** Alimentamos ratas Wistar macho durante 90 días con distintas dietas: Chow (C), alta en grasa-colesterol + 5% de sacarosa en agua (AG), alta en grasa-almidones + 5% de sacarosa en agua (AGA) y Chow + 20% sacarosa en agua (AC). Pruebas de tolerancia a la glucosa día 0 y 70. Concentraciones de glucosa y triglicéridos (TG) a los 0, 30, 60 y 90 días. **Resultados.** Día 90 AG y AGA presentaron incremento de TG y colesterol séricos y en tejido hepático ($p = 0.013$), en niveles séricos se observaron incrementos desde las cuatro semanas ($p = 0.058$). El grupo AG presentó esteatosis hepática grado II. Al día 70 se encontró intolerancia a carbohidratos en AG y AC, el área bajo la curva para insulina fue mayor en AC. Disminución en la expresión del gen FAS en la dieta AG y AGA en tejido subcutáneo. Lipogénesis y oxidación hepática incrementada en AC. En el grupo AG la adipogénesis estuvo incrementada respecto al C.

El tejido adiposo visceral (V) presentó mayor actividad lipolítica, más expresión del gen de HSL y perilipina en AC y AGA. **Conclusiones.** La dieta AC induce mayor lipogénesis hepática y tejido adiposo, concentraciones mayores de TG séricos y resistencia a la insulina. La dieta AG disminuye la lipogénesis hepática y la lipólisis en el tejido adiposo, presentando RI y esteatosis hepática.

069 HIPOFISITIS POR IPILIMUMAB

David Escamilla, Erika Gayón
Unidad de Medicina Interna, Fundación Clínica Médica Sur.

Caso clínico. Mujer de 49 años con antecedente de melanoma vulvar, tratado principalmente con resección quirúrgica con recaída dos años después; en esa ocasión inició con tratamiento con base en Ipilimumab. Ingresó al Servicio de Urgencias con astenia, adinamia, náusea, vómito, diarrea en diez ocasiones y cefalea holocraneana, constante, intensidad 6/10, sin exacerbatantes ni atenuantes. Se realizó resonancia magnética de cráneo, la cual se observa con aumento de volumen de la hipófisis con captación heterogénea, por lo que se realiza el diagnóstico de hipofisitis por Ipilimumab. El Ipilimumab es un anticuerpo monoclonal que ocasiona supresión de los efectos de linfocitos T citotóxicos con expresión de antígeno 4. Uno de los efectos adversos es hipofisitis, aunque la prevalencia es poco frecuente. Los síntomas más frecuentes en este tipo de pacientes son los siguientes: fatiga, insomnio, alucinaciones e intolerancia a la temperatura. Los hallazgos por resonancia magnética no son específicos y típicamente se presentan como agrandamiento difuso de la glándula pituitaria y pérdida de la señal normal de la pituitaria posterior. En ocasiones se puede observar agrandamiento variable del infundíbulo.

070 LINFOMA ANAPLÁSICO DE CÉLULAS GRANDES DEL SNC ALK⁺ CD30⁺

David Escamilla, Erika Gayón
Unidad de Medicina Interna, Fundación Clínica Médica Sur.

Caso clínico. Mujer de 42 que llega a hospitalización debido a cefalea y dolor ocular con imagen por resonancia magnética de masa tumoral en SNC, de tres meses de evolución. Durante su estancia hospitalaria se estadificó y se realizó el diagnóstico histopatológico de la masa tumoral, resultando en linfoma anaplásico de células grandes de SNC LAK⁺CD30⁺. Se presenta la revisión de una enfermedad con baja incidencia. Esta patología resulta un difícil reto diagnóstico y el tratamiento, que en el caso de la paciente fue efectivo, es de las nuevas terapias que se están utilizando para este tipo de patologías. Es una patología poco prevalente con tratamiento novedoso basado en estudios de epigenética. Este tipo de tumores es una malignidad derivada de las células T que representan 2% de las neoplasias linfoides. Existen dos formas sistémicas, ALK⁺ y ALK⁻. La mayor incidencia se presenta en la niñez, hasta 40% y solo en $< 5\%$ en adultos. ALK representa una terapia dirigida innovadora ideal, incluyendo pequeñas moléculas inhibitorias e incluso vacunación. Los linfomas anaplásicos del sistema nervioso central, en su mayoría, son estadio III o IV al momento del diagnóstico.

071 INICIO DE TRATAMIENTO EN SOSPECHA DE TUBERCULOSIS EXTRAPULMONAR (ÓSEA).

David Escamilla, Erika Gayón
Unidad de Medicina Interna, Fundación Clínica Médica Sur

Caso clínico. Hombre de 57 años de edad con diagnóstico de fiebre de origen desconocido de un mes y medio de evolución tratado con fluoroquinolonas y betalactámicos de amplio espectro, sin remisión de la sintomatología. Ingresa por persistencia de la sintomatología. Estudios de imagen con lesión compatible de absceso lumbar, sin embargo, al momento de la resección quirúrgica no se capturó el agente causal. Según el protocolo de fiebre de origen desconocido se descartaron causas virales, bacterianas, neoplásicas y reumatológicas, por lo que según con los hallazgos de resonancia magnética de columna en donde se aprecia una lesión lítica y en pulmón donde observamos imágenes cavitadas, se inició tratamiento de primera línea para tuberculosos extrapulmonar, con adecuada evolución por parte del paciente. La disyuntiva de cuándo iniciar tratamiento para tuberculosis resulta interesante en este paciente, ya que después de hacer todo un tamizaje para determinar muchas causas de la fiebre y sin obtener de forma tangible la micobacteria, se inició tratamiento antifímico con buena respuesta del paciente. Aparte de ser un reto diagnóstico, ya que la Tb extrapulmonar es un diagnóstico de exclusión, iniciar el tratamiento en el momento adecuado aun sin el aislamiento del microorganismo se vuelve fundamental para la morbi-mortalidad.

072 HIPOTIROIDISMO SUBCLÍNICO Y FACTORES ASOCIADOS

Mauricio Moreno-Aguilar, Marisol Valdés-Escárcega,
Martha H. Ramos-Ostos
*Centro Integral de Diagnóstico y Tratamiento (CIDyT), Fundación
Clínica Médica Sur.*

Introducción. El hipotiroidismo subclínico es una entidad frecuente, con una prevalencia entre 4-15%. La prevalencia es mayor en adultos mayores y en mujeres. Se han involucrado múltiples factores asociados a su presencia, tales como cardiovasculares, psiquiátricos y progresión a hipotiroidismo. **Objetivo.** Determinar la asociación entre hipotiroidismo subclínico (HSC) y factores cardiovasculares, metabólicos o depresión, en adultos que acuden a una clínica de diagnóstico. **Material y método.** Estudio retrospectivo, comparativo, transversal. Muestreo por conveniencia de sujetos del CIDyT durante el 2012. Utilizamos estadística descriptiva paramétrica o no-paramétrica, de acuerdo con el caso. Para comparaciones empleamos la suma de rangos de Wilcoxon o Ji cuadrada. Se construyeron modelos de regresión logística para evaluar la asociación entre Hsc y los factores de interés. **Resultados.** La muestra fue de 1,551 sujetos. La edad mediana fue de 44 (RIC 38-52) años, el sexo predominante fue el masculino (67%). El HSC estuvo presente en 32.7%, siendo estos sujetos más jóvenes ($p < 0.001$) y con mayor probabilidad de ser mujer ($p = 0.02$). Los factores "protectores" para tener HSC fueron el tener > 65 años ($p = 0.004$), diabetes ($p = 0.04$), o esteatosis hepática ($p = 0.003$). **Conclusión.** El ser más viejo, a diferencia de lo reportado en la literatura, parece proteger para la presencia de HSC, al igual que el tener diabetes o esteatosis hepática.

073 CONSUMO DE ALCOHOL EN SUJETOS MAYORES DE 60 AÑOS QUE ACUDEN A UNA CLÍNICA DE DIAGNÓSTICO

Mauricio Moreno-Aguilar, Marisol Valdés-Escárcega, Martha H. Ramos-Ostos.
*Centro Integral de Diagnóstico y Tratamiento (CIDyT), Clínica del
Adulto Mayor-Edad de Oro; Fundación Clínica Médica Sur*

Introducción. El consumo de alcohol es un problema de salud pública. En México es la 4a causa de mortalidad, con un consumo per capita de aproximadamente cuatro galones/año, aunque éste varía ampliamente de acuerdo con el nivel socioeconómico y condición rural o urbana. En adultos mayores existe poca información consistente acerca de su consumo, con prevalencia variable entre 1.2 y 5%. **Objetivo.** Determinar el consumo de alcohol promedio en nuestro centro y posibles factores asociados, en individuos mayores de 60 años. **Material y métodos.** Estudio retrospectivo, comparativo, transversal. Muestreo por conveniencia. Utilizamos estadística descriptiva paramétrica o no-paramétrica, de acuerdo con el caso. Para comparaciones empleamos la suma de rangos de Wilcoxon o Ji cuadrada. **Resultados.** La muestra fue de 491 sujetos. La edad mediana fue de 65 (RIC 62-69) años, el sexo predominante fue el masculino (67%). La prevalencia de consumo de alcohol (> 1 copa/semana) fue de 66.7%. El 4.5% de la muestra presentó un consumo "de riesgo" (mujeres 4.3%, hombres 4.6%, $p = 0.87$). El consumo mediano de alcohol fue mayor ($p < 0.001$) en hombres (43.4 g/semana, RIC 36.4-51.8) que en mujeres (11.2 g/semana, RIC 2.8-20). **Conclusión.** El consumo de alcohol en mayores de 60 años conserva una mayor tendencia en hombres que en mujeres. La prevalencia de consumo de riesgo en nuestra población es cercana a las mayores reportadas por la literatura.

074 LA DISFUNCIÓN SEXUAL EN HOMBRES ESTÁ ASOCIADA A NIVELES BAJOS DE COLESTEROL HDL

Marisol Valdés-Escárcega, Mauricio Moreno-Aguilar,
Martha H. Ramos-Ostos
*Centro Integral de Diagnóstico y Tratamiento (CIDyT), Fundación
Clínica Médica Sur.*

Introducción. La disfunción sexual masculina es muy común en población abierta, especialmente en edades superiores a los 40. Su espectro va desde libido baja hasta disfunción eréctil, siendo el factor de riesgo más conocido la edad. Otros factores asociados son los cardiovasculares, metabólicos o algunos fármacos. **Objetivo.** Determinar la prevalencia de la disfunción sexual y factores asociados, en hombres que acuden a una clínica de diagnóstico. **Material y métodos.** Estudio retrospectivo, comparativo, transversal, con muestreo por conveniencia. Utilizamos estadística descriptiva paramétrica o no-paramétrica, de acuerdo con el caso. Construímos modelos de regresión logística para búsqueda de factores asociados. **Resultados.** La muestra fue de 1,039 hombres. La edad mediana fue de 45 (RIC 39-52) años. La disfunción sexual tuvo una prevalencia de 17.8%. El análisis multivariado (ajustado a diabetes, obesidad, antidepresivos, ingesta de alcohol y consumo de tabaco) arrojó que el tener mayor edad (OR 1.07, IC95% 1.05-1.09, $p < 0.001$) y, el tener niveles < 40 mg/dL de la fracción HDL del colesterol (OR 1.60, IC 95% 1.12-2.27, $p = 0.01$) se asociaban con la presencia de algún tipo de disfunción sexual.

Conclusión. El tener niveles menores de 40 mg/dL de la fracción HDL del colesterol y mayor edad, fueron los únicos factores asociados a la presencia de algún tipo de disfunción sexual en nuestra población de estudio.

075

ANEMIA POR AZATIOPRINA EN UN PACIENTE CON LES

Juan Carlos Rodríguez-Aldama, María Fernanda Morales-Jiménez, Guillermo Cárdenas-Membrilla

Unidad de Nefrología, Fundación Clínica Médica Sur

Caso clínico. Hombre de 66 años quien cuenta con el diagnóstico previo de lupus eritematoso sistémico de cinco años de evolución en tratamiento con azatioprina 50 mg c/12 h y prednisona 15 mg/día. Además padece DM2, nefropatía diabética (KDOQI IV), hipercolesterolemia e hiperuricemia. Valorado por síndrome anémico de una semana de evolución; a la exploración física se encontró palidez de piel y tegumentos, soplo cardíaco funcional y estertores basales bilaterales. Se documentó anemia severa (hemoglobina 2.9 g/dL, VGM 95.3 Pg, HCM 34.1%, plaquetas. 178 x 10⁹/L, leucocitos 2,600/mm³ y neumonía de focos múltiples; iniciándose reanimación intravenosa (colocación de catéter central), hemotransfusión (cinco paquetes globulares), antibioticoterapia (cefepime+moxifloxacino), suspensión de azatioprina y administración de estimulante de eritropoyetina. Se descartó actividad de LES (SLEDAI 0 puntos) y causas comunes de anemia (deficiencia de hierro, vitamina B12, ácido fólico y hemólisis). Azatioprina es un profármaco de 5-Mercaptopurina (inhibe la proliferación linfocítica), metabolizados por la tiopurina metiltransferasa, fármacos como el alopurinol pueden disminuir su metabolismo (incrementa número de eventos adversos). La mielotoxicidad por azatioprina ocurre en < 10% de los pacientes tratados, frecuentemente causa leucopenia (neutropenia-infecciones) y trombocitopenia. Raramente causa anemia, por mecanismos poco dilucidados (síndrome hemofagocítico, supresión de médula ósea y eritropoiesis). La determinación temprana de la actividad de tiopurina metiltransferasa no ha sido útil para predecir seguridad y/o respuesta de la terapia con azatioprina.

076

CARCINOMA HEPATOCELULAR NO RELACIONADO CON CIRROSIS HEPÁTICA. ANÁLISIS DESCRIPTIVO DE LA EXPERIENCIA EN MÉDICA SUR

J Román-Sandoval, V Anguiano-Álvarez, M Manzano-Robleda, N Chávez-Tapia, N Méndez-Sánchez, M Uribe

Unidad de Hígado, Fundación Clínica Médica Sur.

Introducción. El carcinoma hepatocelular (CHC) es el tumor hepático maligno primario más común y representa la tercera causa de cáncer en el mundo. Su incidencia se ha incrementado en los últimos años y habitualmente se diagnostica en estadios avanzados. Las series publicadas reportan la existencia de hepatopatía crónica de base en 70-90% de los casos. Objetivos. Realizar un análisis descriptivo de los casos de carcinoma hepatocelular no relacionado con cirrosis hepática ni infección por VHB y/o VHC. Material y métodos. Se revisaron los casos de CHC diagnosticados por biopsia hepática y/o resección quirúrgica entre 2005-2012. Se obtuvo la información de los expedientes en el archivo clínico y se clasificaron los casos como aquellos con CHC en hígado residual sin cirrosis ni infección por VHB y/o VHC demostrada vs. CHC en hígado cirrótico. Se realizó un análisis descriptivo general. Resultados. Veintisiete pacientes fueron diagnosticados con CHC por histopatología. Se catalogaron

en dos grupos de pacientes: con CHC y presencia o ausencia de cirrosis hepática (A y B). El 55.5% fueron hombres y la edad promedio de ambos grupos al momento del diagnóstico fue 67.4 ± 10.9 años. El IMC promedio fue de 23.9 y el nivel promedio de AFP fue de 96.4 UI/mL (0-9). En el grupo A, 77.8% fueron CHC en hígado cirrótico (VHC en 48.1%), mientras que el grupo B fueron aquellos con CHC en hígado no cirrótico y sin infección por VHB y/o VHC (33.3%). En 11.1% de los casos se presentó asociación con HGNA y 22.2% restante fue CHC en hígado sano por histología. Las asociaciones principales para presentar CHC en hígado no cirrótico fueron en orden decreciente: consumo de tabaco, diabetes mellitus y HGNA. En ninguno de los casos se documentó el antecedente de consumo de alcohol ni obesidad (IMC > 40).

077

EPIDEMIOLOGÍA DE LA INFECCIÓN POR CLOSTRIDIUM DIFFICILE EN MÉDICA SUR. ¿UN PROBLEMA DE ORIGEN EXCLUSIVAMENTE NOSOCOMIAL?

Javier Reyes-Mar, Leticia Rojo, Patricia Leal, Ninfa Pérez, Gloria Santillán, Yanet Ruiz, María de Lourdes Robles, Azucena López, Esperanza Alemán, Lorena Cabrera, Luis Soto-Ramírez

Unidad de Vigilancia Epidemiológica Hospitalaria, Médica Sur.

Antecedentes. La infección por *Clostridium difficile* (ICD) se ha considerado como un problema de origen nosocomial. Poco es conocido acerca de su epidemiología en México. Material y métodos. Se hizo una revisión de los casos de ICD en Médica Sur entre 2011-2012 diagnosticados a través del inmunoensayo para toxinas A&B de *Clostridium difficile* en heces. Se recabaron las características clínicas y epidemiológicas de los expedientes. Resultados. Se identificaron 53 casos de ICD. Treinta y dos casos (60%) fueron de origen nosocomial, incluyendo ocho en donde el diagnóstico se hizo posterior al egreso hospitalario. Diarrea y fiebre presentes en todos los casos. La tasa media fue de 3.5 casos/10,000 días-paciente. La media de la edad fue de 60 años, 38 casos ocurrieron en mujeres. En 96% se utilizó algún antibiótico en el mes previo, los principales fueron una cefalosporina 33%, algún carbapenémico 18% o una fluoroquinolona 16%. El tipo de antibiótico no fue identificado en 14%. Las comorbilidades más frecuentes fueron diabetes, cáncer y falla cardíaca en 13 casos y en 28 casos (53%) no existía alguna comorbilidad. Tres pacientes murieron, la causa fue atribuible a la enfermedad de base. Conclusiones. Se encontró una alta proporción de casos de ICD adquiridos en comunidad y en sujetos sanos. 25% de los nosocomiales fueron diagnosticados después del egreso. En la mayoría hubo antecedente de reciente uso de antibióticos. Esta información contrasta con la epidemiología tradicional de ICD como un problema de origen nosocomial y en pacientes crónicamente debilitados.

078

TUBERCULOSIS DISEMINADA SECUNDARIA A USO DE ADALIMUMAB

S Cano-Cancela, G Martos-Ramírez, J Cabrera-Luviano, D Martínez-Oliva, R Valdez-Vázquez

Unidad de Oncología, Fundación Clínica Médica Sur.

Introducción. La tuberculosis miliar se refiere a la diseminación hematogénica de *M. tuberculosis*, que puede originarse de una infección primaria progresiva o reactivación de una infección latente con posterior diseminación, puede cursar sin hallazgos radiológicos

y patológicos clásicos. Ciertas condiciones clínicas subyacentes confieren mayor riesgo, tales como alcoholismo, neoplasias, infección por VIH, inmunosupresión, uso crónico de corticosteroides, inhibidores de TNF alfa, enfermedad de tejido conectivo, insuficiencia renal, DM2 y embarazo. Se han reportado casos después de la administración de antiTNF-alfa con cultivos negativos. Se presenta el caso de una paciente en tratamiento con adalimumab para artritis reumatoide que desarrolló tuberculosis diseminada secundaria a la terapia con antiTNF-alfa. **Caso clínico.** Femenino de 58 años con antecedentes de artritis reumatoide de 22 años de diagnóstico, tratada con adalimumab y metotrexate con PPD, recibiendo última dosis dos semanas previas. Cursó con un cuadro de cuatro semanas con astenia, adinamia, hiporexia, fiebre de 39 °C, diaforesis nocturna, disminución en la consistencia de las evacuaciones, disuria, tenesmo vesical y coluria. Se realizó TAC toracoabdominal con presencia de infiltrado reticulonodular generalizado y adenopatías mediastinales múltiples < 10 mm. Exploración física negativa. Los cultivos de orina y hemocultivos fueron negativos. Se realizó PET-CT donde se apreciaron ganglios inflamatorios en región cervical izquierda, retroperitoneal y mediastinal de características inflamatorias con capitación difusa en ambos hemitórax y bazo, engrosamiento ileocecal e hipercaptación al mismo nivel. Se realizó colonoscopia con patrón granulomatoso con abundantes células de Lanhans compatibles con tuberculosis intestinal. Se realizó PCR para micobacterias, con resultados positivo. Se inició tratamiento con antituberculosos con remisión de la sintomatología.

081 **SARCOMA MENÍNGEO ANAPLÁSICO RECIDIVANTE. REPORTE DE UN CASO**

S Cano-Cancela, A Gutiérrez-Romero, A Chávez-Mendoza,
D Green-Renner

Unidad de Oncología, Fundación Clínica Médica Sur.

Introducción. Los sarcomas meníngeos primarios son tumores raros y agresivos que afectan a niños y adolescentes. La OMS los clasifica como meningiomas grado III, que incluye tumoraciones con características de carcinoma, sarcoma o melanoma, así como tumores papilares, rabdoides y anaplásicos. Tienen una alta tasa de recurrencia local y pueden requerir varias líneas de tratamiento. Representan 1-3% de todos los meningiomas. No existen criterios imagenológicos específicos para diferenciar sarcomas meníngeos de otros tumores cerebrales sólidos, por lo que la biopsia es indispensable. El tratamiento estándar consiste en resección completa de la lesión más radioterapia neoadyuvante; sin embargo, y a pesar del tratamiento, existe una alta tasa de recidivas. Debido al bajo número de casos publicados, el comportamiento biológico y manejo clínico aún está en investigación. **Caso clínico.** Paciente de 23 años con cefalea hemicraneana izquierda, con diagnóstico de tumoración cerebral frontal izquierda por IRM; se le realizó craneotomía y resección de la lesión, con diagnóstico de sarcoma meníngeo anaplásico. Recibió tratamiento con RT, con progresión de la enfermedad, fue sometido a dos craneotomías más. Recibió cuatro ciclos de quimioterapia con cisplatino, epirubicina e ifosfamida. Presentó nueva progresión de la enfermedad, con datos de edema cerebral e hipertensión intracraneana, falleció por herniación uncal.

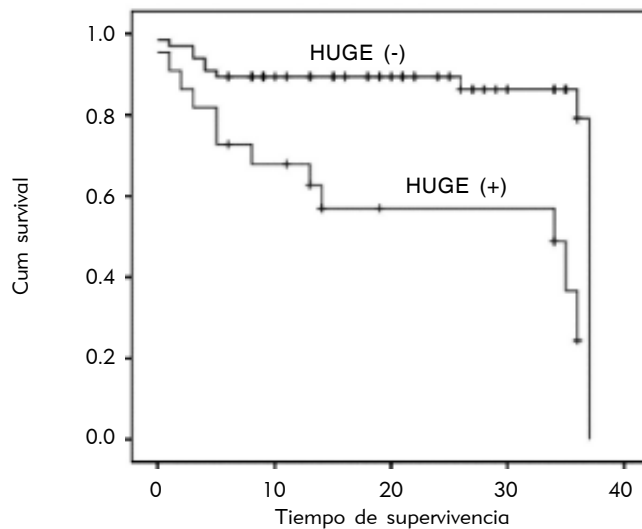


Figura 1. 083. Marcadores indirectos de función renal como factor pronóstico en pacientes adultos mayores con fractura de cadera. Supervivencia de acuerdo con fórmula HUGE.

083 **MARCADORES INDIRECTOS DE FUNCIÓN RENAL COMO FACTOR PRONÓSTICO EN PACIENTES ADULTOS MAYORES CON FRACTURA DE CADERA**

Coral López-Martínez,* Ivonne Becerra-Laparra,*
Emanuel Tovar-Rivera,* Norberto Chávez-Tapia**

*Unidad de Geriátrica, **Unidad de Hígado, Fundación Clínica Médica Sur.

Introducción. La disminución en la tasa de filtración glomerular se asocia con una mayor mortalidad en pacientes con fracturas de cadera. La fórmula HUGE (hematocrito, urea y género) fue creada con el objetivo de diferenciar los cambios renales seniles de la insuficiencia renal crónica. Se desconoce el valor pronóstico de la fórmula HUGE en pacientes con fractura de cadera. **Objetivo.** Analizar si la medición indirecta de la función renal por medio de la fórmula HUGE tiene factor pronóstico en pacientes adultos mayores con fractura de cadera. **Material y métodos.** Se realizó una cohorte retrospectiva de pacientes con edad ≥ 70 años que tuvieron fractura de cadera. Se recabaron variables clínicas, antropométricas y bioquímicas, así como seguimiento extrahospitalario. El desenlace primario fue mortalidad intra y extrahospitalaria. **Resultados.** Se incluyeron un total de 88 pacientes. La mortalidad global de la población estudiada fue de 13, 18, 28 y 76% a seis meses, uno, dos y tres años, respectivamente. La mortalidad en el grupo con HUGE+ fue mayor a los seis meses, uno, dos y tres años (33.33 vs. 7.46% $p = 0.006$, 42.85% vs. 8.95% $p = 0.001$, 47.61 vs. 8.95% $p = 0.0003$, 61.90% vs. 13.43% $p = 0.001$). La media de supervivencia fue menor para los pacientes con HUGE+ 22.7 (IC95% 16.1-29.5) vs. 32.9 (IC95% 30.2-35.7) meses ($P < 0.001$) (Figura 1). **Conclusión.** La fórmula HUGE es un factor de riesgo independiente de mortalidad en pacientes adultos mayores con fractura de cadera, no así la determinación de la tasa de filtrado glomerular determinada por Cockcroft-Gault, MDRD y CKD-EPI.

084

CARCINOMA DE CÉLULAS DE MERKEL METASTÁSICO. REPORTE DE UN CASO

Gerardo Akram Darwich, José Manuel Ruiz Morales,
Dan Green Renner
Unidad de Oncología, Fundación Clínica Médica Sur.

Antecedentes. El carcinoma de células de Merkel (CCM) es una neoplasia neuroendocrina rara de la piel, descrita por primera vez en 1972. La incidencia es de 0.01 casos por cada 100,00 habitantes. Por su origen y falta de características morfológicas distintivas, el diagnóstico se establece por marcadores epiteliales y neuroendocrinos. Es de curso agresivo, con alto riesgo de recurrencia tanto locorregional como a distancia. El tratamiento definitivo es quirúrgico con márgenes amplios en enfermedad localizada, con mejoría del control local y supervivencia con radioterapia adyuvante. El uso de quimioterapia está sólo indicado en enfermedad avanzada o recurrente. **Caso clínico.** Hombre de 45 años de edad que inició su padecimiento con aparición progresiva de conglomerado ganglionar inguinal izquierdo. Se realizó disección de la zona y el reporte definitivo fue de carcinoma de células de Merkel metastásico. Posteriormente, se corroboró que el origen fue en una lesión macular en la parte medial de muslo izquierdo. Se le realizó escisión amplia de la lesión previamente descrita y posteriormente recibió radioterapia adyuvante tanto en el sitio primario como en la región inguinal izquierda. Seis meses después, el PET/CT de control mostró hipercaptación compatible con depósito secundario en dos ganglios ilíacos izquierdos. Debido a lo anterior, se decidió iniciar radioterapia a la zona previamente descrita junto con quimioterapia concomitante a base de cisplatino y gemcitabina, desde entonces sin evidencia de actividad tumoral. **Conclusión.** La quimioterapia en CCM produce tasas de respuesta hasta de 70%, pero son de corta duración. La supervivencia en enfermedad metastásica es de 10 meses.

085

ENCEFALOPATÍA POR IFOSFAMIDA, EXPERIENCIA EN MÉDICA SUR

Gerardo Akram Darwich, José Manuel Ruiz Morales,
Dan Green Renner
Unidad de Oncología, Fundación Clínica Médica Sur.

Antecedentes. La ifosfamida es un agente alquilante y análogo estructural de la ciclofosfamida. El mecanismo por el que la ifosfamida causa neurotoxicidad es complejo. Se ha sugerido que la cloroetamina, uno de sus metabolitos, provoca acumulación de NADH e inhibición de la respiración mitocondrial. El cuadro clínico varía desde somnolencia y letargia, hasta irritabilidad, asterixis, excitación, desorientación, confusión, debilidad, alucinaciones y crisis convulsivas. Estos síntomas inician de dos a 48 h después del inicio de la infusión, hasta uno a tres días después. En la población latina es poco frecuente en comparación con la población europea (30% de los casos). No se conoce la causa de esta diferencia. Se presenta el reporte de dos casos de encefalopatía por ifosfamida. **Material y métodos.** Se revisaron expedientes de pacientes atendidos en el Centro Oncológico de Médica Sur de 2008 a 2012 tratados con ifosfamida. **Resultados.** Se encontraron dos mujeres con encefalopatía documentada por ifosfamida. Una de 26 años y otra de 45, en quimioterapia por osteosarcoma de húmero y leiomiomasarcoma uterino, ambos metastásicos. El tiempo de inicio fue

de 72 h posteriores al inicio de la infusión y ambas tuvieron alucinaciones. Se corroboró por laboratorio, TC y resonancia magnética ausencia de otras causas de los síntomas. Ambas fueron tratadas con infusión de tiamina. Sin secuelas neurológicas y resolución del evento. No hubo recurrencia del cuadro clínico cuando se instauró profilaxis para evitar este efecto adverso. **Conclusión.** La encefalopatía por ifosfamida es un efecto adverso raro, pero característico.

086

LARGA SUPERVIVENCIA EN PACIENTES CON CPCNP CON METÁSTASIS CEREBRALES SINCRÓNICAS TRATADOS CON QTRT TORÁCICA Y MANEJO AGRESIVO DE LAS METÁSTASIS CEREBRALES. REPORTE DE DOS CASOS

D Lee-Cervantes, R Becerra-Ulloa, J Rodríguez-Cid Arrieta,
O Rodríguez
Unidad de Oncología, Fundación Clínica Médica Sur.

Introducción. Las metástasis cerebrales en pacientes con cáncer de pulmón de células no pequeñas (CPCNP) se presentan hasta en 30 a 50% de los casos, disminuyendo considerablemente la expectativa y la calidad de vida; la supervivencia media de estos pacientes sin tratamiento es de uno a dos meses. Entre las estrategias terapéuticas en metástasis cerebrales solitarias se encuentran la cirugía, la radiocirugía estereotáctica y la radioterapia de cráneo completo (RCC). Existen reportes en la literatura que han demostrado mejoría en la supervivencia de este tipo de pacientes con el tratamiento de las metástasis cerebrales mediante radiocirugía. Sin embargo, el tratamiento agresivo tanto a las metástasis cerebrales, como a la enfermedad locorregional torácica, puede conferir una mejoría adicional en la supervivencia global y en la supervivencia libre de enfermedad. Se presentan los casos de dos pacientes tratados en Médica Sur. **Caso clínico.** Paciente de 57 años con cáncer de mama previo, que en 2007 debutó con déficit neurológico secundario a metástasis cerebrales de un segundo primario de pulmón. Recibió tratamiento agresivo con RCC y quimiorradioterapia (QTRT) para la lesión pulmonar con una respuesta de 90%. Cuatro años después presentó recurrencia del cáncer en mama contralateral tratado con mastectomía radical, quimioterapia y bloqueo hormonal. Los estudios de seguimiento con PET-CT a la fecha se encuentran sin evidencia de actividad tumoral. El segundo caso es un hombre de 70 años de edad diagnosticado en 2008 con cáncer de pulmón metastásico a SNC, el cual recibió tratamiento con QTRT a lesión de tórax y metastasectomía de cerebelo, en su estudio de seguimiento con PET-CT sin evidencia de actividad tumoral. Este caso demostró que el tratamiento agresivo con RCC y QTRT locorregional puede tener un impacto en la supervivencia global de este grupo de pacientes.

087

AMILOIDOSIS DE CADENAS LIGERAS KAPPA CON INVOLUCRO CARDIACO

Ricardo Bautista-Jaramillo, Eduardo Bucio-Reta,
André Tapia-Vázquez, Raúl Guillén-González
Unidad de Cardiología, Fundación Clínica Médica Sur.

Caso clínico. Se presenta el caso de un hombre con amiloidosis de cadenas ligeras con afectación cardíaca que se manifestó con datos de insuficiencia cardíaca descompensada y proteinuria. El

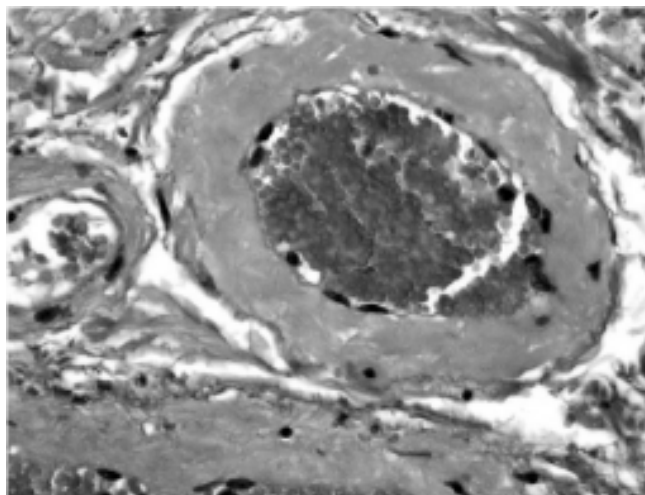


Figura 1. 087. Amiloidosis de cadenas ligeras kappa con involucro cardiaco. Tinción rojo congo de biopsia de grasa perirrectal positiva para amiloide perivascular.

electrocardiograma documentó datos de crecimiento biauricular, pobre progresión de la onda R en derivaciones precordiales y voltaje disminuido en derivaciones de las extremidades. La troponina I y el BNP se mantuvieron persistentemente elevados. En un ecocardiograma transtorácico se observó el miocardio granuloso con disfunción diastólica tipo 3. Una resonancia magnética de corazón confirmó la presencia de miocardiopatía restrictiva con infiltración miocárdica. Posteriormente, se documentó proteinuria en rangos no nefróticos en muestra de orina de 24 h con predominio de alfa 2 por electroforesis. Debido a sospecha de enfermedad infiltrativa, se realizó biopsia de pared posterior del recto donde, por medio de tinción rojo congo y cristal violeta, se observó amiloidosis difusa que afectaba lámina propia, muscular de la mucosa y vasos sanguíneos de la submucosa del recto (Figura 1). Se descartaron causas secundarias de amiloidosis por medio de cariotipo y estudio de mutaciones de aspirado de médula ósea, donde no se identificaron células neoplásicas ni refringencia en la tinción de rojo congo. Las cadenas ligeras totales kappa y lambda en suero resultaron en rangos normales. Sin embargo, se detectaron cadenas ligeras kappa de tipo monoclonal en la electroforesis de proteínas en orina, lo que confirmó el diagnóstico de amiloidosis de cadenas ligeras kappa con afección cardíaca, renal y gastrointestinal. Se inició tratamiento con talidomida y dexametasona.

088 TUBERCULOSIS DISEMINADA. PRESENTACIÓN DE UN CASO

Jorge Torres-Sánchez, Anika Ruiz, Akram Darwich,
Roberto De la Peña
Unidad de Oncología, Fundación Clínica Médica Sur.

Introducción. La tuberculosis diseminada (TbD) es una entidad cada vez más reconocida y es factor importante de morbi-mortalidad en países en desarrollo y en sujetos coinfectados con el virus de la inmunodeficiencia humana (VIH). Su diagnóstico y tratamiento suele ser complejo y multidisciplinario. **Caso clínico.** Hombre de 33

años con cuadro inespecífico de una semana de evolución con dolor abdominal difuso, fiebre de 40 °C, diaforesis profusa, mialgias, artralgias; fue tratado previamente con quinolona oral sin mejoría. A su ingreso se realizaron hemocultivos, urocultivos y coprocultivos sin desarrollo de microorganismos. El paciente persistió febril y desarrolló pancitopenia (anemia leve normocítica, normocrómica, leucopenia de 3,900 / μ L, trombocitopenia de 125,000/ μ L), proteína C reactiva 25.7 mg/dL, VSG normal, se realizó panel de hepatitis viral, ELISA-VIH, citomegalovirus, virus de Epstein Barr, virus respiratorios, *Neisseria meningitidis* A, C, Y/W135, *Escherichia coli*, todos negativos. Se agregó al cuadro clínico faringodinia, cefalea, fotofobia y náusea. La Pan-tomografía contrastada demostró un patrón de vidrio despolido en ambas bases pulmonares, líquido en fondo de saco y hepatoesplenomegalia. La RMN mostró imagen hiperintensa en T11 inespecífica. Se realizó aspirado de médula ósea y mielocultivo donde se documentó imagen característica de síndrome hemofagocítico y crecimiento de *Mycobacterium tuberculosis*. Se inició tratamiento con isoniazida, rifampicina, etambutol y pirazina con evolución favorable. **Conclusiones.** El paciente representó una TbD, sin factores de riesgo claros como inmunosupresión. Su diagnóstico fue difícil debido a la poca especificidad del cuadro clínico y su respuesta al tratamiento fue favorable.

090 PRESENTACIÓN CLÍNICA Y FACTORES ASOCIADOS AL DESARROLLO DE TROMBOSIS VENOSA PORTAL (TVP) EN UN HOSPITAL DE TERCER NIVEL DE LA CIUDAD DE MÉXICO

Jorge Torres-Sánchez, Sofía Ornelas-Arroyo,
Liz Nicole Toapanta-Yanchapaxi, María del Carmen
Manzano-Robleda, Misael Uribe-Esquivel, Javier Lizardi-Cervera.
Unidad de Hígado, Fundación Clínica Médica Sur.

Introducción. La obstrucción venosa portal resulta por trombosis, constricción o invasión de la vena porta. La mayoría de los casos se relacionan con estados de hipercoagulabilidad o factores locales; 20% se consideran idiopáticas. **Objetivo.** Realizar un análisis descriptivo de pacientes con trombosis venosa portal (TVP) identificados en el Hospital Médica Sur. **Material y Métodos.** Se revisaron los expedientes clínicos de pacientes con TVP aguda (TVPA) y crónica (TVPC) entre enero 2007 a junio 2012. Se analizaron variables demográficas, clínicas, bioquímicas, evolución, comorbilidades y tratamiento. Se utilizó estadística descriptiva para el análisis. **Resultados.** Se identificaron 10 pacientes con diagnóstico de TVP. La edad promedio de 53 años (1-77), un paciente femenino, seis tuvieron TVPC (60%) y cuatro TVPA (40%). El 50% tenía hepatopatía previa, 50% con historia de tabaquismo. Un paciente tuvo deficiencia de proteína S, uno con anticoagulante lúpico + y tres con cáncer. Un paciente no tuvo ningún factor de riesgo descrito (sólo consumo de tegaserod). La presentación clínica más frecuente de TVPA fue dolor abdominal y cambio en el hábito intestinal, la duración promedio de los síntomas al diagnóstico fue de 12 días, y se utilizó TAC abdominal en 60%. La mayoría egresó por mejoría. Todos con TVPA se trataron con heparina de bajo peso molecular y antagonistas de vitamina K. La hospitalización promedio fue de 3.3 días, sin mortalidad. **Conclusiones.** La TVP es una entidad rara y en la mayoría de los casos con evolución favorable. Es importante conocer las características clínicas y factores asociados para su adecuado tratamiento.

091 COLITIS EOSINOFÍLICA REFRACTARIA A ESTEROIDES. REPORTE DE CASO

J Román-Sandoval, I Lavenant-Borja, F Chablé-Montero, L Uscanga
Unidad de Anatomía Patológica, Fundación Clínica Médica Sur.

Introducción. Los trastornos eosinofílicos del tracto gastrointestinal son padecimientos poco frecuentes. La colitis eosinofílica representa la forma más rara de infiltración eosinofílica del intestino. El diagnóstico se establece con estudio histopatológico y su tratamiento se basa en esteroides. **Caso clínico.** Mujer de 64 años. Alérgica al yodo, sin atopias. Consumidora de omeprazol por ERGE/ esófago de Barrett. Antecedente de polipectomía colónica derecha en 2007 con displasia de alto grado y hemicolectomía derecha en 2010. Acudió por síndrome diarreico de 14 días de evolución, > 20 evacuaciones/día, sin disentería, fiebre, dolor abdominal, intolerancia a la vía oral, visceromegalias, linfadenopatías o pérdida de peso. A su ingreso destacó citometría hemática (no eosinofilia) y química sanguínea normales; hipocalcemia leve, leucocitos en heces 5-10 x campo (100% PMN); amiba en fresco, toxinas de *Clostridium difficile*, estudios y cultivos de heces negativos. Se practicó TAC de abdomen simple sin alteraciones e inició manejo con loperamida y lidamidina sin mejoría. Su perfil tiroideo, marcadores de inflamación, anticuerpos IgA anti-transglutaminasa, anti-endomisio y vs. *saccharomyces*, todos negativos. Inició prueba terapéutica con colestiramina y sucralfato sin mejoría. Se practicó colonoscopia con biopsias de colon izquierdo e íleon distal con eosinofilia intensa (> 70 cel/campo) en mucosa y submucosa (clasificación de Klein: mucosa). Inició manejo con budesonida sin mejoría y cambió a prednisona 60 mg/día con respuesta parcial. Al momento, recibía prednisona, lidamidina, sucralfato y loperamida con respuesta parcial (5-7 evacuaciones/día). **Conclusiones.** La paciente representa un caso interesante debido a su rareza y respuesta parcial a esteroides. Su manejo suele ser difícil debido a la poca información publicada.

092 ESTRONGILOIDIASIS GASTROINTESTINAL DISEMINADA

J Román-Sandoval,* F Chablé-Montero,** O Díaz-Flores,* A Torre Delgadillo*

*Servicio de Enfermedades Digestivas y Obesidad, **Unidad de Anatomía Patológica, Fundación Clínica Médica Sur.

Introducción. La estrongiloidiasis es una infestación por el parásito helmineto *Strongyloides stercoralis*. Este parásito es endémico en zonas tropicales y se puede presentar como un síndrome de hiperinfección aguda, una forma diseminada que puede afectar el tubo digestivo, los pulmones y el cerebro, así como otra localizada inespecífica. Su diagnóstico suele ser difícil debido a la baja sospecha y el tratamiento se basa en albendazol. **Caso clínico.** Hombre de 72 años, sin antecedentes relevantes. Conocido con leucemia mieloide crónica desde 10 años previos, tratado con mesilato de imatinib con respuesta completa. Acudió por tres meses con diarrea intensa (> 15 evacuaciones/día), sin disentería, además de dolor abdominal leve, fatiga y pérdida de peso (8 kg en seis meses). A su ingreso, exploración física sin alteraciones. En sus exámenes de ingreso, la citometría hemática con leucocitos de 31,900/mL, 15,950/mL eosinófilos; resto de citometría, química sanguínea, función hepática, coproparasitoscópico, cultivos de heces, tamizaje de enfermedad celiaca, función tiroidea y radiografía de tórax, norma-

les. Se realizó panendoscopia y colonoscopia con toma de biopsias de mucosa duodenal y colónica que mostraron en las tinciones de H&E larvas rabditiformes de *Strongyloides stercoralis*, así como intenso infiltrado eosinofílico. Se estableció el diagnóstico de estrongiloidiasis gastrointestinal diseminada e inició manejo con albendazol oral y lidamidina con excelente respuesta al tratamiento. **Conclusiones.** Este caso representa una forma diseminada de estrongiloidiasis, sin afectación extraintestinal en un paciente inmunosuprimido (leucemia mieloide crónica). El diagnóstico se estableció con estudio histopatológico. Su respuesta al tratamiento fue excepcional.

093 USO DE USG ESTÁTICO EN TIEMPO REAL VS. COLOCACIÓN ANATÓMICA PARA ACCESO VENOSO YUGULAR DEL PACIENTE CRÍTICO: EXPERIENCIA EN MÉDICA SUR

Octavio González-Chon, Magali Herrera-Gomar,
Víctor Anguiano-Álvarez, Juan Antonio Echeverría-Vargas,
Sandra García-López
Unidad de Cirugía, Fundación Clínica Médica Sur.

El uso del ultrasonido para guiar la punción de la vena yugular interna ha mejorado la tasa de éxito en la colocación de catéteres centrales y reduce las complicaciones vasculares; sin embargo, la técnica requiere de un entrenamiento por la persona que lo realiza para que se adquiera una técnica sistemática, ordenada, con la finalidad de optimizar la visualización de la aguja al momento de la punción, reducir el tiempo en la colocación del catéter, así como las punciones arteriales asociadas. En la Unidad Coronaria se colocaron 111 catéteres centrales guiados por ultrasonido en los últimos tres años, por lo que se describe una técnica, utilizando inicialmente el eje corto de la vena para visualizar tanto la arteria como la vena para después girar el transductor 90° y con el eje largo se visualizó el trayecto de la aguja al momento de la punción, asegurando punccionar únicamente la pared anterior de la vena y permanecer en el centro de la misma utilizando el jelo y retirando la aguja para posteriormente pasar la guía metálica. De los 111 catéteres colocados, tres casos (2.7%) presentaron una complicación local (hematoma); cabe resaltar que los tres pacientes se encontraban anticoagulados, en un caso el procedimiento fue fallido (0.9%) por decisión de la paciente. Los datos obtenidos representaron una menor tasa de complicaciones en comparación con lo reportado en la literatura. La técnica guiada por ultrasonido se convertirá en un estándar de calidad, por lo que los médicos involucrados en estos procedimientos deben familiarizarse con esta técnica.

095 ANTICUERPOS CONTRA FACTOR INTRÍNSECO, PREVALENCIA Y ASOCIACIÓN COMO RIESGO CARDIOVASCULAR Y OTRAS ENFERMEDADES HEMATOLÓGICAS EN MÉDICA SUR DURANTE EL PERIODO 2008-2013

Marco Julio Flores, Carlo Andrés Briones-Torres,*

Alfredo López-Ponce*

*Unidad de Patología Clínica, Fundación Clínica Médica Sur.

Introducción. El factor intrínseco es una hormona secretada por

las células parietales a nivel del cuerpo gástrico donde se une a la cobalamina para su transportación y posterior absorción a nivel del íleon. La deficiencia de la cobalamina es causante de anemia megaloblástica. La causa más frecuente es por anticuerpos contra el factor intrínseco y/o células parietales, generando anemia perniciosa. También la deficiencia de esta vitamina como efecto secundario bloquea la transformación de homocisteína en metionina. Esto llevará a hiperhomocistinemia, la cual es un factor procoagulante. Por otra parte, los pacientes que presentan anticuerpos contra el factor intrínseco y/o células parietales se asocian a otras enfermedades autoinmunes y hematológicas. **Objetivo.** Comprobar la asociación de anticuerpos contra células parietales como factor procoagulante y su asociación a otras enfermedades hematológicas. **Material y métodos.** Se realizó un estudio retrospectivo de los registros clínicos de siete pacientes hospitalizados en Médica Sur durante enero 2008 a marzo 2013. Se analizaron las siguientes variables: edad, género, alteraciones en biometría hemática, anticuerpos contra factor intrínseco, Acs, células parietales, manifestaciones clínicas y enfermedades concomitantes. **Análisis (Tabla 1).** **Resultados** De los siete pacientes con búsqueda de anticuerpo anti factor intrínseco: dos negativos y cinco positivos. De los cuales cuatro de cinco presentaron IAM, TEP o TVP. Por otra parte 5/5 pacientes se acompañaron de alteraciones hematológicas.

096
CARACTERÍSTICAS MÁS FRECUENTEMENTE ASOCIADAS CON MALIGNIDAD EN LESIONES COMPATIBLES CON PAPILOMAS EN MAMA POR MÉTODOS DE IMAGEN

Lilian Navarro-García, Maricela García-Garcés, Ileana MacKinney-Novelo, Jerónimo Rodríguez-Cid, Daniel Motola-Kuba, Gabriela Alvarado-Luna, Dan Green-Renner
Unidad de Oncología, Fundación Clínica Médica Sur.

Introducción. Las lesiones papilares en mama pueden ser detectadas por secreción anormal o incidentalmente en estudios de imagen: mastografía y/o ultrasonido. Los papilomas son poco frecuentes, se originan del epitelio intraductal, por ultrasonido corresponden con nódulos sólidos, en general dentro de un conducto; aunque pueden presentarse en el interior de un quiste. En este trabajo se evaluaron las características de las lesiones papilares por diferentes métodos de imagen, y se describieron las características de las lesiones asociadas con malignidad. **Material y métodos.** Estudio descriptivo, se revisaron los resultados histopatológicos de enero de 2006 a enero 2013. Un total de 30 papilomas benignos sin atipia fueron diagnosticados por biopsia guiada por método de imagen y 35 por biopsia excisional. El rango de edad fue de 20 a 75 años. Además se revisaron, por radiólogo especialista en mama, el ultrasonido y/o mastografía previos a la biopsia. Se realizó comparación de las variables tanto clínicas como radiológicas (mastografía y ultrasonido mamario), entre las lesiones que resultaron malignas y las no malignas. **Resultados.** Seis (9%) de los 65 papilomas fueron malignos. Las características relacionadas con estas lesiones fueron: lesiones > 1 cm, mayores de 50 años, distancia, entre pezón y lesión, de 3 cm, categoría BI-RADS 3, 4a, 4b, 4c y 5 fueron cero, 2.5, 6, 27 y 25%, respectivamente. **Conclusión.** La biopsia guiada por imagen es un método adecuado para diagnosticar papiloma benigno sin atipia. Existen algunas características clínicas que pueden predecir la posibilidad de malignidad.

Tabla 1. 095. Anticuerpos contra factor intrínseco, prevalencia y asociación como riesgo cardiovascular y otras enfermedades hematológicas en Médica Sur durante el periodo 2008 al 2013.

Fecha	Sexo	Edad	ACS factor intrínseco	ACS células parietales	HB	VGM	HCM	ADE	PLQ	LEU	Enfermedades	Manifestaciones coagulación
25/03/2010	M	63	Sí	1:40 (negativo)	10	97.1	33.6	14.1	92	8.1	HAS + IRC	IAM
15/05/2010	M	34	Negativos									
16/03/2011	M	41	Sí	1:40 (negativo)	9.6	87.4	29.6	14.4	107	2.8	Linfoma no Hodgkin	Negado
20/08/2011	F	40	Sí	3:8 (negativo)	12.4	88.5	30	12.7	42	11.8	Síndrome antifosfolípidos	TEP subsegmentaria
13/02/2012	M	58	Negativos									
25/06/2012	F	26	Sí	89.6 (positivo)	7.2	56.1	29.9	19.2	395	8.4	Negadas	TEP + TVP
21/02/2013	M	72	Sí	66.2 (positivo)	12.4	100.2	33	16.8	109	4.9	Cáncer y colon	IAM

097

DESCRIPCIÓN DE LA PREVALENCIA DE ENFERMEDADES RENALES DIAGNOSTICADAS POR BIOPSIA RENAL. ESTUDIO RETROSPECTIVO EN UN HOSPITAL DE TERCER NIVEL DURANTE EL PERIODO 2002-2012

Carlos Adrián Chávez-Mendoza, Guillermo Cárdenas-Membrilla
Unidad de Nefrología, Fundación Clínica Médica Sur.

Introducción. La biopsia renal es uno de los procedimientos de más estudio, diagnóstico y tratamiento de las enfermedades renales. Se presenta la frecuencia de enfermedades renales diagnosticadas por biopsia renal en el Hospital Médica Sur durante 2002 y 2012. **Material y métodos.** Se revisaron un total de 331 reportes de histopatología, en los cuales se identificaron 47, cuya muestra se obtuvo a través de una biopsia renal. Se analizaron los diagnósticos principales y secundarios y se documentaron los hallazgos reportados en la microscopía óptica e inmunofluorescencia. Se llevó a cabo un análisis descriptivo y una comparación con las frecuencias reportadas por el KDOQI (*Kidney Disease Outcomes Quality Initiative*). **Resultados.** De la población estudiada cerca de 55% fueron hombres y el resto mujeres. El promedio de edad fue de 43 años. Del total de biopsias renales, 19.0% se realizó en riñones trasplantados; de ellos, 33% de los pacientes presentó rechazo crónico y 22% rechazo agudo, dos de ellos no presentaron rechazo. Las frecuencias reportadas para la presencia de glomerulonefritis focal y segmentaria, membranosa, membranoproliferativa y por cambios mínimos fueron de 10.6, 6.3 y 4.2%, respectivamente. Se documentó la presencia de nefropatía por IgA y amiloidosis en dos pacientes, respectivamente, y nefropatía por cilindros en un reporte. El diagnóstico de enfermedad oncológica se presentó en 10.6% de los casos. **Conclusiones.** La biopsia en una herramienta indispensable en el estudio de muchas enfermedades renales. La colaboración entre hallazgos clínicos y patólogos es indispensable. El estudio con microscopio óptico e inmunofluorescencia es indispensable para ofrecer un diagnóstico de certeza.

098

SARCOMA DE MACIZO FACIAL-REPORTE DE CASO Y REVISIÓN DE LA LITERATURA

Daniel Motola, Luis Cancel
Unidad de Oncología, Fundación Clínica Médica Sur.

Las malignidades primarias del hueso son condiciones en extremo raras que representan no más de 0.2% de todos los tipos de cáncer en el cuerpo humano. Los tipos más frecuentes de cáncer óseo son, en orden de frecuencia: osteosarcomas, condrosarcomas, sarcomas de Ewing; 35, 30 y 16%. En el área craneo facial, estos tumores son aún más raros (6 a 10% de todos los casos de malignidades óseas). Los tumores ontogénicos son una malignidad mesenquimatosa en donde las células neoplásicas sintetizan y secretan componentes orgánicos óseos. Estos tumores tienen predilección de crecimiento en hueso largos; sin embargo, en la cabeza y cuello su comportamiento biológico varía, tienen menos incidencia de metástasis y con mayor predilección a recurrencia y crecimiento local. **Caso clínico.** Paciente de 35 años de edad, tratado quirúrgicamente, con posterior quimio y radioterapia. Se analizaron fisiopatología y tratamiento actual de osteosarcomas de cabeza y cuello una entidad rara, pero interesante.

100

NECRÓLISIS EPIDÉRMICA TÓXICA TRATADA CON INMUNOGLOBULINA IV. REPORTE DE UN CASO Y REVISIÓN DE LA LITERATURA

Melanie Cuevas-Urbe, H. Fermín Godínez-Olivas,
Jimena Mancera-Sánchez
Medicina Interna, Fundación Clínica Médica Sur.

La necrólisis epidérmica tóxica (NET) es una reacción cutánea grave asociada con el uso de medicamentos con afección multisistémica, con mortalidad de hasta 50% e incidencia de 0.4-1.2 por millón de personas anualmente; mediado por células T que activan la apoptosis vía Fas (CD95)-FasL(CD95L). La aplicación de inmunoglobulina intravenosa (IGIV) ha demostrado su eficacia con dosis de 0.75 a 1 g/kg/día. Recientemente se han asociado haplotipos HLA (B*1502; B*5801) a dichas reacciones de hipersensibilidad. **Caso clínico.** Femenino de 21 años con antecedente reciente de administración de lamotrigina. Inició padecimiento actual con ataque al estado general, fiebre de 39 °C, eritema máculo-papular, confluyente pruriginoso en tórax anterior y extremidades superiores hiperestesia y alodinia, tratada externamente con penicilina procaínica, loratadina y claritromicina sin mejoría, agregándose vesículas y bulas confluentes en tórax, úlceras en cavidad oral, edema facial e involucro ocular. A su ingreso a esta institución con signo de Nikolski + disfagia y disuria, reactantes de fase aguda elevados, alcalosis respiratoria aguda + acidosis metabólica. Ingresó a Unidad Coronaria (UC) con diagnóstico de NET, superficie corporal afectada > 90%, SCORTEN tres puntos. Se manejó con IGIV 0.7 mg/kg/día durante cuatro días, cuidado de heridas, manejo de líquidos, electrolitos, nutrición parenteral y antibióticoterapia profiláctica (vancomicina y fluconazol), control del dolor, ciclosporina oftálmica. Presentó picos febriles, bacteriemia, *E. coli* Blee en cultivo de piel (tratamiento: meropenem). Cursó con bicitopenia: anemia/leucopenia. Permaneció 16 días en UC, con suspensión de antibióticos, progresión de la vía oral, afebril y egreso hospitalario a los 19 días de estancia intrahospitalaria.

101

TORMENTA TIROIDEA EN PACIENTE PREVIAMENTE TRATADO

Josune Echevarría-Keel, Alfredo López-Ponce,
Pedro Mendoza, Marco Antonio Peña, Bárbara Valdivia
Medicina Interna, Fundación Clínica Médica Sur.

Introducción. La tormenta tiroidea es una entidad patológica poco frecuente y con mortalidad elevada. Se presenta principalmente en pacientes sin diagnóstico previo de hipertiroidismo sometidos a cirugías o traumatismos. En pacientes con hipertiroidismo puede presentarse principalmente cuando se abandona el tratamiento o con factores precipitantes entre los que destacan antiinflamatorios no esteroideos (AINES). **Caso clínico.** Mujer de 46 años de edad con antecedente de hipertiroidismo diagnosticado en 2006, en tratamiento con tiamazol con dosis ajustada ocho meses previos por hipotiroidismo a 5 mg cada 24 h. Los medicamentos que reportó la paciente: metamizol sódico, diclofenaco y aspirina; no usó tiamazol. Inició tres días previos a su ingreso con náusea, vómito y evacuaciones diarreicas. Posteriormente presentó disnea de inicio súbito, dolor torácico opresivo y palpitaciones, el ECG mostró fibrilación auricular de respuesta rápida, se inició tratamiento antiarrítmico con amiodarona, metoprolol y tiamazol. Debi-

do a inestabilidad hemodinámica, se inició manejo con aminos y se intubó. Su perfil tiroideo: T3 3.44 ng/mL, T4L 5.55 ng/dL, T4 25.7 µg/dL, TSH 0.01 µUI/mL. Ecocardiograma con dilatación de aurículas, hipocinesia generalizada FEVI 30-35%, HAP severa con PSAP 60mmHg, IM e IT importantes. Se inició manejo con levosimendan. Se intentó cardiovertir sin éxito. Se dio tratamiento farmacológico para mejorar evolución y pronóstico, se logró su egreso. La medicación equivocada para el hipertiroidismo, aunado a disfunción tiroidea exacerbada por AINE, causó un evento potencialmente mortal en esta paciente que fue tratada exitosamente y se logró su egreso.

102 CÁNCER DE MAMA METASTÁSICO A OJO EN EL HOSPITAL MÉDICA SUR. PRESENTACIÓN DE TRES CASOS CLÍNICOS

José Antonio Bahena-González, Orlando Gabriel García-Acevedo,
Roberto De la Peña-López
Unidad de Oncología, Fundación Clínica Médica Sur.

Introducción. El cáncer de mama es la neoplasia más frecuente en mujeres en el mundo. Los sitios más comunes de metástasis son los ganglios, hueso, pulmón, hígado y tejidos blandos. El ojo es un sitio muy infrecuente de metástasis en pacientes con cáncer de mama. Se tiene poca información estadística y acerca las manifestaciones de esta complicación; sin embargo, se trata de una enfermedad que aumenta de manera considerable la morbilidad de quien la padece por sus consecuencias clínicas y sus propias implicaciones. **Objetivo.** Presentar tres casos clínicos de cáncer de mama metastásico a ojo que acontecieron en el Hospital Médica Sur, así como revisar la epidemiología y literatura que hay de este tipo de eventos en el marco de una de las causas de morbi-mortalidad más importantes en el sexo femenino. **Caso clínico.** Este trabajo expone el caso de tres pacientes con cáncer de mama en las que se diagnosticó enfermedad metastásica a distintos niveles incluyendo ojo. En uno de los casos, inclusive se detecta infiltración a tracto digestivo, otro lugar de metástasis poco frecuente en la práctica clínica. Las tres pacientes tuvieron una presentación inicial de enfermedad localizada y cursaron con recaídas hacia distintos

órganos. En dos de ellas se documentó positividad del gen Her2neu. En los tres casos se presentó la muerte de las pacientes después de un periodo corto a partir del diagnóstico de la enfermedad.

103 LEIOMIOSARCOMA CARDIACO EN EL HOSPITAL MÉDICA SUR. PRESENTACIÓN DE UN CASO CLÍNICO

José Antonio Bahena-González, Orlando Gabriel García-Acevedo,
Luis Enrique Soto-Ramírez, Magali Herrera-Gomar
Unidad de Cardiología, Fundación Clínica Médica Sur.

Introducción. A diferencia de las metástasis a corazón, los tumores primarios de este órgano son muy raros. Existe una serie de autopsias en la que se encontró una incidencia menor a 0.1%. Los signos y síntomas son determinados por la localización del tumor dentro del corazón y no por su histopatología. **Objetivo.** Presentar un caso de cáncer de corazón con histología de leiomioma, cuyo abordaje y diagnóstico aconteció en el Hospital Médica Sur, así como revisar la literatura mundial respecto a este tumor. **Caso clínico.** Paciente masculino de 36 años de edad que acudió al Servicio de Urgencias del Hospital y refirió un cuadro de seis meses con tos seca, disneizante y emetizante, de predominio nocturno, además de cuatro meses con disnea progresiva. Como antecedentes, el paciente realizaba ejercicio de alto rendimiento, y una visita reciente a unas cavernas. Ante la sospecha de histoplasmosis, recibió tratamiento antimicótico durante un mes, presentando mejoría parcial mientras tomaba el medicamento. Un día después del término del tratamiento comenzó a presentar síncope una a dos veces al día, por lo que fue referido a esta institución. Dentro de su valoración, se solicitó ecocardiograma en el que se observó masa auricular izquierda heterogénea, vegetante, de aproximadamente 59 x 40 mm. Debido al grado de compromiso a la vida del paciente, éste fue llevado a cirugía torácica de urgencia, llevando a cabo resección del tumor e implantación de válvula mitral biológica. El reporte de patología dio como resultado leiomioma de corazón en auricular izquierda.

PEDIATRÍA

104 VÓLVULO INTESTINAL INTRAUTERINO SIN MALROTACIÓN. REPORTE DE UN CASO

JA Hernández-Martínez, P Morales-Gómez, R Meza-Arredondo
Unidad de Neonatología, Fundación Clínica Médica Sur.

Caso clínico. Paciente femenino de 31 semanas de gestación, peso al nacer de 980 g, obtenida por cesárea por preeclampsia con esquema de madurez pulmonar, Apgar 6/8, requirió intubación y surfactante exógeno, cursó con sepsis y persistencia del conducto arterioso. Inició vía enteral a los siete días de vida con distensión abdominal, dibujo de asa, sin evacuaciones y residuos gástricos biliares, dejándose en ayuno por radiografía compatible con enterocolitis necrotizante IIB; neumatosis intestinal; permaneció en ayu-

no 10 días, por malas condiciones abdominales se realizó colon por enema, descartándose enfermedad de Hirschsprung y sospechándose tapón meconial. Persistió con radiografía con distensión intestinal y mal estado general, por lo que se realizó laparotomía exploradora a los 22 días de vida, se encontraron vólvulos de intestino medio, perforaciones antiguas selladas por bridas congénitas en intestino medio y segmento intestinal necrosado, se resecaron 52 cm de intestino, conservando válvula ileocecal. Se dejó yeyunostomía proximal (con ángulo de Treitz), distal, ileostomía proximal y distal, resultando síndrome de intestino corto. A los 70 y 100 días de vida se cerró ileostomía y yeyunostomía con anastomosis entero-ental, respectivamente. Se egresó con peso de 3,230 g. **Discusión.** El vólvulo intestinal es raro, 80% presenta malrotación intestinal, la ausencia de éste es mucho más rara. La etiología es desconocida y la morbi-mortalidad es alta. No hay hallazgos ra-

diográficos patognomónicos, aunque si sugestivos del diagnóstico. El retraso en la cirugía ocasiona necrosis intestinal amplia con síndrome de intestino corto, como sucedió en este paciente. **Conclusión.** Este padecimiento es raro, el vómito biliar es un signo importante para la sospecha diagnóstica, el riesgo de síndrome de intestino corto es alto, el pronóstico a largo plazo con un diagnóstico temprano es favorable.

105 **TROMBOCITOPENIA NEONATAL TEMPRANA: A PROPÓSITO DE UN CASO CLÍNICO**

JA Hernández-Martínez, Paola Morales-Gómez
Unidad de Neonatología, Fundación Clínica Médica Sur.

Introducción. La trombocitopenia neonatal se define como plaquetas $< 150,000 \text{ mm}^3$. Anomalía hematológica muy frecuente: 1-5% RN sanos y 35% de los ingresados a terapia. Existen siete causas que pueden ocasionarlo: inmunológico, infección, CID, enfermedades genéticas, medicamentos, origen diverso e insuficiencia placentaria; este último incluye preeclampsia, presente en 5-10% de los embarazos. El RN de madres preeclámpicas puede desarrollar alteraciones hematológicas: policitemia (16-37%), neutropenia (7.6-50%) y trombocitopenia. La trombocitopenia se ve en todas las formas de enfermedad hipertensiva del embarazo, pero más en preeclampsia. La prematuridad es el factor de riesgo más significativo para el desarrollo de trombocitopenia. La trombocitopenia se observa al nacimiento o en los primeros dos días y resuelve a los 10 días. La severidad de la trombocitopenia está relacionada con la severidad de la preeclampsia. La fisiopatología se desconoce, existiendo la hipótesis de que la hipoxia fetal causa depresión de la proliferación de los megacariocitos. **Caso clínico.** Recién nacido (RN) de 36 semanas, madre gesta 1, preeclampsia a las 36 semanas, se interrumpió el embarazo. A su nacimiento Apgar 7/9, peso 1,830 g, talla 43 cm, con restricción en el crecimiento intrauterino (RCIU) y prematuridad, se inició alimentación y dxtx, con hipoglucemia persistente, BH: hb 20.9 g/dL, hto 64.4%, leucocitos $10,700 \text{ mm}^3$, plaquetas 64 mil, corroborándose policitemia y realizándose salinoféresis. Se sospecha sepsis, se inician antibióticos; sin embargo, por clínica, cultivos y BH: Hb 16.6 g/dL, hto 48.8%, leucocitos $9,700 \text{ mm}^3$, neutrófilos 18%, linfocitos 64%, plaquetas 87 mil, se suspenden antibióticos. Egresó sin complicaciones. **Discusión.** Se presentó el caso de un RN que, secundario a preeclampsia, tuvo RCIU, policitemia, trombocitopenia temprana y neutropenia, inicialmente sospechándose sepsis. La trombocitopenia y la neutropenia se observan con mayor frecuencia en prematuros y en RCIU. Se considera relevante este caso porque es importante considerar que la trombocitopenia puede deberse no sólo a causas infecciosas.

106 **PRESENTACIÓN DE UN CASO CLÍNICO: DETECCIÓN PRENATAL DE RESTRICCIÓN EN EL CRECIMIENTO INTRAUTERINO Y ANEMIA FETAL, MEDIANTE FLUJOMETRÍA CON DOPPLER**

Raúl Meza-Arredondo, Claudia De la Vega-Durán,
Jesús Tristán-López, Sergio Muro, Martín T. Santa Rita,
Lucila Patricia Hernández-Correa
Unidad de Neonatología, Fundación Clínica Médica Sur.

Introducción. El estudio por ultrasonido con flujometría Doppler de los vasos fetales es actualmente un arma en la evaluación prenatal de las condiciones fetales. La restricción en el crecimiento intrauterino y la anemia fetal pueden diagnosticarse por medio del estudio de la arteria umbilical y la arteria cerebral media, las cuales cuentan con características estandarizadas a evaluar y criterios de manejo según los datos obtenidos. La arteria umbilical se caracteriza por un flujo en serrucho y una resistencia e índice de pulsatilidad inversamente proporcional a la edad gestacional del producto, así como un flujo diastólico siempre presente a partir de la semana 16 de gestación. La arteria cerebral media se caracteriza por un flujo diastólico escaso entre la semana 22 y 28 de gestación con un flujo diastólico persistente hasta la semana 34 de gestación. **Caso clínico.** Recién nacido femenino, pretérmino (29 SDG), con oligohidramnios, por lo que se realizó USG con flujometría Doppler. Se reportó una disminución del índice de pulsatilidad de la arteria cerebral media y un flujo diastólico reverso de la arteria umbilical, este último fue criterio de interrupción inmediata del embarazo ante el riesgo elevado de óbito. Se resolvió el embarazo a las 29 SDG, con peso al nacer de 980 g, talla de 35.5 cm y un índice ponderal de 2.28, biometría hemática al nacer con Hb 12.3 y Hto 39.1, corroborándose el diagnóstico de restricción en el crecimiento intrauterino tipo simétrico y anemia fetal.

107 **ASESORÍA DE LACTANCIA EN MÉDICA SUR TLALPAN**

Raúl Meza-Arredondo, Claudia De la Vega-Durán, Ernesto Diantes-Sánchez, Priscila Tejada-Ballhaus, Rocío Guerrero-Aguilar
Unidad de Neonatología, Fundación Clínica Médica Sur.

Introducción. Los beneficios de la leche materna tanto para el bebé como para la madre son numerosos y sustentados en la evidencia médica. No obstante, existen mitos sobre la lactancia materna, así como tabús a nivel social y rutinas hospitalarias que impiden establecer una lactancia materna exitosa. Es importante la educación de todo el personal de salud sobre los beneficios de la leche materna y sobre las estrategias que permiten a la madre y bebé establecer una adecuada lactancia. **Material y métodos.** Estudio retrospectivo, observacional y descriptivo, con el objetivo de conocer la factibilidad y beneficio de brindar una asesoría de lactancia, en un hospital privado, de tercer nivel de atención. **Resultados.** En los últimos cuatro años analizados, el promedio del porcentaje de madres que recibieron asesoría de lactancia fue de 90%, con un mínimo de 79% y un máximo de 96%. El porcentaje restante de madres que no recibieron asesoría fue por no contar con quién proporcionará la información, o bien, por no aceptarla. **Conclusiones.** Es importante brindar una asesoría sobre la lactancia, desde el primer contacto con la madre embarazada, idealmente durante las consultas prenatales. No sólo es importante proporcionar la información en forma clara, precisa, y en práctica, sino también establecer medidas como reducir el número de cesáreas sin indicación médica, fomentar el alojamiento conjunto, y establecer grupos de apoyo a la lactancia.

109 **CITOMEGALOVIRUS CONGÉNITO**

Susana Nayeli Martínez-Nava, Marco Antonio Balanzario-Poblano,
Claudia De la Vega-Durán
Unidad de Neonatología, Fundación Clínica Médica Sur.

Introducción. El citomegalovirus puede ser transmitido de la madre al feto en cualquier etapa de la gestación, cursando en forma asintomática en la mayoría de los casos. Por lo cual, es importante realizar un diagnóstico temprano y oportuno para iniciar tratamiento antiviral y evitar secuelas permanentes como hipoacusia neurosensorial y retraso en el desarrollo. **Caso clínico.** RN hijo de madre de 27 años G2, C1, Ballard 29 SEG P: 1,220 g. Requiere CPAP, cafeína y puntas nasales. Se realizó valoración oftalmológica, observándose cicatriz paramacular y macular en ambos ojos, anticuerpo específico para CMV con IgM 54.4 UI/mL, DNA cuantitativo para PCR con 1,579,994 copias/mL, iniciándose manejo con ganciclovir, valganciclovir y con un seguimiento multidisciplinario. **Discusión.** El citomegalovirus tiene una incidencia de 0.2-2%, incrementándose en poblaciones de bajo nivel socioeconómico. La forma activa del CMV está presente en orina, saliva, leche humana, secreciones, sangre y tejidos. El diagnóstico se realiza durante el primer trimestre de embarazo con el TORCH, amniocentesis, biopsia de vellosidades, cordocentesis y PCR específico. Se da tratamiento sólo en casos sintomáticos con ganciclovir por seis semanas. En casos de retinitis se debe de dar ganciclovir por tres semanas y posteriormente valganciclovir por tres semanas a seis meses. El seguimiento se hace con valoraciones auditivas y visuales hasta los seis años de edad.

110 **BENEFICIO DE LA PRUEBA DE COOMBS DIRECTO PARA LA DETECCIÓN DE INCOMPATIBILIDAD E ISOINMUNIZACIÓN OPORTUNA EN LOS RECIÉN NACIDOS**

Virginia Girón-Ramírez, Dense Crespo-Smith, Jorge Kunhardt-Rasch, Héctor Vera-García, Erica López-Martínez, Víctor Buendía-Sánchez, María Antonieta Castrejón-Ortega, Mario Alba
Clinica Médica Sur Lomas.

Introducción. La ictericia es un signo clínico frecuente que afecta con intensidad variable, aproximadamente al 15% de la población de recién nacidos. Dentro de las causas más frecuentes de la presencia de ictericia neonatal está la Enfermedad Hemolítica del Recién Nacido (EHRN) secundaria a la Incompatibilidad al Sistema ABO y/o a la Isoinmunización al Rh (D). **Objetivo.** Se realizó un estudio retrospectivo longitudinal de los expedientes de todos los recién nacidos de enero 2011 a diciembre 2012 atendidos en el hospital Médica Sur Lomas. **Material y métodos.** Se analizaron los resultados del grupo sanguíneo ABO, Rh y prueba de coombs directo con la técnica de gel a partir de muestras de sangre total obtenidas del cordón umbilical en tubos de 1.2 mL que contenían EDTAK3 como anticoagulante; todas las muestras que presentaron un resultado de coombs directo (+) en los pocillos de la tarjeta se confirmaron con la técnica en tubo para obtener su título. **Resultados.** Se incluyeron 2,662 recién nacidos, de los cuales 35 (1.3%) resultaron positivos para la prueba de coombs directo. De estos 35 existió incompatibilidad para grupo sanguíneo en 34 muestras (97.1%) y para Rh (D) cinco muestras (14.3%); de estas 35 muestras, tres (8.5%) presentaron incompatibilidad tanto para grupo como a Rh (D), y hubo una muestra con coombs (+) sin incompatibilidad a ABO o Rh. El grupo sanguíneo A presentó 25 (71.4%) de incompatibilidad, el grupo sanguíneo B presentó nueve (25.7%) y ninguno para grupo O. Doce recién nacidos (34.2%) con prueba de coombs (+) tuvieron hiperbilirrubinemia y requirieron de fototerapia, uno (2.8%) se le realizó exanguinotransfusión, y en dos (5.7%) se presentó hemólisis. Los resultados obtenidos mostraron que los recién nacidos

del grupo sanguíneo A fueron con mayor frecuencia (71.4%) incompatibles. En 37% de los recién nacidos coombs (+) requirieron de algún tratamiento, 34.2% (fototerapia), 2.8% (exanguinotransfusión). **Conclusiones.** La determinación del grupo Rh y prueba de coombs directo identifican tempranamente la ictericia en el recién nacido, ya que en 37% de los pacientes positivos al coombs directo requirieron de algún tratamiento, por lo cual se recomienda tamizar de rutina a todos los recién nacidos.

111 **VÓMITOS RECURRENTES COMO PRESENTACIÓN CLÍNICA DE ERROR INNATO DE METABOLISMO**

Jacobo Rodríguez-Álvarez, Marcela Vela-Amieva, Nuria Francisco Revilla-Estivill, André Tapia-Vázquez, Raúl Guillen-González, Rodolfo Bolaños-Reyes
Unidad de Pediatría, Fundación Clínica Médica Sur.

Introducción. La presentación clínica de niños con errores innatos de metabolismo (EIM) es heterogénea en edad y manifestaciones; puede confundirse con numerosas entidades y debemos tener un alto índice de sospecha para diagnosticarlos. **Caso clínico** Paciente masculino de seis años y seis meses, con antecedente de 21 internamientos (12 hospitalarios y nueve a Urgencias); primero a los nueve meses, uno a los dos años, dos a los tres, tres a los cuatro, 11 a los cinco y cuatro a los seis años. Los síntomas y signos principales fueron dolor abdominal y vómitos; se documentó deshidratación en múltiples ocasiones, fiebre en nueve ingresos e infecciones de vías aéreas superiores en siete. En laboratorio presentó neutrofilia, acidosis metabólica con hiperlactatemia, cetonuria e hipoglucemias; tamiz metabólico ampliado reportado normal. A los cinco años se descartan enfermedad celiaca, porfiria, acidosis tubular renal, alteraciones de hormona de crecimiento y epilepsia abdominal. Rx de abdomen, USG abdominal, RMN cráneo y EEG normales. Se documentó esofagitis y duodenitis por SEG y endoscopia. En el último internamiento presentó hepatomegalia, olor anormal de orina y neutropenia, se reabordó para EIM. Presentó hiperlactatemia con anión GAP 17.1, amonio 119 µg/dL, cromatografía de aminoácidos en orina con elevación importante de los ácidos 3-hidroxi-isovalérico, 3-metil-glutacónico, 3-metilglutárico, 3-hidroxi-3-metilglutárico y elevación moderada de metilcrotonilglicina. Diagnóstico: deficiencia de la enzima 3-hidroxi-3-metilglutaril-CoA liasa. Actualmente asintomático, en tratamiento con dieta vegetariana limitada en leucina a 760 mg, carnitina 200 mg/d y benzoato de sodio.

112 **SÍNDROME DE HIPOVENTILACIÓN ALVEOLAR CENTRAL CONGÉNITA. A PROPÓSITO DE UN CASO**

Aron García, Atenea Flores, José Luis Carrillo, Javier Varela, Sarbelio Moreno, Rosa Del Razo, Rodolfo Bolaños, Eva Contreras
Unidad Intensiva Pediátrica, Fundación Clínica Médica Sur.

Introducción. El síndrome de hipoventilación alveolar central congénita (SHACC) es una entidad donde el control autónomo de la respiración está ausente o disminuido, lo que genera hipoxemia y/o acidosis respiratoria. La incidencia del síndrome es desconocida, ya que se presenta de forma muy rara. **Caso clínico.** Paciente con antecedente de diaforesis profusa durante el sueño. Después del año de edad dos ingresos a la Unidad de Terapia Intensiva Pediátrica, en el primero por cuadro de neumonía asociado a sepsis

grave. El segundo con neumonía intersticial. En ambos requirió intubación endotraqueal por crisis convulsivas y depresión respiratoria después de la administración de diazepam. Y en ambos con datos de insuficiencia cardíaca derecha. Posterior a la extubación en el primer evento requirió ventilación no invasiva (VNI) por 10 días. Después del segundo evento se detectó hipoventilación alveolar (acidosis respiratoria e hipoxemia), principalmente durante el sueño, a pesar de corregirse completamente la neumonía, siendo imposible destetar de VNI. Se descartó alteración estructural en SNC por RMN, así como etiología pulmonar, cardíaca y metabólica. Se realizó estudio polisomnográfico del sueño que corroboró síndrome de hipoventilación alveolar central congénita. Alta hospitalaria con VNI durante el sueño. **Discusión.** El SHACC es una entidad de difícil diagnóstico y pocas veces pensada por el médico, dado su baja incidencia. El diagnóstico se realiza por exclusión y, en general, se hace en el primer año de vida; sin embargo, se puede hacer de forma tardía, identificándose por las complicaciones asociadas a la hipoxemia crónica.

113 **ANEMIA APLÁSICA ASOCIADA A VIRUS DE EPSTEIN BARR. REPORTE DE UN CASO Y REVISIÓN DE LA LITERATURA**

Jimena Mancera, Karina Gil, Patricia Galindo,
Luisa Fernanda Tenorio
Unidad de Terapia Intensiva, Fundación Clínica Médica Sur.

La anemia aplásica (AA) es una entidad con una baja incidencia en México y a nivel internacional se estiman entre uno a seis casos por millón de individuos al año. Los síndromes de falla medular están caracterizados por pancitopenia en la sangre periférica e hi-

pocelularidad en la médula ósea. La mayoría de los casos son idiopáticos, con un pico en niños mayores. El 33% de las AA se relacionaron con exposición a tóxicos y el virus de Epstein Barr (VEB) en pocos casos. La presentación única en nuestro medio hospitalario representa un reto diagnóstico y terapéutico que demuestra el nivel de alta especialidad pediátrica en Médica Sur (MS). **Caso clínico.** Masculino de 11 años que acudió al Servicio de Urgencias Pediátricas de MS por cuadro de dos meses de evolución, caracterizado por dolor abdominal difuso, astenia, adinamia, e hiporexia; fiebre de 38.5 °C de tres días de evolución, palidez, tos productiva y rinorrea hialina, manejado con cefuroxima sin mejoría. A la exploración física: reactivo activo, pálido. Cavidad oral: úlcera en carrillos y lengua. Abdomen con hepatoesplenomegalia. Extremidades con equimosis y petequias. Biometría hemática inicial: HB 9.8, HTO 26.9, leucocitos 2,400, neutrófilos 100, linfocitos 84%, monocitos 5%. PFH, QS y ES: normales. Se inició abordaje de pancitopenia: aspirado de médula ósea y biopsia de hueso observando hipocelularidad < 5%, cariotipo normal, negativo para neoplasia. Se realizó perfil para VEB: ACVlgG Ac: 76.8 (0-19); ACVlgM: < 10 (0-19); ANIlgAg nuclear IgGAc: 45.8 (0-4) e inmunohistoquímica positiva para VEB. Se inició tratamiento con timoglobulina y metilprednisolona. Se proporcionaron medidas de soporte con transfusiones. Al sexto día de manejo presentó choqué séptico y colitis neutropénica, ingresando a UTIP y actualmente con inmunomoduladores, ciclosporina, estimulantes de colonias y medidas de sostén. Por su baja incidencia en México, es un reto diagnóstico, requiere manejo multidisciplinario y aun con un pronóstico reservado por las complicaciones asociadas a la neutropenia: desarrollo de infecciones severas y hemorrágicas; en el Hospital es posible proporcionar un manejo de alta especialidad pediátrica.

PSICOTERAPIA

114 **BULIMIA NERVIOSA Y COMORBILIDAD PSIQUIÁTRICA**

ME Ibarzábal, JA Hernández, E Bernal, A Córdova, G Flores,
J Hernández, J Car Carteles López, V Manassero, G Moguel,
N Rentería, M Sesma, J Vélez, MH Ramos
Unidad de Psiquiatría, Fundación Clínica Médica Sur.

Objetivo. Conocer la comorbilidad psiquiátrica en pacientes con bulimia nerviosa. **Material y métodos.** Se diagnosticaron 60 pacientes con bulimia nerviosa en la clínica de trastornos de la conducta alimentaria y obesidad infantil desde noviembre 2005 a marzo 2013. Cada paciente fue evaluado por un psiquiatra a través de una entrevista dirigida y la aplicación del MINI PLUS *Mini International Neuropsychiatric Interview* versión 5.0.0 Enero 2004, y MINI KID, *Mini International Neuropsychiatric Interview* para niños y adolescentes versión 1.1 enero 2000, según la edad del paciente. **Resultados.** Se evaluaron 60 pacientes, 59 femeninos, uno masculino; promedio de edad 21.0 (rango de 14 a 56). La comorbilidad psiquiátrica encontrada de acuerdo con los criterios del DSM IV TR: 60.0%, n = 36 trastorno depresivo mayor; 16.6%, n = 10 trastorno de ansiedad generalizado; 13.1%, n = 8 distimia; 11.6%, n = 7 rasgos límite de personalidad; 10%, n = 6 alcoholismo; 6.6%, n = 4 trastorno de ansiedad específico, y 6.6%, n = 4 trastor-

no adaptativo. Sólo 8.3%, n = 5 no presentaron comorbilidad psiquiátrica. **Conclusión.** La presencia del trastorno depresivo mayor sobresale al resto; sin embargo, los diagnósticos de rasgos límite de personalidad y de alcoholismo complican el abordaje individual, familiar y el pronóstico. Llama la atención que 12 casos salen del rango de edad esperado de más de 25 años; sin embargo, el tiempo de evolución promedio en estos pacientes fue de 12.5 años. Los datos concuerdan con la literatura internacional de comorbilidad psiquiátrica en bulimia nerviosa.

115 **LA FAMILIA DEL NIÑO OBESO**

ME Ibarzábal, JA Hernández, E Bernal, A Córdova, G Flores,
J Hernández, J López, V Manassero, G Moguel, N Rentería,
M Sesma, J Vélez, MH Ramos
Unidad de Psiquiatría, Fundación Clínica Médica Sur.

Objetivo. Identificar las características de la familia del niño y adolescente con obesidad. **Material y métodos.** Cada paciente que ingresa a la Clínica de Trastornos de la Conducta Alimentaria y Obesidad Infantil es evaluado por un psicoterapeuta familiar a través de una entrevista dirigida donde se explora estructura, funcionamiento, situación actual, creencias y formas de enfrentar la

obesidad del hijo. Este informe se escribe en la sección correspondiente del expediente donde incluye un genograma familiar y se entrega una síntesis a los padres como parte del informe diagnóstico. Resultados. Se presentan los datos de la evaluación de 55 familias, las características de los pacientes fueron: edad: 5-17 años, promedio: 11.7, femeninos 35, masculinos 20, del área metropolitana 46, foráneos nueve, estudiantes 54, sin ocupación uno. De los hallazgos en las familias integradas sobresalen: sobreinvolucración 60.0%, n = 33; conflicto entre pareja 50.9%, n = 28; rigidez 45.4%,

n = 25, límites difusos 47.2%, n = 26; falta de límites con el hijo 43.6%, n = 24, triangulación paciente 40%, n = 22; falta de límite con la pareja 36.3%, n = 20; asimetría de la pareja 34.5%, n = 19, padres con culpa 32.7%, n = 18. Familia desintegrada 25.4%, n = 14, padres divorciados 16.3%, n = 9; hijos adoptados 5.4%, n = 3, y huérfano de madre 1.8% = n = 1. Conclusión. Estas características de las familias influyen significativamente en el apego al tratamiento y el pronóstico de la enfermedad, lo que hace indispensable la intervención del psicoterapeuta familiar en estos casos.