

Características ultrasonográficas benignas y malignas de masas anexiales

Juan Manuel Zavaleta-Landa,* Jesica Sánchez-Portillo,** Diana Luz Gutiérrez-Espinosa,** Daniela Martínez del Razo**

RESUMEN

En el análisis de las enfermedades pélvicas de pacientes femeninas, el ultrasonido es usado cotidianamente como principal herramienta diagnóstica. Dentro de las diferentes etiologías se encuentran las masas a nivel de ovarios. Los estudios realizados por expertos presentan un alto grado de certeza en los hallazgos con los cuales se emite un probable diagnóstico con base en su presentación por imagen; dentro de las diversas lesiones observadas a nivel de anexos, se encuentra una gran variedad de patologías. La presente es una revisión de las principales características encontradas en los estudios de ultrasonido a nivel pélvico con orientación a su benignidad o malignidad, las cuales se analizaron para su categorización bajo un diagnóstico probable y con el pronóstico correspondiente.

Palabras clave. Ovario. Septos. Doppler.

La modalidad de imagen por ultrasonido es actualmente la mejor técnica que proporciona información precisa para detectar y caracterizar las diferentes masas anexiales. Dentro de éstas, hay dos grandes grupos de importancia a tratar como tema de interés: benignas y malignas; teniendo una sensibilidad de 88 a 100% y una especificidad de 62 a 96%, si se realiza por un experto en el área.

La mayoría de las masas ováricas en pacientes pre-menopáusicas son de origen benigno, y pueden ser adecuadamente caracterizadas por ultrasonido. En cuanto a la consistencia sólida observada por sí sola es el dato de mayor peso pronóstico para malignidad (20%); sin embargo, tumores benignos e indeterminados pueden presentarse de esta manera; tal es el caso de cistadenomas serosos y mucinosos, cistadenofibromas, quistes dermoides y hemorrágicos, endometriomas, etc.

ABSTRACT

In the analysis of pelvic disease female patients, ultrasound is routinely used as the main diagnostic tool. Among the different etiologies are the masses at ovarian level. The expert studies show a high degree of certainty in the findings from which proposes a probable diagnosis based on imaging presentation; within the various lesions observed at annexes level, there is a wide variety of pathologies. This is a review of the main features found in studies of pelvic ultrasound guidance at its benign or malignant, which were analyzed for categorization under a probable diagnosis and the corresponding prognosis.

Key words. Ovary. Septa. Doppler.

Otros datos ultrasonográficos de malignidad son aquellos septos que se presentan en gran número o con engrosamiento mayor a 2 mm, con irregularidad y flujo elevado al aplicarse la función de Doppler, el cual presenta índices de resistencia y pulsatilidad bajos además de velocidades de flujo elevados.

Datos de malignidad por ultrasonido en masas ováricas:

- Ecotextura correspondiente a conformación sólida o heterogénea, tomando como componente de este dato a las vegetación y nodulaciones (Figuras 1 y 2); se debe tener precaución de no tomar engrosamientos de pared como un dato de este tipo, aunque proyecciones de la pared de más de 3 mm son así consideradas; esta característica se observa generalmente de igual o mayor ecogenicidad a la de la pared y con o

*Unidad de Cirugía, **Especialidad en Imagenología Diagnóstica y Terapéutica, Fundación Clínica Médica Sur.

Correspondencia:

Dr. Juan Manuel Zavaleta-Landa
Unidad de Cirugía, Fundación Clínica Médica Sur
Puente de Piedra, Núm. 150. Col. Toriello Guerra. México, D.F.
Tel.: 5424-7200, Ext. 3200. Correo electrónico: zavasch980@gmail.com

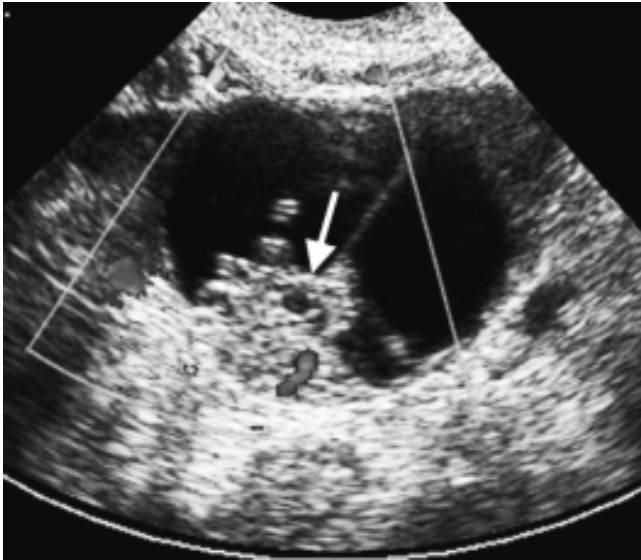


Figura 1. Cistadenoma seroso que presenta nodulación sólida en su interior, además de un septo central y flujo en la función Doppler, datos de malignidad.

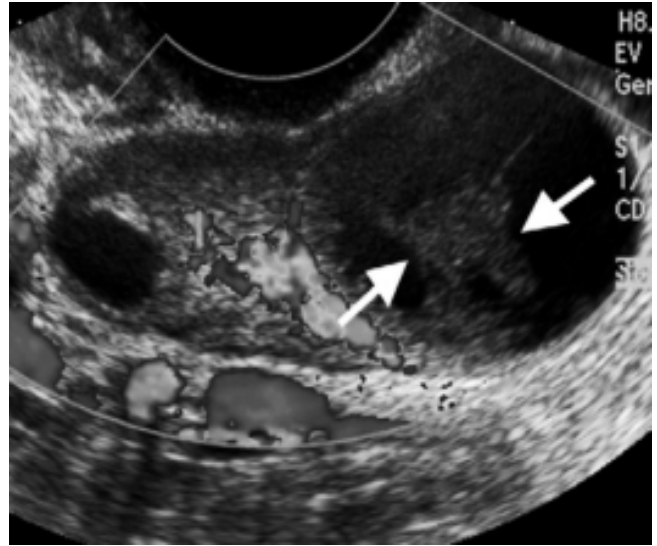


Figura 3. Quiste complejo a nivel de ovario, el cual presenta zona de apariencia sólida que corresponde a hemorragia, siendo un dato benigno.

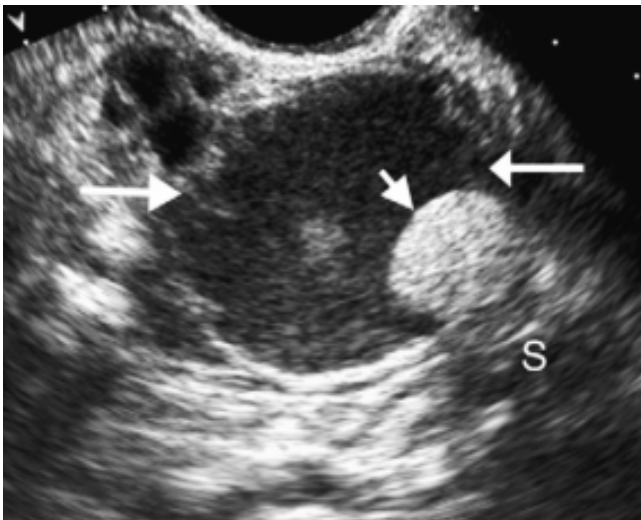


Figura 2. Teratoma, masa con ecos internos de baja intensidad y nodulación mural de tipo sólido, el cual proyecta sombra acústica posterior.

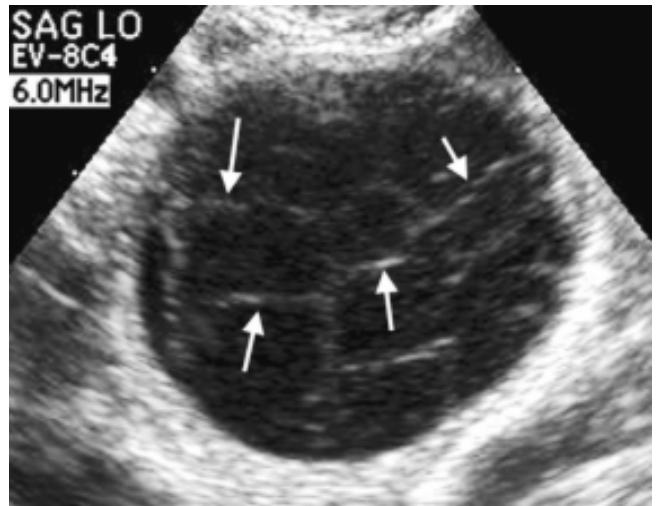


Figura 4. Quiste hemorrágico con múltiples ecos internos y un patrón reticular, generado por depósitos de fibrina, los cuales no corresponden a septos verdaderos.

sin proyección de sombra, respectivamente; otras situaciones pueden generar errores diagnósticos al ser consideradas como lesiones de componente sólido. Dentro de ellas se encuentran lesiones con hemorragia aguda o incluso aquellas dentro de las cuales se ha conformado un coágulo; por otro lado, lesiones con componente totalmente sólido y lesiones únicas y uni-

laterales, tienen casi 100% de probabilidad de corresponder a lesiones de tipo benigno, siendo las metástasis, linfoma, disgerminomas y teratomas los que corresponden a lesiones malignas.

- Alta vascularidad de la masa en general, pared o septos y/o vegetaciones (Figura 3), además deben de ser consideradas otras características observadas ante

la aplicación de la función Doppler tales como velocidades de flujo aumentadas e índices de resistencia y pulsatilidad bajos, así como bajos índices de resistencia.

- Engrosamiento e irregularidad de pared y septos (Figura 4); en general, estas características deben ser analizadas principalmente en cuanto al grosor que presentan, tomándose como parámetro de malignidad cuando es mayor a 2-3 mm y en gran número; sin embargo, hay situaciones en que lesiones de tipo hemorrágico generan septos secundarios a depósitos de fibrina, como es el caso de quistes de tipo hemorrágico, endometriomas, etc.
- Presencia de ascitis con un diámetro antero-posterior mayor a 15 mm; este dato observado durante los estudios se considera maligno debido a la diseminación peritoneal que pueden presentar algunas neoplasias, aunque pequeñas cantidades pueden ser normales.
- Aumento de volumen en su seguimiento. Estos dos conceptos son de gran importancia, teniendo en cuenta que mujeres pre y menopáusicas tienen características diferentes en cuanto a la funcionalidad ovárica y, por tal motivo, los parámetros son diferentes. De tal manera que para aquéllas que aún tienen periodos menstruales, se considera un diámetro máximo de 5 cm y en mujeres menopáusicas, un diámetro de 1 cm como parámetro límite de seguimiento antes de optar por un abordaje quirúrgico. Lesiones por debajo de estos diámetros pueden ser seguidas por medio de ultrasonido con un periodo de seis semanas.

En conclusión, el asumir que cualquier masa pélvica es de origen ovárico, expone al médico a un error diag-

nóstico; por lo cual, el médico debe de tener en cuenta los posibles diagnósticos diferenciales como el embarazo ectópico, quistes paraováricos, quistes de inclusión peritoneal, abscesos tubo-ováricos y otras como el quiste de Tarlov, la cual es una patología del sistema nervioso.

Otros factores que se deben tomar en cuenta para valorar la probable malignidad son la edad de la paciente, estatus menopáusico, antecedentes de CA ovárico y de mama, así como la elevación de CA 125, pero sobre todo se debe de considerar que los datos de malignidad descritos previamente tomados como datos aislados no conforman una probabilidad diagnóstica de benignidad o de malignidad de gran certeza, sino que al encontrarse relacionadas dentro de una lesión orientan con mayor valor predictivo a lesiones de tipo maligno.

REFERENCIAS

1. Berek & Novak's Gynecology. Benign Diseases of the Female Reproductive Tract. 14th Edition. Lippincott Williams & Wilkins; 2007, p. 440.
2. Danforth's Obstetrics and Gynecology. Gynecologic Ultrasound. 10th Ed., Lippincott Williams & Wilkins; 2008, p. 547.
3. Brown DL, Dudiak KM, Laing FC. Adnexal Masses. US Characterization and Reporting Radiology. *Radiology* 2010; 254(2): 342-54.
4. Peh WCG, Khong PL, Yin Y, Ho W, Evans NS, Gilula LA, et al. Imaging of Pelvic Insufficiency tu1, Scientific Exhibit 1996; 16(2): 335-348. Publicación en línea, consultada y disponible en: http://www.researchgate.net/publication/14242061_Imaging_of_pelvic_insufficiency_fractures.
5. Kenneth J, Strully MD, Saul Heiser MD. Lumbar and Sacral Cysts of Meningeal Origin. *Radiology* 1954; 62: 544-9
6. Diel J, Ortiz O, Losada RA, Price DB, Hayt MW, Katz DS. The sacrum: pathologic spectrum, multimodality imaging, and subspecialty approach. *Radiographics* 2001; 21(1): 83-104.