

# Caracterización de cadenas ganglionares cervicales por US y PET-CT

Jaime García-Gómez,\* Luis Felipe Alva,\*\* Juan Carlos García-Reyna,\*\*\*\*  
Nayeli Ortega,\*\*\*\* Verónica Espinoza,\* Grisselle Arias\*

## RESUMEN

El cáncer de cabeza y cuello representa hasta 5% de todos los tumores malignos. La identificación de metástasis en los ganglios linfáticos regionales es la clave para la planificación terapéutica, así como la estadificación y la evolución pronóstica de estos tumores. La identificación de los ganglios linfáticos cervicales representa uno de los retos para los radiólogos, ya que la mayoría de los especialistas no tienen suficiente conocimiento acerca de la anatomía de cabeza y cuello, además de no estar familiarizados con el uso de la clasificación ganglionar, la cual es de gran importancia en la evaluación de la patología del cuello. Las técnicas de imagen incrementan la precisión hasta en 85% para la identificación de adenopatías cervicales en un número significativo de pacientes con cáncer de cabeza y cuello que no presentan adenopatías en la exploración física. Una vez que un ganglio cervical es identificado en un procedimiento de diagnóstico por imagen, el radiólogo debe describir sus características morfológicas, determinar su localización y emplear la nomenclatura adecuada para referir los hallazgos, y de esta manera orientar al clínico acerca de su compromiso patológico. En este artículo se ejemplifican los niveles ganglionares cervicales por ultrasonido y por tomografía por emisión de positrones con tomografías computarizadas, así como la identificación de las características de benignidad y malignidad. Se mencionan las características que orientan los patrones de benignidad y malignidad, incluyendo imágenes demostrativas en dónde visualizar las características morfológicas y la localización por niveles de las cadenas ganglionares cervicales en imágenes axiales y coronales por tomografía por emisión de positrones con tomografías computarizada y ultrasonido.

**Palabras clave.** Ganglios linfáticos cervicales. Tumores malignos. Cáncer de cabeza y cuello.

## ABSTRACT

Head and neck cancer represents 5% of malignant tumours. Metastasis identification at cervical lymph nodes is the key for therapeutic planning, as well as staging and prognostic evolution of these tumours. Cervical lymph nodes identification may represent one of the most challenging difficulties for radiologists, since most specialists do not have enough knowledge about head and neck anatomy, as well as the unknowing of cervical lymph nodes classification, which is of great importance for neck pathology evaluation. Different image modalities can identify a significant number of patients with cancer of head and neck lymphadenopathy up to 85%. Once a lymph node is identified in a diagnostic study, the radiologist must describe its morphologic characteristics, localization and use the most accurate nomenclature to refer the findings to the clinician and determine the criteria to be used in evaluating whether a node is pathologic or not. In this article we describe and illustrate the nodal cervical classification by ultrasound and positron emission tomography - computed tomography and the identification of nodes features in order to differentiate their typical benign and malignant lesions. The imaging characteristics and typical locations of neck lymph nodes are illustrated on axial and coronal positron emission tomography - computed tomography with the corresponding ultrasound.

**Key words.** Cervical lymph nodes. Malignant tumour. Head and neck cancer.

\*Departamento de Radiología e Imagen, Hospital Médica Sur.

\*\*Instituto Nacional de Enfermedades Respiratorias.

\*\*\*Unidad PET-CT UNAM.

\*\*\*\*Departamento de Medicina Nuclear, Instituto Nacional de Rehabilitación.

Correspondencia:

Dr. Jaime I. García-Gómez

Departamento de Radiología e Imagen, Hospital Médica Sur

Puente de Piedra Núm. 150. Col. Toriello Guerra. Deleg. Tlalpan, C.P. 14050, México, D.F.

Tel.: 5424-7200, Ext. 3360. Correo electrónico: garciajaime2003@yahoo.com

## INTRODUCCIÓN

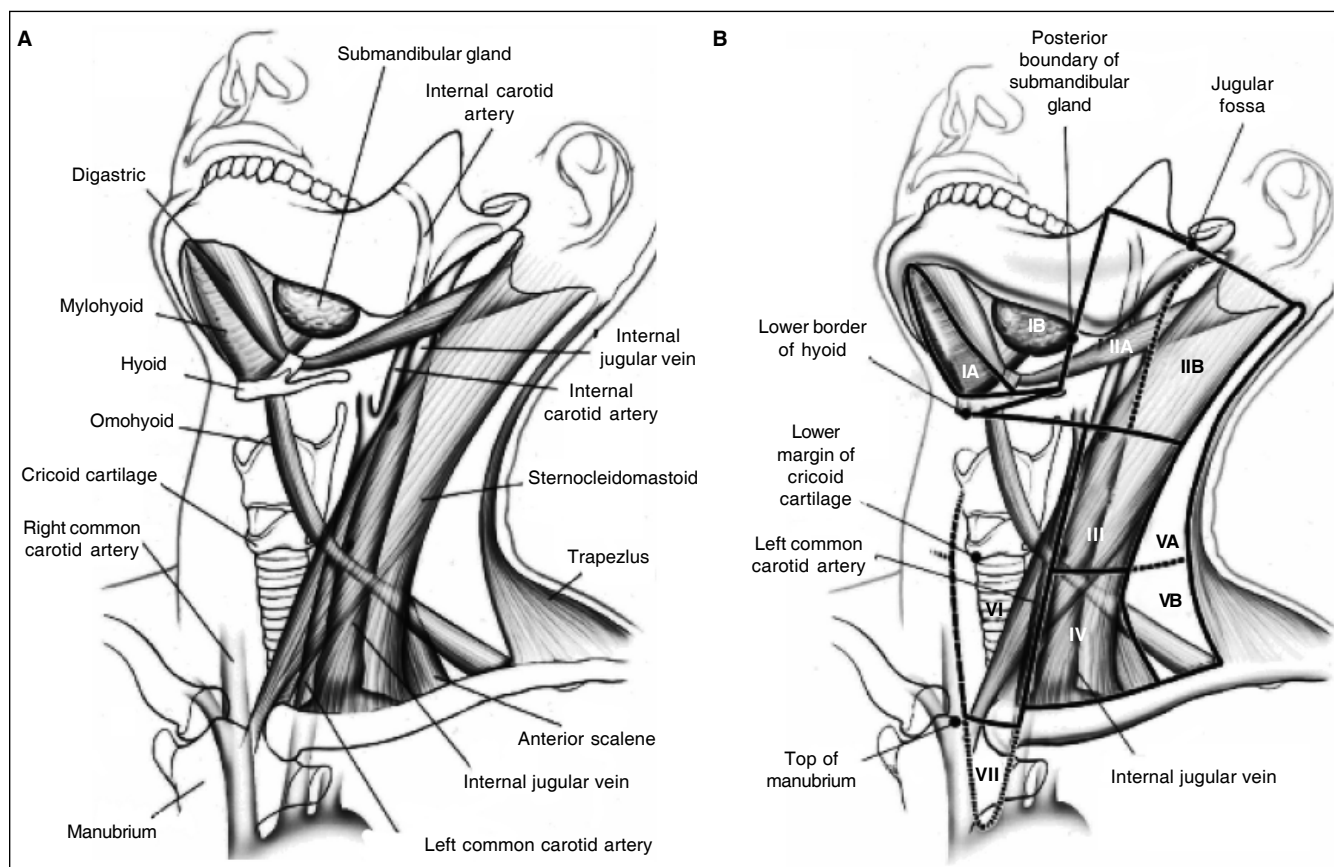
La red linfática del cuello es un sistema de tránsito y permanencia para las células neoplásicas provenientes de las tumoraciones de cabeza, cuello y tórax. Un sitio de localización preferente de estas células son los ganglios cervicales. El médico especialista en imagen debe tener un conocimiento suficiente de la anatomía del cuello; esta zona es compleja debido a la gran diversidad y número de estructuras que se hallan en tan reducido espacio (Figura 1).

Un aspecto necesario en la evaluación del cuello es el conocimiento de la clasificación de los ganglios linfáticos patológicos, la cual fue propuesta por Rouvière, en 1938, quien definió la localización anatómica y el drenaje de los ganglios linfáticos; esta clasificación ha sido modificada en diversas ocasiones. En la actualidad, la clasificación más empleada es la propuesta por *The American Joint Committee on Cancer and the American Academy of Otolaryngology Head and Neck Surgery* (Tabla 1), la cual fue actualizada en el 2000.<sup>1</sup>

La localización superficial de las estructuras del cuello permiten que la ecografía en tiempo real de alta resolución, y en su modalidad Doppler color, pueda mostrar claramente la anatomía, sus variantes y las alteraciones en diferentes situaciones patológicas; por ello esta técnica desempeña un papel fundamental en el diagnóstico de patología de cabeza y cuello.<sup>2,3</sup>

El ultrasonido es sólo uno de los varios métodos diagnósticos existentes en la actualidad que, además de no emitir radiación, es accesible y económico para evaluar las estructuras del cuello. Los transductores de alta frecuencia (7.5-15 MHz) proporcionan una penetración suficiente de las ondas de ultrasonidos (de hasta 5 cm) y una alta definición con una resolución de 0.7 a 1 mm. No existe ningún método de imagen que pueda conseguir este grado de resolución espacial. Son preferibles los transductores lineales a los sectoriales debido a su amplitud de campo de visión y a la capacidad de combinar la escala de grises de alta frecuencia con Doppler color.<sup>3,4</sup>

Para el estudio de ultrasonido de cuello el paciente debe ser colocado en posición supina, con el cuello



**Figura 1.** Anatomía de las cadenas ganglionares cervicales.

**Tabla 1.** Clasificación del *American Joint Committee on Cancer* de los ganglios linfáticos cervicales según su nivel y localización.

- **Nivel I:**
  - 1a: submentonianos.
  - 1b: submandibulares.
- **Nivel II:** cadena ganglionar cervical anterior. Ganglios linfáticos de la cadena yugular interna desde la base craneal hasta el nivel del hueso hioides.
  - IIa: ganglios anteriores, mediales o laterales a la vena yugular interna.
  - IIb: ganglios posteriores a la vena yugular interna.
- **Nivel III:** ganglios de la cadena yugular interna entre el hueso hioides y el cartílago cricoides.
- **Nivel IV:** ganglios de la cadena yugular interna entre el cartílago cricoides y la clavícula.
- **Nivel V:** ganglios de la cadena espinal accesoria por detrás del músculo esternocleidomastoideo.
  - VA: Desde la base craneal hasta el borde inferior del cartílago cricoides.
  - VB: Desde el borde inferior del cartílago cricoides hasta la clavícula.
- **Nivel VI:** ganglios del compartimento visceral desde el hueso hioides por arriba hasta la escotadura supraesternal por debajo. A cada lado, el borde lateral está constituido por el borde medial de la adventicia carótida.
- **Nivel VII:** ganglios del mediastino superior.

extendido y examinarse en planos transversales y longitudinales. Deben evaluarse la tiroides, glándulas submandibulares y submaxilares, parótidas y extenderse lateralmente hasta la región de la arteria carótida y la vena yugular, donde puedan existir adenopatías de la cadena yugular para definir ganglios patológicos supraclaviculares.

Otro método diagnóstico para la evaluación del cuello es la tomografía computarizada (TC), que debe realizarse de preferencia con la administración de medio de contraste para diferenciar los ganglios linfáticos del cuello y por la falta de refuerzo tras la administración de contraste. El vaso se ve subir y bajar por el cuello y habitualmente se bifurca; los ganglios, aunque pueden tener una apariencia ovoidea, no tienen un aspecto tubular como los vasos. La dificultad en la distinción entre un ganglio y un músculo se reduce con el conocimiento apropiado de la anatomía correspondiente.

La tomografía por emisión de positrones con tomografías computarizada (PET-CT) es un método diagnóstico híbrido no invasivo que requiere el empleo de radiación

ionizante y su utilidad radica en la identificación bioquímica y fisiológica de diferentes patologías, donde la oncología es su principal indicación, aunque también es utilizada en cardiología, neurología y otras especialidades.<sup>5,6</sup>

Este método diagnóstico se basa en la identificación de la actividad glucolítica incrementada tras la administración de un radiofármaco; dentro de los más utilizados se contempla el 2- [fluor-18] fluor-2-deoxy-D-glucosa (FDG-18). Un incremento en el metabolismo de la glucosa en las células tumorales resulta en la captación del radiofármaco a ese nivel, y se representa por imágenes con mayor intensidad de color de acuerdo con el grado metabólico de las estructuras analizadas, lo que ayuda a diferenciar las células con potencial maligno de las benignas.<sup>7</sup>

En la evaluación de la metástasis ganglionar regional, en los pacientes con cáncer de cabeza y cuello, el médico nuclear y el radiólogo deben evaluar el grado metabólico, así como determinar si los ganglios patológicos son ipso-laterales, contra-laterales o bilaterales. Los ganglios patológicos se definen por su aumento de tamaño o por la alteración de su arquitectura. Además, es necesario determinar la diseminación extracapsular del tumor, el atrapamiento de la carótida y la fijación del tumor en la base del cráneo o el espacio pre-vertebral debido a que estas características de los ganglios linfáticos metastáticos influyen en el pronóstico y el tratamiento.<sup>4,8</sup>

La captación tumoral de FDG-18 puede determinarse mediante la observación visual de las imágenes o por la medición de la captación de FDG-18 en una región de interés en la imagen de PET. El SUV (*standard uptake value*) es una medición semi-cuantitativa de la captación del radiofármaco en un punto de interés. Se utiliza para definir áreas malignas y benignas. El SUV indica si en una lesión ha aumentado o disminuido la captación de FDG, además de que compara y mide la respuesta tumoral al tratamiento. Los tejidos normales como el hígado, pulmones y médula ósea tienen un SUV entre 0.5 y 2.5, mientras que las neoplasias malignas tienen un SUV de 2.5 a 3.0.

La captación de FDG no es específica para malignidad dado que se ha observado captación aumentada por actividad muscular reciente, después de una quimio o radioterapia y en procesos inflamatorios como tuberculosis o sarcoidosis, pero siempre menor a la observada en tumores malignos.<sup>4,7</sup>

La presencia de metástasis ganglionar incrementa la morbilidad y mortalidad del paciente en 50%; mientras que la linfadenopatía bilateral empeora el pronóstico del paciente, así como la presencia de infiltración extra-capsular. La presencia de grasa interna corresponde al hilio, lo cual suele indicar benignidad. De acuerdo con su loca-

lización, la necrosis se caracteriza por su presencia en la periferia, mientras que la necrosis en áreas centrales; su densidad en la TC y su intensidad en la resonancia magnética (RM) son similares a las de la grasa de los tejidos adyacentes del cuello.

La identificación de necrosis ganglionar es importante e implica la presencia de metástasis regional. Estudios recientes han señalado que la TC y la RM presentan sensibilidad y especificidad similares para la detección de necrosis en ganglios, oscilando entre 91 y 93% con la ecografía, siendo estos niveles de 77 y 93%.<sup>4,7</sup>

El objetivo de este trabajo fue evaluar las cadenas ganglionares en pacientes que presentan patología de cuello y con diversas modalidades radiológicas (US, TC y PET-CT). De la misma manera, conocer los niveles ganglionares por ultrasonido y tomografía, así como diferenciar los ganglios con probabilidad benigna de patología neoplásica.

## MATERIAL Y MÉTODOS

En este protocolo de tipo observacional se incluyeron todos los estudios realizados en la unidad de PET-CT del Departamento de Radiología e Imagen del Hospital Médica Sur durante el 1 de febrero 2009 al 31 de agosto 2009. Se realizaron 598 estudios PET-CT con FDG-18 (Tomógrafo Biograph, Siemens Medical Solutions, EU). Se seleccionaron 20 pacientes (12 hombres y ocho mujeres), mayores de edad, con aumento en el metabolismo a nivel de cadenas ganglionares cervicales en los niveles I al VII, a los cuales se les realizó ultrasonografía de alta resolución y Doppler con transductores de 14 y 10 MHz (Acuson Antares

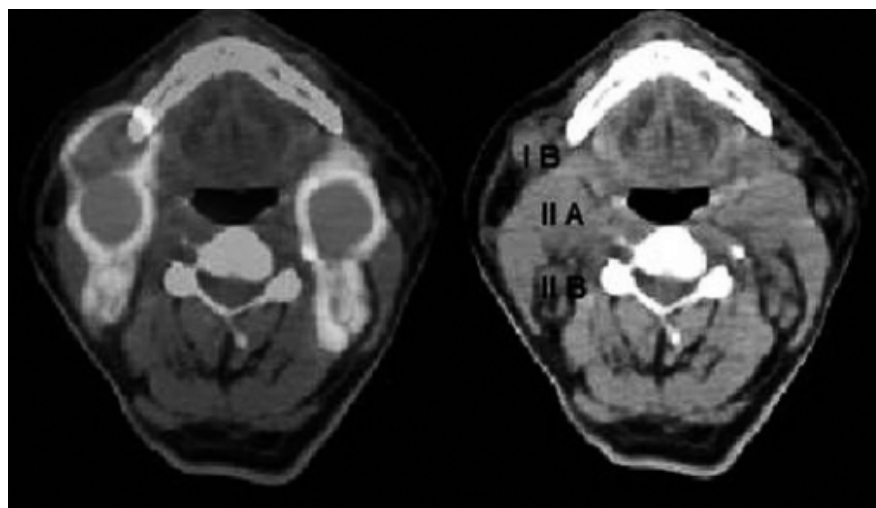
Siemens, EU), identificando los mismos ganglios que resultaron hiper-metabólicos en el PET-CT, así como la comparación entre ambos métodos.

## RESULTADOS

De los 20 pacientes seleccionados se encontraron un total de 82 ganglios en los diferentes niveles de la cadena ganglionar cervical, los cuales mostraron aumento en el metabolismo tras la administración de FDG-18 en el PET-CT; estos pacientes se sometieron a la realización de ultrasonido de alta resolución enfocado a cuello con transductor de alta frecuencia y con evaluación Doppler color. Los hallazgos se ordenaron de acuerdo con la clasificación ganglionar cervical propuesta por *The American Joint Committee on Cancer and the American Academy of Otolaryngology Head and Neck Surgery*, los cuales se exponen a continuación.

### Clasificación por imagen de las cadenas ganglionares cervicales

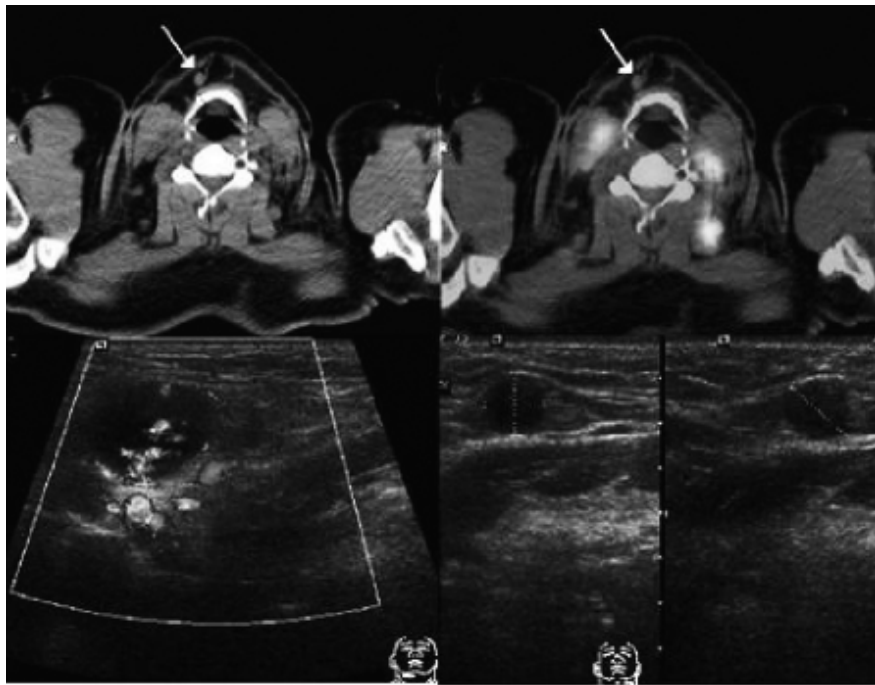
- **Nivel I.** Incluye todos los nódulos por arriba del hueso hioides y por debajo del músculo milohioideo y anteriores a una línea transversa dibujada en cada imagen axial posterior a la glándula submandibular. Este nivel puede subdividirse en IA (submentoniano), ganglios mediales entre los músculos digástricos e IB (submandibular), aquellos ganglios adyacentes a la glándula submandibular. A este nivel se encontraron tres ganglios en los 20 pacientes analizados, uno en el nivel IA y dos en el nivel 2B del lado derecho, no se encontró ninguno en el lado izquierdo a este nivel. Por PET-CT mostraron



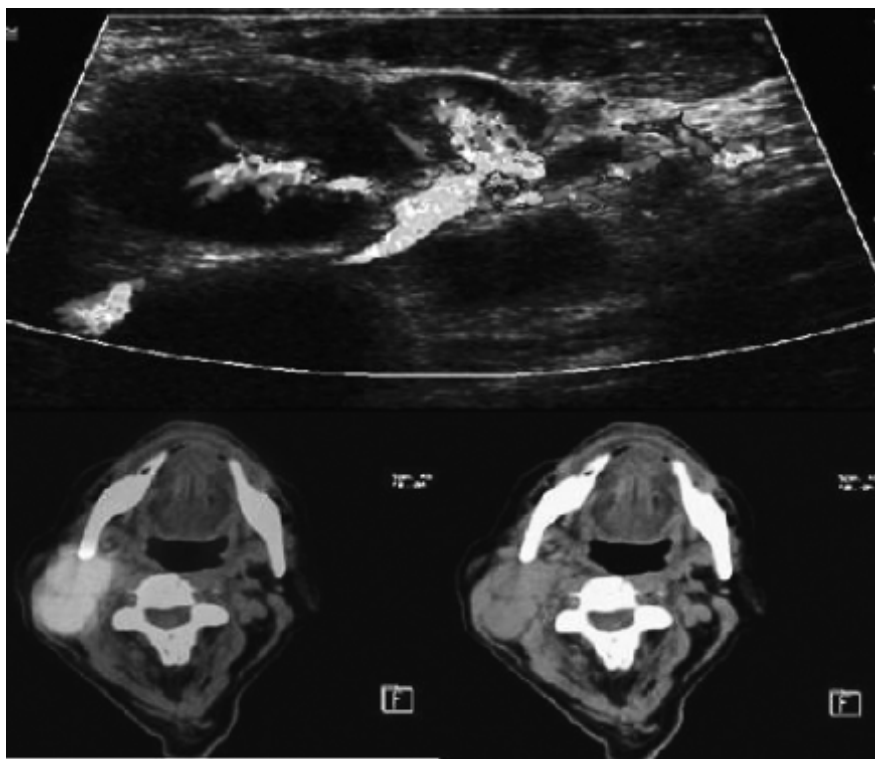
**Figura 2.** Corte axial de fusión PET-CT, niveles ganglionares IB, IIA y IIB.

un aumento discreto en el metabolismo (SUV 2.5), sugestivo de proceso inflamatorio y por US mostraron forma redondeada y anecoica (Figuras 2 y 3).

- **Nivel II.** Se extienden desde la base del cráneo hacia un nivel inferior del hueso hioideo. Los ganglios de este nivel se encuentran anteriores a una línea



**Figura 3.** Fusión de PET-CT en un paciente con diagnóstico de linfoma no Hodgkin difuso de células pequeñas. La flecha señala ganglio reactivo con SUV < 5 en localización IB derecha, ganglios localizados en región IA y IB por US.



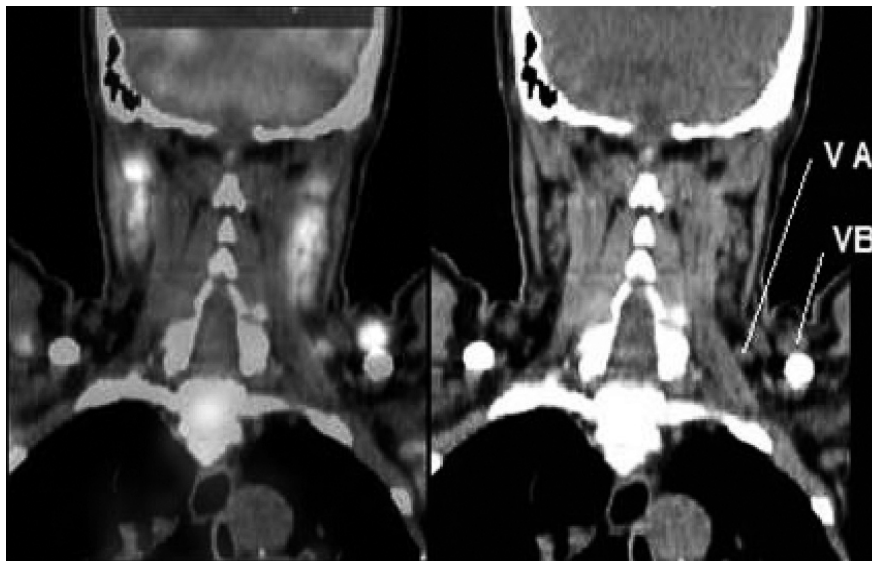
**Figura 4.** US y PET-CT con ganglios reactivos en corte axial que muestra aumento en la captación de radiofármaco FDG-18 a nivel IIa y IIb, en paciente masculino de 31 años con diagnóstico de linfoma no Hodgkin.

imaginaria dibujada posterior al borde del músculo esternocleidomastoideo y posterior a la glándula submandibular. Este nivel se puede dividir en ganglios IIA, localizados en el trayecto de la vena yugular interna en ambos lados del cuello y los IIB antes clasificados

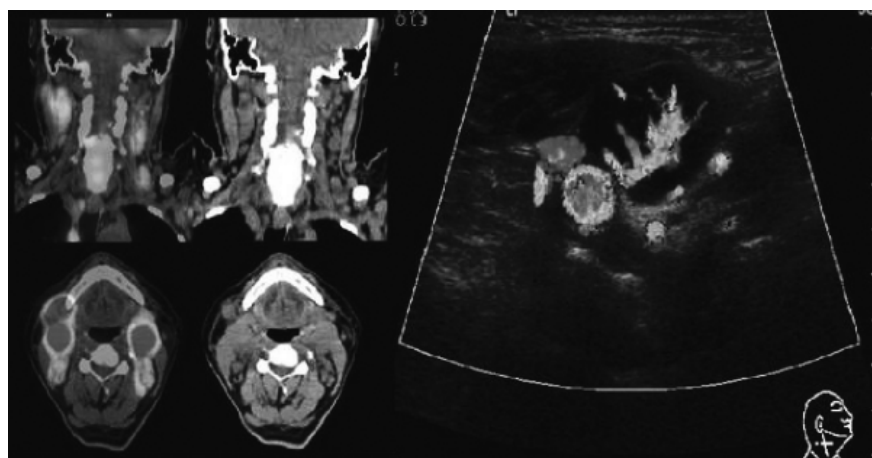
como espinales accesorios, los cuales se localizan posteriores a la vena yugular interna y se caracterizan por encontrarse separados de ésta por un plano graso. Se observaron por PET-CT un total de 12 ganglios localizados en el lado derecho (siete en el nivel IIA y cinco

**Tabla 2.** Niveles ganglionares afectados con mayor frecuencia en los cánceres de cabeza y cuello.

Localización del cáncer	Niveles ganglionares afectados con frecuencia
Nasofaringe	Niveles I y V ipsilaterales y contralaterales
Suelo de la boca y lengua oral	Niveles I y II ipsilaterales
Base de la lengua y amígdala	Niveles II y III ipsilaterales
Paladar blando	Niveles II y III ipsilaterales y contralaterales
Laringe supraglótica	Niveles II y III ipsilaterales y II contralaterales
Glottis	Niveles II y III ipsilaterales



**Figura 5.** Corte coronal de fusión PET-CT, vista posterior de niveles ganglionares VA y VB.



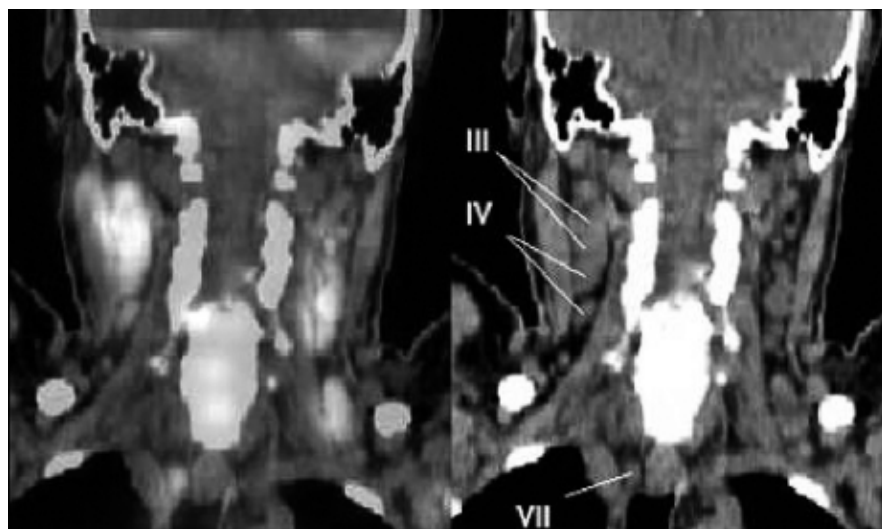
**Figura 6.** PET-CT, cortes coronales y axiales con aumento de la captación de radio fármaco en ganglios a nivel IIa, III y IV en paciente con diagnóstico de linfoma difuso, mixto de células pequeñas, US del mismo paciente con ganglio localizado en nivel III, hipoeoico, vascularizado, adyacente a la carótida común derecha.

en el IIB) y nueve en el izquierdo (cuatro en el nivel IIA y cinco en el IIB), los cuales mostraron un aumento importante en el metabolismo (SUV 7), sugestivo de infiltración neoplásica, mientras que por US mostraron pérdida del hilio graso, con forma redondeada, flujo Doppler aumentado, pérdida de su arquitectura y aumento en su tamaño (más de 1.5 cm) (Figuras 2 y 4).

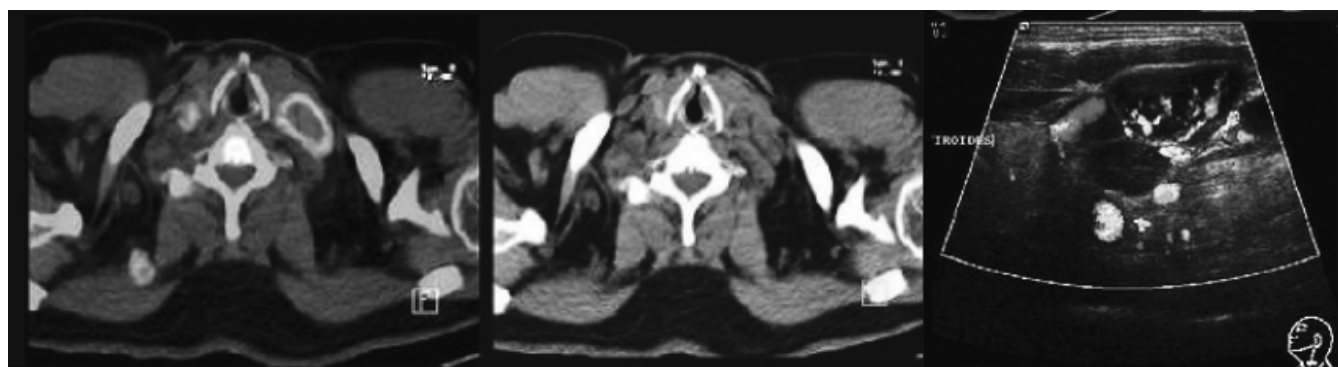
- **Nivel III.** Son aquellos ganglios que se encuentran entre el borde inferior del hueso hioides y el margen inferior del cartílago cricoides; estos ganglios son anteriores a una línea transversa dibujada en el borde posterior del músculo esternocleidomastoideo; los ganglios de este nivel se encuentran laterales a la arteria carótida común. Se observaron por PET-CT un total de 16 ganglios localizados en el lado derecho y 11 en el izquierdo, los cuales mostraron aumento importante

en el metabolismo (SUV 6 a 9) sugestivo de infiltración neoplásica, por US mostraron pérdida del hilio graso y presentaron forma redondeada y pérdida de su arquitectura, así como aumento en su tamaño (más de 2.0 cm) y gran vascularidad tras la aplicación de Doppler color (Figuras 5 y 6), ésta fue la localización más frecuente de ganglios cervicales (Tabla 2).

- **Nivel IV.** En este nivel se encuentran los ganglios localizados por debajo del borde inferior del cartílago cricoides y superiores a la clavícula (Figuras 6-8). El borde medial de la arteria carótida común sirve como referencia anatómica para separar los ganglios cervicales del nivel VI. A este nivel (IV) se observaron por PET-CT un total de cinco ganglios localizados en el lado derecho y siete en el izquierdo, mostrando un aumento importante en el metabolismo (SUV 6-9)



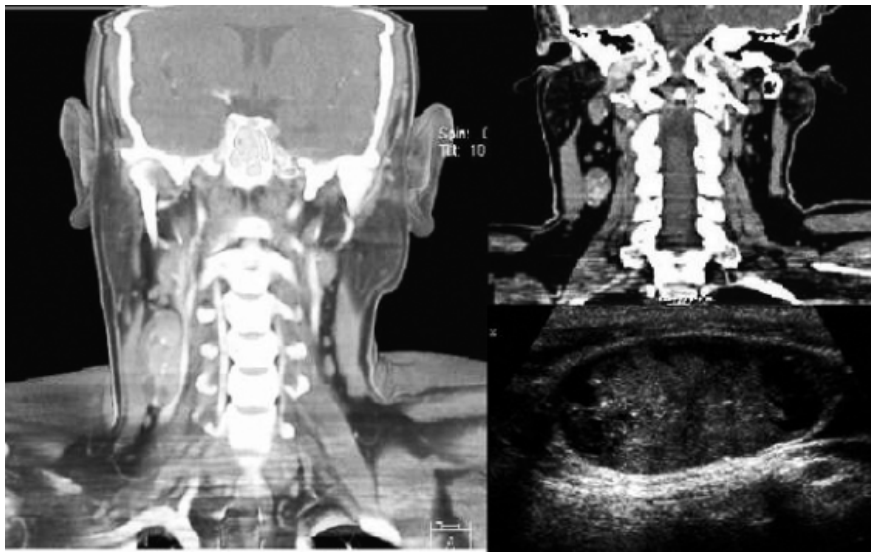
**Figura 7.** Corte coronal de fusión PET-CT, vista anterior niveles ganglionares III y IV.



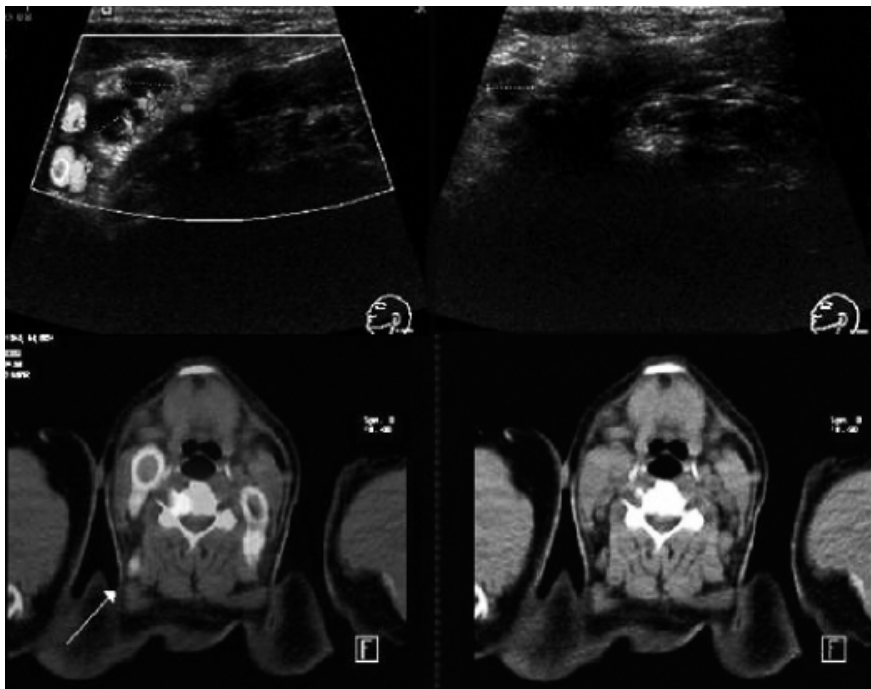
**Figura 8.** PET-CT cortes axiales que demuestran aumento de la captación en nivel 4 izquierdo en paciente con linfoma no Hodgkin, US del mismo paciente con múltiples ganglios hipervasculares en nivel IV izquierdo.

sugestivo de infiltración neoplásica, y por U.S. mostraron pérdida del hilio graso, con forma redondeada y pérdida de su arquitectura y aumento en su tamaño (más de 2.0 m), tras la administración de Doppler color mostraron vascularidad moderada. A este nivel del lado derecho se observó un ganglio linfático con calcificaciones en su interior en un paciente con cáncer de tiroides (Figura 9).

- **Nivel V.** Se incluyen los ganglios que se encuentran desde la base del cráneo y posteriores al borde de inserción del músculo esternocleidomastoideo hacia la clavícula. Todos los ganglios a este nivel se encuentran anteriores al borde del músculo trapecio, los cuales se pueden subdividir en: VA (nivel superior) que van de la base del cráneo al margen inferior del cartílago cricoides posteriores al músculo esternocleidomas-



**Figura 9.** Cortes coronales de tomografía simple y contrastada de ganglio cervical metastático derecho, en nivel ganglionar III, en un paciente con diagnóstico de carcinoma papilar de tiroides, correlación ultrasonográfica de ganglio en el mismo paciente.

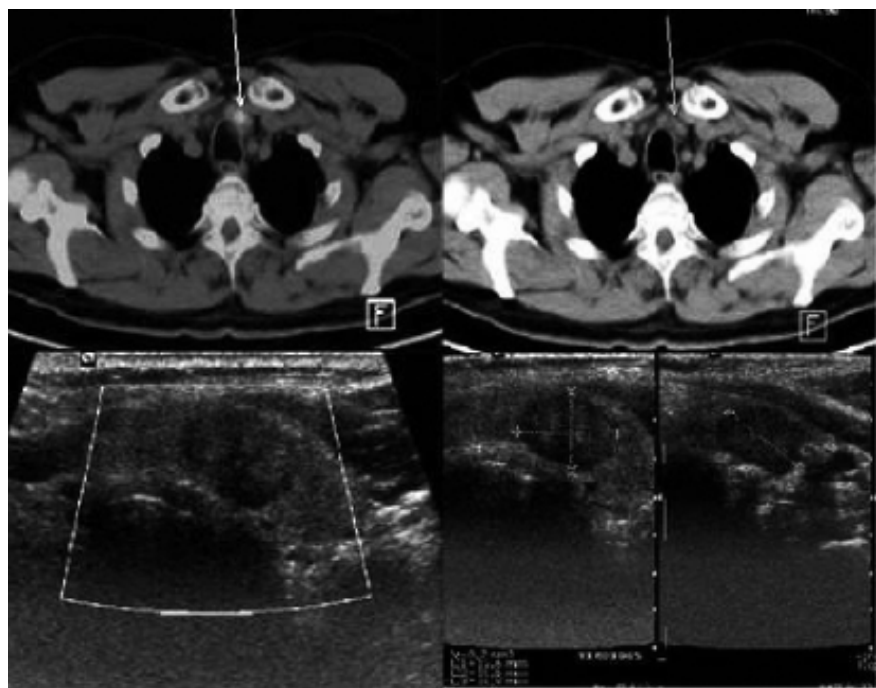


**Figura 10.** US de cuello con ganglios, hipoeoicos, redondeados, con aumento de la vascularidad en el modo Doppler color, cortes axiales de fusión PET-CT. La flecha muestra ganglio con aumento en la captación en región ganglionar VB, se observan ganglios a otros niveles cervicales.

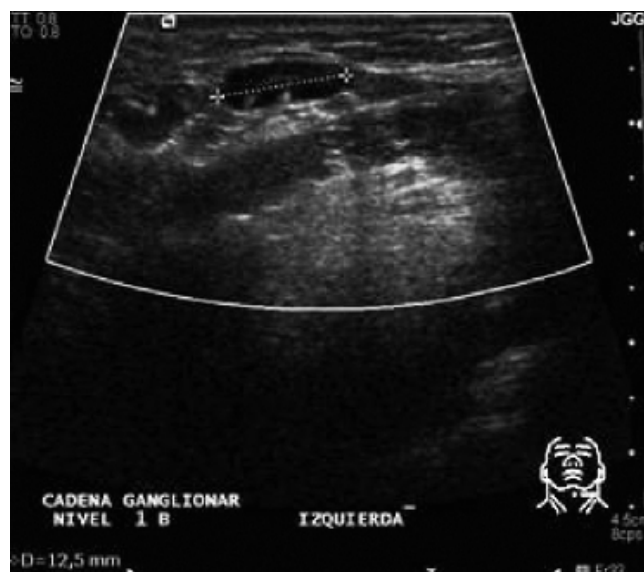
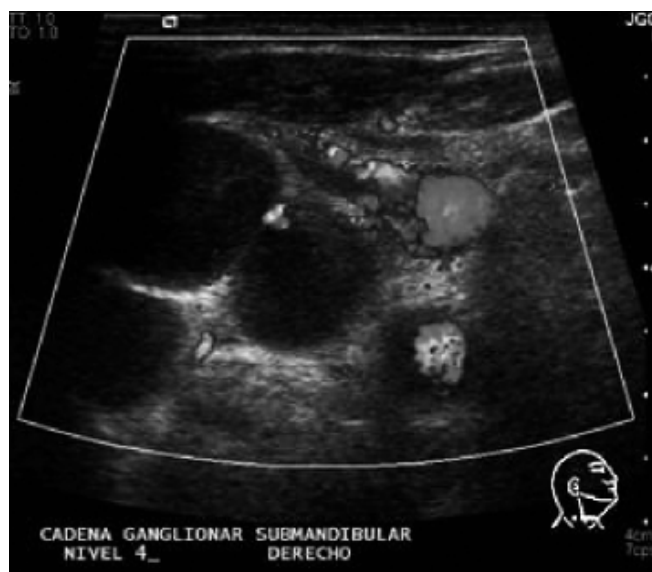

toideo y VB (nivel inferior) que abarcan aquellos que se localizan inferiores del cartílago cricoides y superiores al borde de la clavícula y postero-laterales a la inserción del músculo esternocleidomastoideo y anteriores al músculo escaleno. Se observaron por PET-CT, un total de cuatro ganglios localizados en el

lado derecho (uno en el nivel VA y tres en el nivel VB) y seis en el izquierdo (dos en el nivel VA y cuatro en el nivel VB), mostrando aumento importante en el metabolismo (SUV 5-9) sugestivo de infiltración neoplásica, y por US pérdida del hilio graso con forma redondeada y pérdida de su arquitectura, así



**Figura 11.** Cortes axiales de fusión PET-CT, la flecha muestra aumento en el metabolismo a nivel ganglionar VI, que por U.S. corresponde a nódulo tiroideo heterogéneo, ovalado con poca vascularidad a la aplicación del Doppler color, en un paciente con adenoma tiroideo.



**Figura 12.** US con ganglios de características malignas en nivel IV y ganglios en nivel IB de características benignas.

como aumento en su tamaño (más de 1.5 cm) y poca vascularidad tras la aplicación de Doppler color (Figuras 5 y 10).

- **Nivel VI.** Son aquellos de localización visceral que se encuentran inferiores al hueso hioides y superiores al borde del manubrio, y entre los márgenes mediales de las arterias carótidas comunes izquierda y derecha. Se encontraron dos ganglios adyacentes a la glándula tiroides, con aumento en el metabolismo y forma redondeada por US, uno de ellos sugestivo de adenoma tiroideo (Figura 11).
- **Nivel VII.** Se localizan caudales al borde del manubrio en el mediastino superior entre los márgenes mediales de las arterias carótidas comunes izquierda y derecha. Estos ganglios ubicados en el mediastino superior se extienden hacia la vena innominada. Se observaron por PET-CT un total de tres ganglios localizados en el lado derecho y cuatro en el izquierdo, mostrando un aumento importante en el metabolismo (SUV 7) sugestivo de infiltración neoplásica, y por US pérdida del hilio graso, de su arquitectura, con forma redondeada y poca vascularidad tras la aplicación Doppler (Figura 2).

## DISCUSIÓN

### Tamaño y contorno de los ganglios linfáticos

El criterio establecido del tamaño de los ganglios linfáticos es arbitrario. Usando el diámetro longitudinal máximo, el límite superior normal en los niveles I y II fue de 1.5 cm,<sup>4</sup> y para el resto, el límite alto de normalidad fue de 1 cm. Las técnicas de imagen incrementan la precisión hasta 80-85% con identificación de adenopatías cervicales en un número significativo de pacientes con cáncer de cabeza y cuello que no presentan adenopatías en la exploración física.<sup>1,9</sup> La forma de los ganglios linfáticos es inespecífica; sin embargo, los ganglios benignos tienden a ser arriñonados o planos, mientras los malignos tienden a ser redondeados<sup>3</sup> (Figura 12). La presencia de grasa en un ganglio suele indicar benignidad (Figura 12).

### Ganglios calcificados

Es infrecuente encontrar calcificación en los ganglios cervicales, observándose en 1% de los casos.<sup>4</sup> No es un factor predictivo de enfermedad benigna o maligna; sin embargo, permite limitar el diagnóstico

diferencial respecto a la etiología.<sup>4</sup> La calcificación de los ganglios es más frecuente en el carcinoma papilar tiroideo<sup>3</sup> (Figura 9).

## CONCLUSIONES

El conocimiento de los niveles ganglionares cervicales es de vital importancia para la evaluación de la patología de cuello. Las diversas modalidades diagnósticas empleadas en radiología apoyan la caracterización y diferenciación de los ganglios cervicales. La palpación clínica de los ganglios linfáticos en la enfermedad maligna no es muy confiable y presenta niveles de sensibilidad y precisión de 65 y 85%, respectivamente. Las técnicas de imagen pueden apoyar en la identificación de las adenopatías en un número significativo de pacientes con cáncer de cabeza y cuello.<sup>1,5</sup>

## ABREVIATURAS

- **FDG:** 2- [fluor-18] flour-2-deoxy-D-glucosa.
- **PET-CT:** tomografía por emisión de positrones con tomografías computarizada.
- **RM:** resonancia magnética.
- **SUV:** *standard uptake value*.
- **TC:** tomografía computarizada.
- **US:** ultrasonido.
- **VA:** nivel superior.
- **VB:** nivel inferior.

## REFERENCIAS

1. Som PM, et al. Imaging Based Nodal Classification for evaluation of Neck Metastatic Adenopathy. *AJR* 2000; 174.
2. Ahuja AT, et al. Sonographic Evaluation of Cervical Lymph Nodes, Pictorial Essay. *AJR* 2005; 184.
3. Rumak W. Diagnostico por ecografía. 2a Ed. Editorial Marban; 2005, p. 585-9, 703-27.
4. Gor DM. Técnicas de imagen de los ganglios linfáticos en el cáncer de cabeza y cuello: aspectos básicos. *Clínicas radiológicas de Norteamérica. Radiol Clin N Am* 2006; 44: 101-10.
5. American Cancer Society. Cancer facts and figures 2005. Atlanta.
6. Erasmus J, et al. Thoracic FDG PET State of the Art. *Radiographics* 1998; 18: 5-20.
7. Lale Kostakoglu, et al. Clinical Role of FDG PET in evaluation of Cancer patients. *RadioGraphics* 2003; 23: 315-40.
8. Grossman, Yousem. Neurorradiología. 2a Ed. Editorial Marban; 2007, p. 681-3.
9. Atula TS, Varpula Mj, Kurji TJ, et al. Assessment of cervical lymph node status in head and neck cancer patients: Palpation, CT, and low field magnetic resonance imaging compared with us. *Eur J Radiology* 1997; 25: 152-61.