

Hemangiomas hepáticos gigantes: reporte de tres casos y revisión de la literatura

María del Carmen Manzano-Robleda,* Sofía Ornelas-Arroyo,* Liz Toapanta-Yancapaxi,* Miguel Motola-Kuba,*
Nancy Edith Aguilar-Olivos,* Norberto Carlos Chávez-Tapia,* Misael Uribe-Esquivel*

RESUMEN

Antecedentes. La prevalencia de hemangiomas hepáticos es de 5-20% en la población en general con una distribución mujer:hombre de 6:1. La mayoría son asintomáticos. Los hemangiomas gigantes (≥ 4 cm) son una patología infrecuente y hasta 79% de éstos presentan dolor abdominal como síntoma principal. En la actualidad, el método más preciso para el diagnóstico es la imagen por resonancia magnética reportándose una sensibilidad y especificidad de 95 y 100%, respectivamente. **Objetivo.** Describir las características clínicas y de imagen de una serie de casos de hemangiomas gigantes. **Material y métodos.** Se incluyeron los pacientes que se presentaron en la Consulta Externa con diagnóstico de hemangiomas hepáticos gigantes durante el periodo de enero 2012 a enero 2013. **Resultados.** Se incluyeron tres pacientes con hemangiomas hepáticos gigantes, dos mujeres y un hombre, con un rango de edad de 30 a 58 años. La mayoría asintomáticos, un paciente presentó dolor abdominal relacionado con el tamaño del hemangioma. En la evaluación no se observaron alteraciones bioquímicas. Los tres pacientes se diagnosticaron mediante ultrasonido hepático, todos se evaluaron en detalle por tomografía computarizada e imagen por resonancia magnética. La evolución de los pacientes 1 y 2 ha sido favorable y se vigilarán con estudios de imagen anuales; la paciente 3 se caracterizó por presentar síntomas progresivos de dolor abdominal y múltiples hemangiomas gigantes, y fue valorada por el Servicio de Cirugía. **Conclusión.** Los hemangiomas hepáticos que se presentan en este trabajo coinciden con lo descrito en la literatura, generalmente son asintomáticos, de tamaño variable, con mayor prevalencia en el sexo femenino. El manejo quirúrgico está indicado únicamente en aquellos tumores gigantes en los que se presenten síntomas, se documente aumento de tamaño o exista duda diagnóstica con malignidad.

Palabras clave. Hemangioma hepático. Hemangioma hepático gigante. Presentación clínica hemangiomas hepáticos.

ABSTRACT

Background. The prevalence of hepatic hemangiomas range between 5 and 20% in the general population with a female: male ratio of 6:1. Most of hepatic hemangiomas are asymptomatic. Giant hemangioma is defined by a size ≥ 4 cm, when giant hemangioma is present up to 79% of patients presented abdominal pain. Nowadays, the most accurate method for diagnosis is de image for magnetic resonance with a sensitivity and specificity of 95 and 100% respectively. **Aim.** Describe the clinical and radiological characteristics of giant hemangiomas clinic cases. **Material and methods:** All patients with giant hemangioma diagnosis during January 2012 to January 2013 period were included. **Results.** Three patients with giant hemangioma diagnosis were included, two women and one man, with an age between 30 to 58 years old. Most patients were asymptomatic, but only one presented abdominal pain related to hemangioma size. None of them present with biochemical alteration. All patients were diagnosed by computerized tomography and magnetic resonance imaging. The clinical course of patient one and two has been favorable and will be monitored with annual image studies. The patient number three undergo progressive symptoms due to abdominal pain and multiple giant hemangiomas; assessment has been sent to the surgical service. **Conclusion.** The hepatic hemangiomas described in this work match with the characteristics described in the literature, being mostly asymptomatic, of a variable size, and most frequent in women. Surgical management is indicated only in giant size tumors, which symptoms are present, when increased in size and to exclude malignancy.

Key words. Hepatic hemangioma. Giant hepatic hemangioma. Clinical course of hepatic hemangiomas.

INTRODUCCIÓN

Los hemangiomas hepáticos representan los tumores benignos primarios de hígado más comunes. Su etiología

benigna se debe a ectasias vasculares congénitas del endotelio vascular sin hiperplasia ni hipertrofia celular.¹ La prevalencia es de 5-20%, la edad de presentación varía de los 35 a los 65 años, pueden ser únicos o múltiples y

* Fundación Clínica Médica Sur. Clínica de Enfermedades Digestivas y Obesidad. México, D.F.

Correspondencia:

María del Carmen Manzano-Robleda.

Residencia Gastroenterología. Clínica de Enfermedades Digestivas y Obesidad, Fundación Clínica Médica Sur. Puente de Piedra, Núm. 150, Col. Torriello Guerra, Deleg. Tlalpan, C.P. 14050, México, D.F. Cel. 044 55 12 95 36 66
Correo electrónico: macmanzano@gmail.com

de tamaño variable (desde < 5 cm hasta 30 cm), se consideran gigantes cuando alcanzan un tamaño > 4 cm, comúnmente son unifocales y de localización subcapsular (90%). La distribución hombre: mujer predomina en el sexo femenino hasta en 1:6.² Debido a la mayor presentación en el sexo femenino, se han estudiado asociaciones hormonales como embarazo, uso de anticonceptivos orales o terapia de reemplazo hormonal, siendo la serie de casos más grande la reportada por Glinkova, *et al*, en 2004, donde, de 94 pacientes con hemangiomas hepáticos gigantes cerca de la mitad de 12.7% que presentó aumento de tamaño recibieron hormonas exógenas.³ Estos pacientes pueden presentar hemangiomas sincrónicos en otros órganos hasta en 15% de los casos (piel, pulmón y cerebro), por lo que se deben buscar intencionadamente.² Aunque la mayoría son asintomáticos, hasta 79% de los tumores que rebasan los 4 cm presentan dolor abdominal como síntoma principal.⁴ En la actualidad, el método más preciso para el diagnóstico es la imagen por resonancia magnética (IRM) donde observamos el característico reforzamiento nodular periférico seguido de reforzamiento central en una masa homogénea bien definida, reportándose sensibilidad y especificidad de 95 y 100%, respectivamente.² Típicamente estos tumores no presentan elevación de marcadores tumorales y rara vez pueden presentar alteración en las pruebas de funcionamiento hepático.

CASO CLÍNICO

Se presenta el reporte de tres pacientes con hemangiomas hepáticos gigantes y sus características generales (Tabla 1), los cuales acudieron a la consulta de nuestro hospital durante enero 2013. El 66% fueron mujeres (n = 2) y presentaron importantes variaciones en el tamaño del tumor, de 4.8 cm a 11 cm de diámetro. Los pacientes 1 y 2 se encontraron asintomáticos al momento del diagnóstico, las lesiones se encontraron accidentalmente por estudios de imagen por otras causas, chequeo general e infección de vías urinarias, respectivamente; ambos

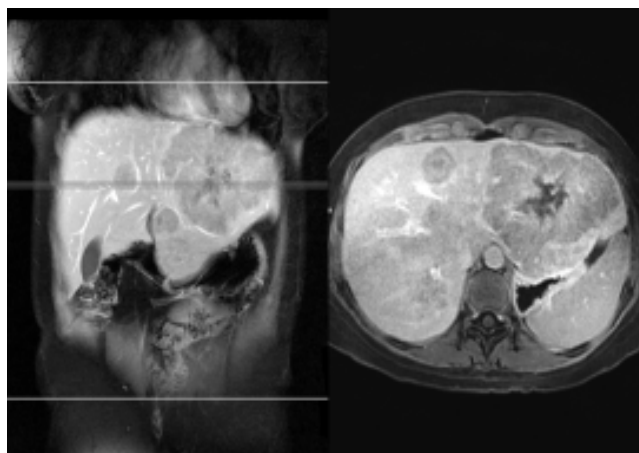


Figura 1. Imagen por resonancia magnética dinámica con gadolinio del paciente 3.

mediante ultrasonografía (USG). A diferencia de los anteriores, el paciente 3 presentó dolor abdominal en hipocóndrio izquierdo, náusea, pirosis y plenitud posprandial, por lo que se realizó USG y estudios de extensión, los cuales incluyeron IRM donde se corroboró el diagnóstico de diez lesiones compatibles con hemangiomas de hasta 11 cm de diámetro, la mayor en lóbulo hepático izquierdo (Figura 1).

En el paciente 3 se descartaron otras causas de dolor abdominal o patología gastrointestinal que explicaran los síntomas, por lo que se consideró manejo quirúrgico, ya que las indicaciones para cirugía reportadas en la literatura incluyen dolor abdominal progresivo, aumento de tamaño (> 2 cm/año) o en caso de duda diagnóstica para descartar malignidad.⁵ Dentro de las opciones de tratamiento quirúrgico para esta paciente se encuentran, principalmente:

- La resección hepática donde se remueve el parénquima hepático que contiene el tumor incluyendo vasos y ductos biliares si es necesario (técnica más usada en hemangiomas gigantes y múltiples).

Tabla 1. Características de los pacientes.

Paciente	Edad (años)	Sexo	Dolor abdominal	Segmentos hepáticos involucrados	Tumores (n)	Tumor más grande (cm)	Uso de TH
1	48	M	No	6	1	4.8	No
2	58	H	No	3,7,5	3	6	No
3	30	M	Si	2,3,5,6	10	11	Sí

M: mujer. H: hombre. TH: terapia hormonal.

- Enucleación donde se disecciona la cápsula del tumor y se preserva mayor cantidad de tejido hepático (técnica preferentemente usada en hemangiomas < 10 cm y de localización anterior y/o superior).
- Ligadura selectiva de la arteria hepática en caso de tumores irresecables para alivio de síntomas (dolor).^{5,6}

Nuevas estrategias terapéuticas sugieren el uso de Sorafenib como antiangiogénico, sobre todo en casos con pacientes con poca reserva hepática y con involucre multilobar, faltan estudios poblacionales que apoyen este tratamiento; sin embargo, es una opción prometedora.⁷ Los pacientes 1 y 2 se mantenían en observación, ya que fueron asintomáticos; sin embargo, se debe realizar seguimiento por estudio de imagen anual para determinar crecimiento.⁵ Los pacientes presentaron características similares a las reportadas en la literatura, edad de presentación entre 30 y 58 años, la mayoría del género femenino y asintomáticos. La paciente con dolor abdominal presentó mayor número de tumores y de mayor tamaño, así como síntomas gastrointestinales por compresión extrínseca.

CONCLUSIÓN

Los hemangiomas hepáticos que se presentan en este trabajo coinciden con lo descrito en la literatura, generalmente son asintomáticos, de tamaño variable, con mayor prevalencia en el sexo femenino. El manejo quirúrgico

está indicado únicamente en aquellos tumores gigantes en los que se presenten síntomas, se documente aumento de tamaño o exista duda diagnóstica con malignidad.

ABREVIATURAS

- **cm:** centímetros.
- **H:** hombre.
- **IRM:** imagen por resonancia magnética.
- **M:** mujer.
- **TH:** terapia hormonal.
- **USG:** ultrasonografía

REFERENCIAS

1. Etemadi A, et al. Cavernous hemangioma of the liver: factors affecting disease progression in general hepatology practice. *Eur J Gastroenterol Hepatol* 2011; 23(4): 354-8.
2. Ehrl D, et al. Incidentaloma of the liver: management of a diagnostic and therapeutic dilemma. *HPB Surg* 2012; 2012; 891787.
3. Glinkova V, et al. Hepatic haemangiomas: possible association with female sex hormones. *Gut* 2004; 53(9): 1352-5.
4. Erdogan D, et al. Management of liver hemangiomas according to size and symptoms. *J Gastroenterol Hepatol* 2007; 22(11): 1953-8.
5. Yoon SS, et al. Diagnosis, management, and outcomes of 115 patients with hepatic hemangioma. *J Am Coll Surg* 2003; 197(3): 392-402.
6. Yedibela S, et al. Management of Hemangioma of the Liver: Surgical Therapy or Observation? *World J Surg* 2013.
7. Yamashita S, et al. Giant cavernous hepatic hemangioma shrunk by use of sorafenib. *Clin J Gastroenterol* 2013; 6(1): 55-62.