

Hemoptisis masiva en fibrosis quística tratada con Amplatzer Plug IV

José Carlos Herrera-García,* Rubén Sánchez-Pérez,* Carlos Arroyo-Cabrera,* Patricia Nuche-Salazar**

RESUMEN

La hemoptisis es una complicación que se reporta comúnmente en los pacientes con diagnóstico de fibrosis quística y afecta aproximadamente a 9% de la población. Puede darse en escasa cantidad hasta episodios masivos que ponen en riesgo la vida del paciente. Su patogénesis es compleja, pero la causa más aceptada es la inflamación persistente de la vía aérea asociada a neovascularización con daño en la vasculatura de las arterias bronquiales. Se describe el caso de un joven de 22 años de edad con diagnóstico confirmado de fibrosis quística en quien se logró control de la hemoptisis por medio de embolización de las arterias bronquiales y colocación de dispositivo Amplatzer Plug IV por vía percutánea con éxito.

Palabras clave. Fibrosis quística. Hemoptisis. Embolización. Amplatzer.

ABSTRACT

The hemoptysis is a complication commonly reported in patients diagnosed with cystic fibrosis and affects approximately 9% of the population. It may be in limited quantity to massive events that threaten the patient's life. Its pathogenesis is complex, but the most commonly accepted cause is persistent airway inflammation associated with neovascularization with damage to the vasculature of the bronchial arteries. The case of a 22 year old with confirmed diagnosis of cystic fibrosis in whom control of hemoptysis was achieved through embolization of bronchial arteries and placement PLUG IV Occluder device percutaneously successfully described.

Key words. Cystic fibrosis. Hemoptysis. Embolization. Occluder device.

INTRODUCCIÓN

La hemoptisis es más común en adolescentes y rara en niños pequeños; se ha comprobado que se asocia con una mortalidad de 50 a 85%.^{1,2} Se estima que aproximadamente 1% de los enfermos con fibrosis quística presentará un episodio de hemoptisis masiva cada año, cuya frecuencia mayor se da entre aquellos que sobrepasan los 16 años de vida.^{3,4} El 22% de los pacientes cuentan con una función pulmonar normal;¹ sin embargo, dentro de sus complicaciones más frecuentes están la asfixia secundaria a la variante exanguinante en 80% y la anemia aguda por sangrado masivo en el restante 20%.^{5,6}

El pulmón tiene doble sistema vascular, pulmonar y bronquial, y entre éstos pueden surgir múltiples anastomosis de predominio en los lechos capilares, que se encargan del intercambio gaseoso alveolar; la circulación

bronquial es la responsable de 5% del gasto cardiaco y está encargada de la irrigación de la estructura. La circulación bronquial maneja presiones sistémicas y es la responsable de 90% de los episodios de hemoptisis; puede, asimismo, generar sangrados masivos cuando cuenta con anastomosis con otras arterias como la mamaria interna, la subclavia, las intercostales y otras del orden sistémico, hecho que a su vez explicaría la importancia del tratamiento adecuado de los episodios de hemoptisis y las posibles complicaciones de la embolización.^{5,6} Adicionalmente se han demostrado procesos de neovascularización y remodelación vascular posteriores a procesos inflamatorios como bronquiectasias, bronquitis crónica o infecciones crónicas necrosantes del parénquima pulmonar adyacente a los bronquios, que contribuyen a la etiopatogenia de la hemoptisis.^{5,6} Esta condición tiene su origen en la erosión y posterior ruptura de una arteria bronquial con

* Fundación Madonna di Guadalupe. ** Departamento de Cardioneumología de Puebla, Puebla, México.

Correspondencia:

Dr. José Carlos Herrera-García
Fundación Madonna Di Guadalupe. Departamento de Cardioneumología de Puebla Av. Kepler, Núm. 2143,
Reserva Territorial Atlixayotl, 72190, Puebla, Puebla, México
Correo electrónico: jchg10@yahoo.com.mx

drenaje a la vía aérea, siendo la inflamación crónica de esta última la que estimula la hipertrofia y la neovascularización.^{5,6} En los episodios agudos de exacerbación en los pacientes con fibrosis quística se han detectado niveles elevados del factor de crecimiento endotelial vascular (promotor de la angiogénesis); también se han identificado productos bacterianos que alteran el epitelio y el endotelio vascular y que estimulan la proliferación arterial bronquial,⁵ lo cual lleva a elongación, dilatación y tortuosidad de los vasos bronquiales, así como de sus anastomosis y sus colaterales.^{5,9}

Su etiología puede verse enmarcada en otros orígenes como el tratamiento con fármacos antiinflamatorios no esteroideos que interfieren con la hemostasia, el uso de fármacos irritantes en aerosol, el déficit de vitamina K y las variaciones en la presión arterial por cambios posturales.⁴

Aunque el diagnóstico de hemoptisis es clínico, la mayoría de los pacientes cuentan con un estudio de imagen torácica que permite determinar la severidad y extensión del compromiso parenquimatoso y de la pequeña vía aérea que puede acompañar su evolución (como en el caso de las bronquiectasias que pueden facilitar la presentación clínica inicial con expectoración hemoptoica o hemoptisis recurrente). En algunos casos conviene realizar fibrobroncoscopia para identificar con mayor precisión el sitio del sangrado. La evaluación complementa con el estudio de anomalías en la coagulación como causa del sangrado (deficiencia de vitamina K, trastornos de la función hepática, trombocitopenia), antes de cualquier manejo específico.¹

Dentro de los diagnósticos diferenciales de hemoptisis se encuentran: los sangrados de la vía aérea superior o del tracto gastrointestinal, la aspiración de cuerpo extraño y la ingestión de medicamentos. De otra parte, para el estudio de los casos de hemoptisis se investigan de manera integral sus probables causas y la condición del paciente, como mínimo con la ayuda de una radiografía de tórax, biometría hemática, pruebas de coagulación, pruebas de función hepática y muestras de secreciones bronquiales para estudio microbiológico.³

Algunos episodios de hemoptisis pueden mejorar de forma espontánea sin necesidad de intervenciones o cambios en el tratamiento, mientras que otros, que sólo ocurren en los episodios de exacerbación que desaparecen luego del control de la misma, pero recidivan ante una nueva agudización.^{5,9}

Son estrategias del tratamiento habitual la administración de antibióticos de amplio espectro con óptima cobertura contra *S. aureus* y *P. aeruginosa*, teniendo en cuenta que son más efectivos los manejos con medicación endovenosa

que inhalada, si bien su uso conjunto aumenta la efectividad.^{10-19,20} Asimismo, figuran el aumento de las medidas de limpieza de la vía aérea como la utilización de alfa dornasa y la DNasa recombinante humana, que favorece el aclaramiento mucociliar al disminuir la viscosidad de las secreciones, y por ende los episodios de exacerbación con el fin de evitar infecciones severas.⁴

El tratamiento de los episodios de hemoptisis comprende, de igual forma, un enfoque integral que incluye tranquilizar al paciente, brindar sedación eventual, garantizar el apoyo psicológico, suspender medicamentos potencialmente hemorrágicos o irritantes, oxígeno suplementario, corregir el déficit de vitamina K, transfundir ante pérdidas importantes de sangre e iniciar terapia con antibióticos, vasopresina, ácido tranexámico o desmopresina endovenosa.^{2-12,21} La evaluación inicial deberá realizarla personal capacitado para llevar a cabo el tratamiento a la brevedad posible: revisión broncoscópica, estudios de imagen y tratamiento por embolización, así como decidir llevar a cabo la intervención quirúrgica.¹⁹ Se recomienda evitar la percusión torácica durante 24 h, aunque no existe evidencia de que se deba suspender la terapia respiratoria; ésta debe reintroducirse lo antes posible para mejorar la higiene bronquial.^{13,14} En los episodios de hemoptisis masiva o si se repite el sangrado (más de 100 mL diarios durante siete días), se considera efectuar broncoscopia más embolización con el fin de localizar y controlar el sangrado, aunque se debe tener en cuenta que en ocasiones la hemorragia masiva impide una correcta visualización.

Las indicaciones de embolización son:

- Hemoptisis persistente a pesar de otras opciones terapéuticas menos agresivas o que ponen en riesgo vital al paciente como para requerir una intervención inmediata.
- Hemoptisis no masivas, pero recurrentes, y/o que interfieren con la calidad de vida del paciente.⁴

Otras medidas terapéuticas son el taponamiento con balón del segmento o lóbulo sangrantes, la instilación de noradrenalina o el suero frío intrabronquial, aunque con una casuística menor de pacientes.

Una de las posibles y eventuales complicaciones de la embolización es el infarto de órganos distales a la zona embolizada y la muerte. En casos graves que no respondan al tratamiento en mención, puede acudir a la angiografía bronquial selectiva si persiste el sangrado. Podrá considerarse la lobectomía, luego de la embolización de las arterias sangrantes, en aquellos pacientes que no

mejoran con la embolización y que cursan con sangrado desde un lóbulo plenamente identificado.³ Eventualmente si el daño es severo se presenta insuficiencia respiratoria aguda que pone en riesgo al vida del paciente, como el neumotórax o hemoptisis exanguinante.²¹

Los pacientes con insuficiencia respiratoria hipercápnica pueden beneficiarse del apoyo ventilatorio. La experiencia con la intubación y la ventilación mecánica en pacientes con enfermedad pulmonar avanzada ha sido un tratamiento en avance. Esta estrategia está destinada a descansar los músculos respiratorios, aumentando el volumen respiratorio, así como la fuerza muscular con la finalidad de mejorar la calidad de vida mediante la reducción de la disnea de esfuerzo, disminuir el dolor torácico y mejorar la tolerancia al ejercicio. El trasplante pulmonar como tratamiento definitivo tiene criterios de exclusión como: tasa baja de supervivencia a cinco años, insuficiencia respiratoria hipercápnica, hipertensión pulmonar severa, VEF1 < 30% del predicho, hemoptisis masiva y desnutrición. Por lo anterior, es necesario comentar que existen otros factores importantes para el éxito del trasplante que incluyen el sistema del paciente el apoyo social, el cumplimiento y la estabilidad psicológica. No todos los pacientes son candidatos a trasplante de pulmón; incluso si un paciente está en la lista para trasplante de pulmón debe haber una discusión sobre la forma de manejar la insuficiencia respiratoria y el centro de trasplantes deben participar en la decisión relativa a la intubación.²²⁻²⁵

La embolización de arterias bronquiales es uno de los tratamientos más usados en hemoptisis de diferentes etiologías, incluyendo tuberculosis, bronquiectasias, aspergilosis, fístula aortobronquial y fibrosis quística. Con ésta se logran disminuir las comorbilidades que se presentan al exponer a estos pacientes a tratamientos quirúrgicos;¹⁵ las principales contraindicaciones para embolización arterial incluyen: coagulopatía incorregible, falla renal y reacción alérgica severa a los medios de contraste.^{15,16} Luego de la embolización arterial la tasa de recurrencia es de aproximadamente 50% en los cuatro primeros meses² y muchos casos requerirán nueva embolización,⁴ la cual puede llevarse a cabo hasta tres veces en el mismo episodio; luego se recurrirá a otras opciones terapéuticas si el sangrado perdura.

La eficacia general para el control inicial de la hemoptisis después de una embolización es cercana a 75%, aumenta a 89% después de dos embolizaciones y es de 93% después de tres.^{13,20,26,27}

La indicaciones para intervención quirúrgica en los pacientes con fibrosis quística se derivan principalmente de patologías pleurales como el neumotórax, el derrame

pleural y el empiema; en cuanto a las alteraciones parenquimatosas están las bronquiectasias, la hemoptisis (con o sin bronquiectasias relacionadas) y los abscesos pulmonares, pero sólo deben ser consideradas cuando los tratamientos médicos y las embolizaciones se hayan agotado en su totalidad. Otras opciones sugeridas son la ligadura arterial selectiva y la lobectomía, aunque en cada una de éstas es preciso tener en cuenta la capacidad pulmonar reducida del paciente y el riesgo de recurrencia de hemoptisis en otra localización.²⁸

En cuanto al trasplante pulmonar las indicaciones actuales son el deterioro respiratorio progresivo demostrado por deterioro del VEF1 mayor de 30%, la hipoxemia y la hipercapnia severas, el incremento en la frecuencia y duración de las exacerbaciones pulmonares que requieran hospitalización y la ausencia de respuesta a los manejos médicos como en el caso de hemoptisis masiva recurrente y resistencia bacteriana intratable.^{20,22-25}

El Amplatzer Vascular Plug (AVP) es un dispositivo embólico establecido que puede ser una excelente alternativa para embolizar medianos y grandes vasos de alto flujo. El dispositivo es fácil de usar y puede ser desplegado con precisión en el vaso, con alta resistencia a la migración y una tasa de recanalización baja. El éxito técnico de este dispositivo es alta, sus indicaciones de uso se están expandiendo y no hay contraindicaciones absolutas que se han reportado. Desde su introducción, la AVP ha crecido desde un único dispositivo a un grupo de cuatro modelos (AVP, AVP II, III AVP y AVP 4). Cada modelo cuenta con un diseño y características que se ajustan a diferentes anatomías vasculares, situaciones hemodinámicas y escenarios clínicos únicos. Por lo tanto, los nuevos modelos no pueden simplemente ser tratados como sustitutos de los antiguos. El tiempo de oclusión impredecible sigue siendo una de las principales deficiencias de los nuevos modelos de la AVP. La reducción de la duración del procedimiento y la reducción de la dosis de radiación se observa típicamente con el uso de AVP. El uso de múltiples AVPs puede acelerar el proceso de oclusión, así como partículas de Gelfoam también para alcanzar la oclusión rápida y fiable con un costo mínimo.²⁸

CASO CLÍNICO

Joven de 22 años de edad con diagnóstico de fibrosis quística desde los cuatro años de edad con electrolitos en sudor positivo. En tratamiento en el último año con broncodilatadores, esteroides inhalados y sistémicos de manera continua, así como alfa dornasa y tobramicina inhalada por colonización crónica por *Pseudomonas aeru-*

ginosa. El uso de oxígeno suplementario a dosis de 3 a 4 L/min y ventilación mecánica invasiva tipo Bilevel, combinado con rehabilitación pulmonar en los últimos seis meses. Ingresó al Servicio de Urgencias por presentar episodio de hemoptisis activa de aproximadamente 500 mL con el antecedente de cuadro de hemoptoicos y expectoración herrumbrosa de manera intermitente que requirió uso de carbapenémicos intravenosos en domicilio. Desde el punto de vista radiológico se observaron en la tomografía de tórax de alta resolución la presencia de múltiples bronquiectasias difusas bilaterales de tipo quísticas generalizadas con ausencia de parénquima pulmonar en lóbulo superior derecho (Figuras 1 y 2). Función pulmonar muy limitada (Relación FEV1/FVC de 0.5 y FEV1 19%). Durante el evento se inició tratamiento con administración cuidadosa de vitamina K y dosis alternadas de etamsilato. Por el cuadro anterior y por persistir con el cuadro de hemoptisis fue llevado a Hemodinamia pulmonar donde se realizó cateterismo izquierdo con aortografía torácica y canulación selectiva de arteria bronquial derecha, la cual se observó con hipertrofia, tortuosa y con corto circuito arteria bronquial/arteria pulmonar (Figura 3). Una vez localizada la arteria responsable de la hemoptisis se procedió a embolizar con dispositivo tipo Amplatzer Plug IV (Figura 4).

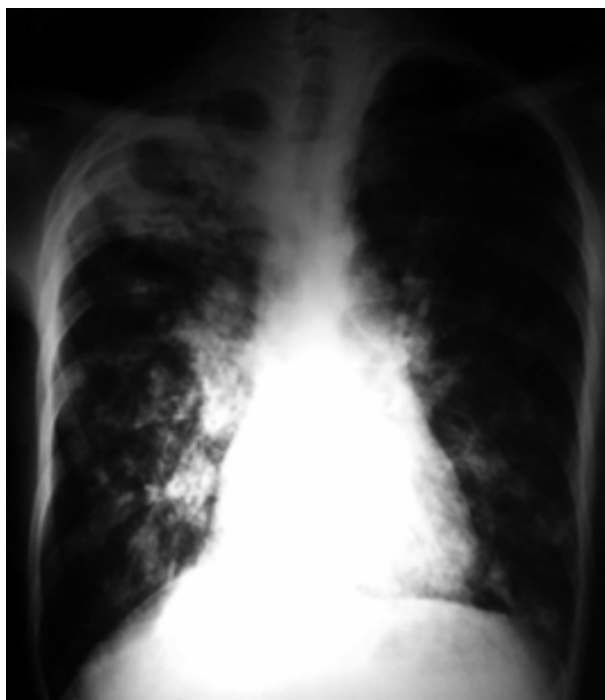


Figura 1. Radiografía de tórax con bronquiectasias quísticas bilaterales.

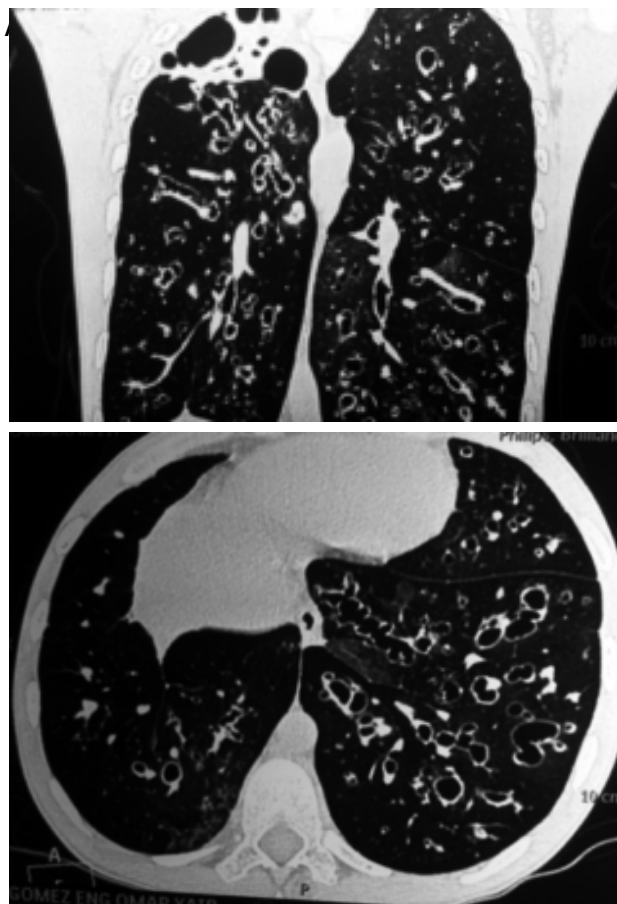


Figura 2. Tomografía de tórax que muestra bronquiectasias quísticas bilaterales generalizadas de predominio en lóbulo superior derecho.

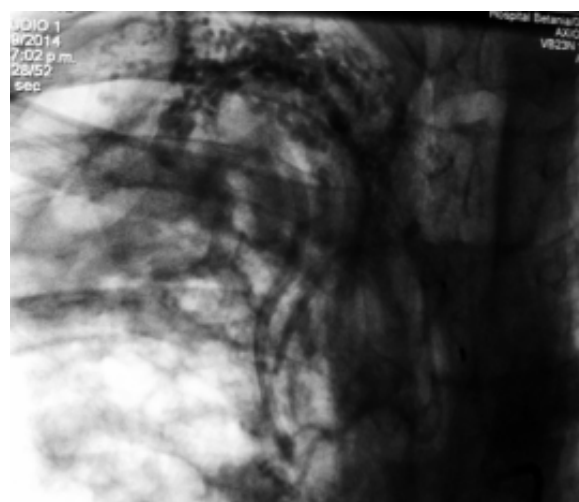


Figura 3. Cateterismo pulmonar. Se observa la canalización de la arteria bronquial afectada acompañada de circulación tortuosa.

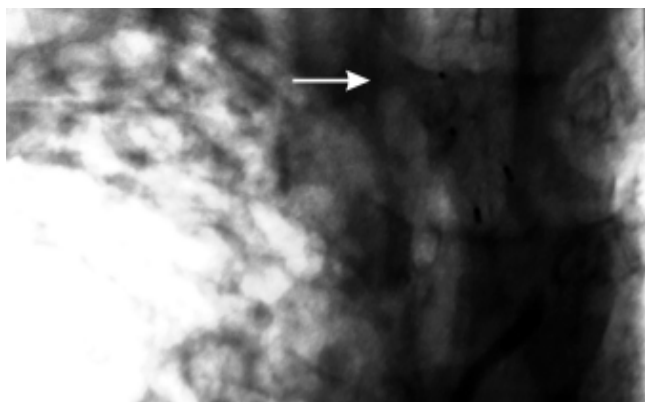


Figura 4. Colocación de dispositivo tipo Amplatzer Plug IV en la arteria bronquial afectada, con mejoría del flujo y sin presencia de sangrado (flecha).

Después del procedimiento evolucionó de manera satisfactoria con notable mejoría clínica. Se decidió egreso a domicilio para continuar con la terapéutica crónica.

DISCUSIÓN

El tratamiento de la hemoptisis actualmente está determinado por el tipo de paciente y la gravedad del sangrado, existen múltiples técnicas para su tratamiento de acuerdo con la gravedad del padecimiento y el riesgo de muerte. Existen tratamientos locales y sistémicos que contribuyen al detenimiento del mismo, pero actualmente el cateterismo de arterias bronquiales con uso de dispositivos tipo Amplatzer ha permitido disminuir la recurrencia de episodios de disnea en los pacientes con limitada función pulmonar que no pueden ser llevados a un tratamiento quirúrgico extenso. El trasplante pulmonar parece ser una alternativa muy factible en países desarrollados con la debida infraestructura, y en nuestro medio es difícil llevarlo a cabo. La intención del presente trabajo fue demostrar que otras técnicas invasivas son una herramienta muy útil para el tratamiento resolutivo con buenas tasas de éxito.

CONCLUSIÓN

La hemoptisis constituye una de las complicaciones frecuentes en los pacientes que padecen fibrosis quística; generalmente es causada por hipertrofia de las arterias bronquiales en respuesta a anomalías y lesiones repetidas o crónicas sobre el parénquima pulmonar con la respectiva erosión y ruptura de las mismas. El tratamiento antibiótico es el paso inicial de una serie de medi-

das generales que el paciente requiere, pero contamos con casos graves que requieren tratamiento resolutivo. Debido a ello se tiene como herramienta el cateterismo y embolización de las arterias bronquiales con dispositivos tipo Amplatzer con la finalidad de estabilizar al paciente y disminuir las complicaciones asociadas al tratamiento quirúrgico. Es importante mencionar que es necesario optimizar la condición clínica del paciente antes de la intervención y procurar un seguimiento multidisciplinario que conduzca a obtener mejores resultados. El uso de dispositivo para oclusión vascular tipo Amplatzer Plug IV es eficaz como tratamiento con excelentes tasas de éxito.

REFERENCIAS

1. Flume PA. Pulmonary complications of cystic fibrosis. *Respir Care* 2009; 54(5): 618-27.
2. Flume PA, Yankaskas JR, Ebeling M, Hulsey T, Clark LL. Massive hemoptysis in cystic fibrosis. *Chest* 2005; 128: 729-38.
3. Consenso de fibrosis quística. *Arch Argent Pediatr* 1999; 97: 188-224.
4. Prados C, Máiz L, Antelo C, Baranda F, Blázquez J, Borro JM, et al. Cystic fibrosis: consensus on the treatment of pneumothorax and massive hemoptysis and on the indications for lung transplantation. *Arch Bronconeumol* 2000; 36(7): 411-6.
5. Charan NB, Baile EM, Pare PD. Bronchial vascular congestion and angiogenesis. *Eur Respir J* 1997; 10: 1173-80.
6. McDonald DM. Angiogenesis and remodeling of airway vasculature in chronic inflammation. *Am J Respir Crit Care Med* 2001; 164: S39-S45.
7. Jewkes J, Kay PH, Paneth M, Citron KM. Pulmonary aspergilloma: analysis of prognosis in relation to haemoptysis and survey of treatment. *Thorax* 1983; 38: 572-8.
8. Parker CM, Nolan R, Loughheed MD. Catamenial hemoptysis and pneumothoraces in a patient with cystic fibrosis. *Can Respir J* 2007; 14: 295-7.
9. McDonald DM. Angiogenesis and remodeling of airway vasculature in chronic inflammation. *Am J Respir Crit Care Med* 2001; 164: S39-S45.
10. Emerson J, Rosenfeld M, McNamara S, et al. Pseudomonas aeruginosa and other predictors of mortality and morbidity in young children with cystic fibrosis. *Pediatr Pulmonol* 2002; 34: 91-100.
11. Barben JU, Ditchfield M, Carlin JB, Robertson CF, Robinson PJ, Olinsky A. Major haemoptysis in children with cystic fibrosis: a 20- year retrospective study. *J Cyst Fibr* 2003; 2: 105-11.
12. Popper J. The use of premarin IV in hemoptysis. *Dis Chest* 1960; 37: 659-60.
13. Schidlow DV, Taussig LM, Knowles MR. Cystic Fibrosis Foundation consensus conference report on pulmonary complications of cystic fibrosis. *Pediatr Pulmonol* 1993; 15: 187-98.
14. Flume PA, Mogayzel PJ Jr, Robinson KA, Rosenblatt RL, Quittell L, Marshall BC. Cystic fibrosis pulmonary guidelines: pulmonary complications: hemoptysis and pneumothorax. Clinical Practice Guidelines for Pulmonary Therapies Committee; Cystic Fibrosis Foundation Pulmonary Therapies Committee. *Am J Respir Crit Care Med* 2010; 182: 298-306.
15. Coss-Bu JA, Sachdeva RC, Bricker JT, Harrison GM, Jefferson LS. Hemoptysis: a 10-year retrospective study. *Pediatrics* 1997; 100: E7.

16. Sidhu M, Wieseler K, Burdick TR, Shaw DW. Bronchial artery embolization for hemoptysis. *Semin Intervent Radiol* 2008; 25: 310-8.
17. Barben J, Robertson D, Olinsky A, Ditchfield M. Bronchial artery embolization for hemoptysis in young patients with cystic fibrosis. *Radiology* 2002; 224: 124-30.
18. Antonelli M, Midulla F, Tancredi G, Salvatori FM, Bonci E, Ciminno G, Flaishman I. Bronchial artery embolization for the management of non massive hemoptysis in cystic fibrosis. *Chest* 2002; 121: 796-801.
19. Colson DJ, Mortelliti AJ. Management of pediatric hemoptysis: Review and a case of isolated unilateral pulmonary artery agenesis. *Int J Pediatr Otorhinolaryngol* 2005; 69: 1161-7.
20. Rolla M, D'Andrilli A, Rendina EA, Diso D, Venuta F. Cystic fibrosis and the thoracic surgeon. *Eur J Cardiothorac Surg* 2011; 39: 716-25.
21. Weiping Wang, Hongcui Li, Matthew D. Tam, Dayong Zhou, David X. Wang, James Spain. The Amplatzer Vascular Plug: A Review of the Device and its Clinical Applications. *Cardiovasc Intervent Radiol* 2012; 35(4): 725-40.
22. Graff GR. Treatment of recurrent severe hemoptysis in cystic fibrosis with tranexamic acid. *Respiration* 2001; 68: 91-4.
23. Flume PA, et al. Massive hemoptysis in cystic fibrosis. *Chest* 2005; 128: 729-38.
24. Sopko DR, Smith TP. Bronchial artery embolization for hemoptysis. *Seminars in Interventional Radiology* 2011; 28(1): 48-62.
25. Angle JF, Siddiqi NH, Wallace MJ, Kundu S, Stokes L, Wojak JC, Cardella JF. Quality Improvement Guidelines for Percutaneous Transcatheter Embolization: Society of Interventional Radiology Standards of Practice Committee. *JVIR* 2010; 21(10): 1479-86.
26. Hurt K, Simmonds NJ. Cystic Fibrosis: Management of Haemoptysis. *Paediatr Respir Rev* 2012; 13: 200-5.
27. Flume PA, Mogayzel Jr PJ, Robinson KA, et al. Cystic Fibrosis Pulmonary Guidelines: Pulmonary Complications: Hemoptysis and Pneumothorax. *Am J Respir Crit Care Med* 2010; 182: 298-306.
28. Ryan G, Jahnke N, Remington T. Inhaled antibiotics for pulmonary exacerbations in cystic fibrosis. *Cochrane Database of Systematic Reviews* 2012; 12: CD008319.