

Caso clínico

Agenesia lumbosacra

Rigel G. Loera Gutiérrez,* Isaías Rodríguez Balderrama,* Rogelio Rodríguez Bonito,* Claudia J. Delgado González,** Alejandra Cruz Rodríguez**

RESUMEN

La agenesia lumbosacra es una malformación congénita muy rara que forma parte del síndrome de regresión caudal; su incidencia es de un caso por cada 25,000 nacidos vivos y es más frecuente en los hijos de madres diabéticas. Se comunica el caso de un neonato masculino de dos días de vida extrauterina atendido en el Hospital Universitario Dr. José Eleuterio González, con malformaciones en el segmento corporal inferior. Con el estudio radiográfico se comprobó el diagnóstico de agenesia lumbosacra. La familia desconocía los tipos de malformaciones o enfermedades hereditarias en su árbol genealógico; el estudio de cariotipo no demostró alteraciones (46 XY), al igual que la determinación de hemoglobina glucosilada a la madre. En el ecocardiograma se identificó foramen oval permeable y miocardiopatía hipertrófica sin repercusión hemodinámica. Debido a su complejidad clínica, el tratamiento para la agenesia lumbosacra debe abordarse con un equipo médico multidisciplinario para identificar cualquier alteración anatómica y funcional.

Palabras clave: agenesia lumbosacra, síndrome de regresión caudal, recién nacido.

ABSTRACT

Lumbosacral agenesis is an uncommon condition which is part of the caudal regression syndrome; its frequency is 1 per 25,000 live births and it is more frequent in children of a diabetic mother. This paper reports the case of a male newborn in his second day of life, who is referred to the Neonatology Department of the Dr. José Eleuterio González University Hospital, UANL in Monterrey, N.L., México, because he had malformations in the lower body segment diagnosed by X-rays as lumbosacral agenesis, he also presented polycythemia. There are no hereditary factors, nor a history of chemical exposure. A karyotype was done with a normal result of 46 XY. A glycosylated hemoglobin of the mother was requested and it was normal. An echocardiography demonstrated a patent foramen ovale and hypertrophic myocardiopathy without any hemodynamic repercussion. Due to its clinical complexity and the frequent association with multiple malformations, lumbosacral agenesis must be treated by a multidisciplinary team in order to identify the associated conditions and to offer an integral treatment.

Key words: Lumbosacral agenesis, caudal regression syndrome, newborn.

La agenesia lumbosacra, también denominada agenesia sacra o agenesia caudal, es una malformación congénita muy rara que forma parte del síndrome de regresión caudal. En este artículo se describen, además, alteraciones urinarias, anorrectales, cardiovasculares y neurológicas de manifestación variable. La incidencia de agenesia lumbosacra es de un caso por cada 25,000 nacidos vivos

y es más frecuente en los hijos de madres diabéticas (16% de los casos); sin embargo, se ha relacionado también con deficiencia de ácido fólico, avitaminosis, administración de insulina durante el embarazo, fiebre materna durante la gestación, administración de sales de litio y exposición a solventes orgánicos.¹⁻⁴ Aunque esta malformación es muy rara, se han descrito casos familiares del síndrome de regresión caudal de transmisión autosómica dominante y recesiva.⁴⁻⁷ Se comunica el caso de un recién nacido con agenesia lumbosacra para discutir las consideraciones diagnósticas y las opciones de tratamiento.

* Servicio de Neonatología.

** Departamento de Pediatría.

Facultad de Medicina y Hospital Universitario Dr. José Eleuterio González de la UANL.

Correspondencia: Dr. Rigel G. Loera Gutiérrez. Unidad de Cuidados Intensivos Neonatales. Servicio de Neonatología. 5° Piso. Facultad de Medicina y Hospital Universitario Dr. José Eleuterio González de la UANL. Ave. Madero y Gonzalitos sin número, colonia Mitras Centro, CP 64460. Monterrey, Nuevo León, México. Teléfono 01 (81) 8347 0296.

Recibido: octubre, 2006. Aceptado: diciembre, 2006.

La versión completa de este artículo también está disponible en internet: www.revistasmedicasmexicanas.com.mx

CASO CLÍNICO

Paciente del sexo masculino de dos días de vida extrauterina, atendido en un hospital rural del municipio de Camargo, Tamaulipas (México), con diagnóstico de agenesia lumbosacra y policitemia. Dicho paciente es el cuarto hijo de una madre de

28 años con los siguientes antecedentes obstétricos: una cesárea, un parto y un aborto durante el primer trimestre, este último hace cuatro años sin conocer su causa. El padre, de 30 años de edad y de ocupación campesino, con antecedentes de hipercolesterolemia y diabetes mellitus tipo 2 y tabaquismo; los hermanos de 12 años y 8 años de edad aparentemente sanos. Se desconocen qué tipos de malformaciones o enfermedades hereditarias coexisten en la familia.

La madre tuvo evolución normal del embarazo; se realizó control prenatal (15 consultas) en el hospital donde nació el paciente. Se prescribieron multivitamínicos, ácido fólico y hierro desde el primer trimestre de la gestación, se aplicaron dos dosis de toxoide tetánico y se realizaron estudios ultrasonográficos obstétricos sin reporte de alteraciones. El embarazo llegó a término y se realizó cesárea porque el neonato fue macrosómico, con Apgar de 8 a 9, líquido amniótico meconial, con Silverman-Andersen de 0 y fenotipo anormal en el segmento corporal inferior. Con el estudio radiográfico se encontró agenesia lumbosacra. En las primeras horas de vida tuvo taquipnea y hematocrito central de 72%, por lo que se envió al servicio de neonatología del Hospital Universitario. En la exploración física se reportó: paciente masculino, peso de 4,100 g (percentil >90), talla de 50 cm (percentil 75), PC de 36 cm (percentil >90), segmento superior de 32 cm, segmento inferior de 18 cm, relación de los segmentos de 1.77 (valor normal 1.6) e índice ponderal de 3.2 (valor normal hasta 2.5); por lo tanto, se clasificó como macrosómico. El tórax mostró campos pulmonares bien aereados, sin dificultad respiratoria y ruidos cardíacos normales; se observó mala conformación corporal, actitud anormal con los miembros inferiores flexionados y abducción de la cadera, facies pletórica, hirsutismo facial, giba dorsal, cuello corto sin masas palpables; ausencia de las vértebras lumbares y sacras a la palpación, orificio anal de implantación alta, pliegue interglúteo corto, hoyuelos en la región glútea bilateral, genitales masculinos con pene no circuncidado, testículo derecho descendido en la bolsa escrotal e izquierdo no palpable, cadera en flexión y abducción, rodillas en flexión fijas a 45°

con pterigión poplíteo, piernas acortadas con hirsutismo, pies en marcado varus, fuerza muscular 1/5 en las extremidades inferiores con sensibilidad preservada (figura 1, A, B y C).

Los servicios de genética, ortopedia y radio-diagnóstico coincidieron con el diagnóstico inicial (figura 2, A y B) y con la resonancia magnética nuclear de la columna vertebral (figura 3). Se encontró agenesia de la columna lumbar desde L2, el sacro y el cóccix, inestabilidad espino-pélvica con articulación medial de ambos huesos ilíacos y ausencia de lesiones cervicales asociadas; además, se observó un lipoma de tejido blando en la región lumbar. El servicio de cardiología pediátrica realizó un ecocardiograma e identificaron foramen oval permeable y miocardiopatía hipertrófica sin repercusión hemodinámica. Se indicó tratamiento con furosemida a dosis de 0.5 mg/kg/12 h.

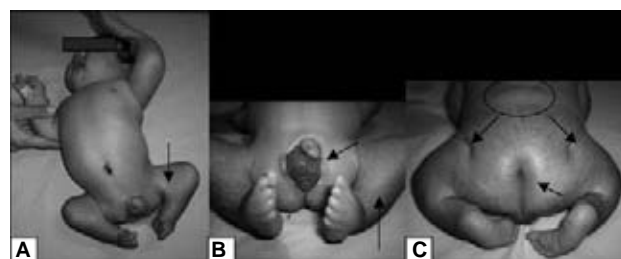


Figura 1 A. Hipotrofia del segmento corporal inferior, flexión y abducción de la cadera, y flexión de las rodillas con pterigión poplíteo (flecha). B. Bolsa escrotal izquierda vacía (flecha superior) e hirsutismo en las extremidades inferiores (flecha inferior) C. Hoyuelos en la región glútea (flechas superiores), orificio anal alto y pliegue interglúteo corto (flecha inferior); área sobresaliente en la región lumbar correspondiente a lipoma (círculo).

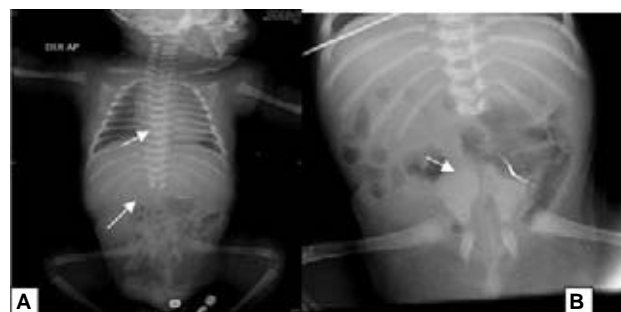

Figura 2 A. Cardiomegalia con índice cardiorácico de 0.62 (flecha superior) y agenesia de la columna lumbosacra desde L2 (flecha inferior). B. Articulación medial de ambos huesos ilíacos (flecha).

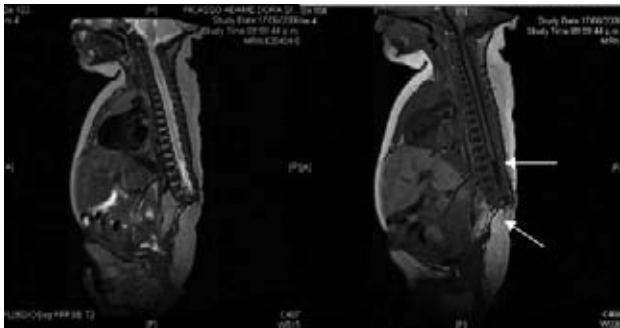


Figura 3. Resonancia magnética nuclear en fase T2 y T1 donde se observa la terminación de la columna vertebral, en la primera vértebra lumbar, y de la médula espinal en la T10 (flecha superior); lipoma de tejidos blandos en la región lumbar (flecha inferior).

DISCUSIÓN

En 1852 Zur A. Hohl describió por primera vez la agenesia de la columna inferior y Friedel lo hizo en 1910. Díaz-Lira realizó la primera intervención quirúrgica en 1938 y Williams utilizó el término de agenesia sacra en 1957; desde entonces se han descrito alrededor de 200 casos. En 1961 Duhamel propuso el término de síndrome de regresión caudal.^{1,3} En 1978 Renshaw clasificó la agenesia lumbosacra de acuerdo con el resultado del examen radiológico del paciente; posteriormente, en el 2002, Guille propuso otra clasificación con base en el tipo de defecto lumbosacro y su relación con la capacidad ambulatoria, la cual es compleja. En el 2005 Vergara planteó una clasificación basada en los hallazgos anatómicos que proporcionó un valor pronóstico para la función ambulatoria (cuadro 1).^{1,3,5,8}

Las manifestaciones clínicas son muy variables y dependen de la lesión de la columna vertebral. Éstas implican desde la simple agenesia del cóccix, sin repercusión clínica, hasta la agenesia grave completa de las vértebras lumbares y sacras que resulta en discapacidad física. Dichas alteraciones originan lesiones de incidencia variable en algunos sistemas y aparatos; por ejemplo, en el sistema genitourinario: fimosis, hermafroditismo, duplicación de genitales externos, agenesia renal y, la más frecuente, hidronefrosis; en el aparato digestivo: ano imperforado, implantación anormal de orificio anal, atresia o duplicación de algún segmento del conducto digestivo; en el aspecto neurológico es frecuente encontrar vejiga neurogénica y distonía del esfínter anal, las cuales se relacionan

Cuadro 1. Clasificación propuesta por Vergara Fernández (2005).

Tipo I	Agenesia parcial unilateral del sacro.
Tipo I A Estable	Cuando, pese a la asimetría del anillo pélvico, no existe evolución de la deformidad cifoescoliotica toraco-pélvica.
Tipo I B Inestable	Cuando por la asimetría del anillo pélvico existe una deformidad cifoescoliotica toraco-pélvica. Se coloca en cada subtipo si es derecho o izquierdo, ejemplo: Tipo I - B - Izquierdo.
Tipo II	Agenesia total del sacro, puede o no estar artrodesado con las alas del ilíaco y éstas pueden o no articularse con la última vértebra.
Tipo II A Estable	No hay traslación de la columna sobre los ilíacos ni deformidad cifoescoliotica toraco-pélvica.
Tipo II B Inestable	Cuando existe traslación o deformidad cifoescoliotica toracolumbar, lo cual no le permite mantenerse sentado sin ayuda de las manos.
Nota: Al lado del subtipo se coloca la última vértebra, tanto si está íntegra como si es un vestigio, ejemplo: Tipoll - A - L3.	

con mielomeningocele, hidrocefalia y otras disrafias ocultas (30 a 50% de los casos) que ocasionan la disfunción motora de la última vértebra sana detectada; sin embargo, la disfunción sensitiva no la produce la lesión ósea, porque la sensibilidad y la propiocepción ejercen un efecto protector. Esto se explica por el desarrollo segmentario normal del tejido de la cresta neural, a pesar de la ausencia en la agenesia, y de las partes de la placa neural.^{7,9} De este modo, los ganglios de las raíces posteriores se desarrollan y se conectan con la médula espinal intacta. En general, la inervación desde L5 hasta S1 está ilesa, por lo que el desarrollo de los músculos del muslo ocurre sin alteraciones.^{10,11} Nievelstein coincidió con Barkovich y Romero en el aspecto globuloso del cono medular identificado en la resonancia magnética nuclear. Los problemas ortopédicos son variables; los más frecuentes son la artrogriposis, xifoescoliosis (30%), pie equinovaro, extremidades inferiores en flexión, pterigión poplíteo, displasia congénita de la cadera e inestabilidad/luxación espino-pélvica.^{1-3,5,12} Las lesiones de la columna cervical se reportan hasta en 75% de los pacientes; por lo tanto, el estudio radiológico es obligatorio, principalmente para descartar la inestabilidad/luxación

atlantoaxoidea. El diagnóstico prenatal es presuntivo al encontrar al feto con las extremidades inferiores flexionadas "posición de Buda". Éste puede realizarse por ultrasonido transvaginal desde la semana 17 de la gestación.^{2,6,7}

CONCLUSIÓN

El paciente de este estudio representa un caso grave de agenesia lumbosacra, clasificado en el grado de peor pronóstico para realizar las funciones cotidianas. No se descarta el origen de diabetes gestacional, ya que la madre no se realizó la determinación de hemoglobina glucosilada. En lo que a tratamiento se refiere, se valorará en un futuro por el personal médico, pues se han descrito varias técnicas quirúrgicas como la liberación de los tejidos blandos, pero los pacientes con extremidades fijas en flexión tienen alta recurrencia; la osteotomía supracondílea del fémur; la estabilización de la columna lumbar con la pelvis, ya sea con ortesis o con autoinjertos de la tibia (se regenera en aproximadamente seis meses), y como tratamiento radical, la desarticulación de las rodillas, incluso de la cadera, para que el paciente tenga mayor facilidad para sentarse y caminar con las extremidades superiores.^{1,5,8,12} En nuestro hospital se han presentado tres casos de agenesia sacra en los últimos ocho años.

El tratamiento para la agenesia lumbosacra debe abordarse con un quipo médico multidisciplinario para identificar cualquier alteración anatómica y funcional. Se tienen nuevas técnicas de intervención quirúrgica y tratamiento para las malformaciones comórbidas, que pueden brindar mejor calidad de vida al paciente. Las personas en edad reproductiva requieren el consejo médico, con base en el aspecto

genético y fisiológico de la enfermedad, para conocer el origen de la agenesia lumbosacra.

REFERENCIAS

1. Araby SJ, Pacheco BC, Medrano SG. Agenesia caudal en una recién nacida. Presentación de un caso. *Rev Mex Pediatr* 2004;71:182-5.
2. Romero C, Intruvini S, Couto CJ, Massaro M, et al. Síndrome de regresión caudal. Presentación característica en RM. *revista Diagnóstico*. Volumen 9 (2000). Dirección URL: <http://www.diagnostico.com.ar/diagnostico/dia097/d-si097.htm>
3. Mervyn LR. Congenital spinal deformity. *Revista eMedicine* (2004). Dirección URL: <http://www.emedicine.com/orthoped/topic618.htm>
4. Stephan R. Hijos de madres diabéticas. En: Avery GB, Fletcher MA, McDonald MG. *Neonatología. Fisiopatología y manejo del recién nacido*. 5ª ed. Buenos Aires: Editorial Panamericana, 2001;pp:348-71.
5. Vergara FHJ, Cardoso MA, Rosales MME, Orellana RC. Agenesia lumbosacra: tratamiento y propuesta de nueva clasificación. *Acta Ortop Mex* 2005;19:6-12.
6. Aslan H, Yanik H, Celikaskan N, Yildirim G. Prenatal diagnosis of caudal regresion syndrome: a case report. *BMC Pregnancy Childbirth* 2001;1:8.
7. Adra A, Cordero D, Mejides A, Yasin S, et al. Caudal regresión síndrome: ethiopathogenesis, prenatal diagnosis and perinatal management. *Obstet Gynecol Surv* 1994;49:508-16.
8. Renshaw TS. Sacral agenesis. *J Bone Joint Surg Am* 1978;60:373-83.
9. García BE, Olmos MA, Beguiristain GJ. Defecto vertebral múltiple con otras anomalías acompañantes. *An Esp Pediatr* 2001;54:409-10.
10. Pleasure D, De Vivo D. En: *Sistema nervioso central*. Rudolph CD, Rudolph AM, Hostetter M, editors. *Pediatría de Rudolph*. 21ª ed. Madrid: McGraw-Hill Interamericana, 2004;pp:2379-80.
11. Swischuk LE, Marí BJ. Agenesia sacra. Hipoplasia sacra y regresión caudal. En: *Radiología del recién nacido y del lactante*. 2ª ed. Barcelona: Editorial Salvat, 1979;pp:576-7.
12. Guille JT, Benevides R, DeAlba CC, Siriram V, et al. Lumbosacral agenesis: a new classification correlating spinal deformity and ambulatory potential. *J Bone Joint Surg Am* 2002;84:32-8.