

Artículo original

Pielonefritis xantogranulomatosa: experiencia clínica, 2000-2005

Alejandro García Morua,* Alejandro Zavala Elizondo,* Fernando Hernández Galván,* Lauro Salvador Gómez Guerra*

RESUMEN

Antecedentes: la pielonefritis xantogranulomatosa es una forma infrecuente de infección crónica del riñón y los espacios retroperitoneales. Ocurre en aproximadamente 0.6% de los casos de pielonefritis. La enfermedad fue descrita por primera vez en 1916 por Slagenhauser.

Objetivo: analizar los aspectos clínicos de esta variante poco frecuente de pielonefritis para conocer más respecto a ella.

Pacientes y métodos: se estudiaron siete pacientes con diagnóstico anatomopatológico de pielonefritis xantogranulomatosa de enero de 2000 a octubre de 2005, internados en el Hospital Universitario Dr. José Eleuterio González.

Resultados: seis pacientes eran mujeres, el rango de edad fue de 29 a 50 años. Se encontró que tres pacientes eran diabéticos, uno tenía antecedente de urolitiasis, uno de obesidad y dos no tenían antecedentes de importancia. Las manifestaciones desencadenantes fueron: litiasis en cinco pacientes, carcinoma de uretero en uno y en otro no se encontró causa aparente.

Conclusiones: la pielonefritis xantogranulomatosa es una afección renal benigna cuya manifestación clínica es inespecífica, no tiene un tiempo claro y determinado para establecerse.

Palabras clave: pelonefritis, xantogranulomatosa.

ABSTRACT

Background: Xanthogranulomatous pyelonephritis (XGP) is a rare form of chronic infection of the kidneys and the retroperitoneal spaces. It happens in approximately 0.6 % of the cases of pyelonephritis, this documented by an anatomopathological study. The disease was described for the first time by Slagenhauser in 1916.

Objective: To analyze the clinical aspects of this rare variant of pyelonephritis, to know more about it.

Methods: Seven patients were studied with the anatomopathological diagnosis of XGP from January of 2000 to October of 2005. They were studied in the "Dr. Jose Eleuterio Gonzalez" University Hospital.

Results: Six of the seven patients were female and only one male, with ages between 29 to 50 years. Three patients were found to be diabetic, one had a history of urolithiasis, one of obesity and 2 did not have any relevant past medical history. The triggering factors were lithiasis in 5 patients, carcinoma of the ureter in another patient and in the other patient there was no apparent cause.

Conclusion: XGP is a benign renal affection and unfortunately the clinical presentation is not specific and does not have a certain and defined time to establish itself.

Key words: pyelonephritis, xanthogranulomatous.

* Servicio de urología, Facultad de Medicina y Hospital Universitario Dr. José Eleuterio González de la UANL.

Correspondencia: Dr. Alejandro García Morua, servicio de urología, Facultad de Medicina y Hospital Universitario Dr. José Eleuterio González de la UANL. Avenida Francisco I. Madero y Gonzalitos s/n, colonia Mitras Centro, CP 64460, Monterrey, Nuevo León, México. E-mail: alejandro.garcia@urologiagu.org.mx, agmorua@hotmail.com
Recibido: abril, 2008. Aceptado: mayo, 2008.

Este artículo debe citarse como: García MA, Zavala EA, Hernández GF, Gómez GLS. Pielonefritis xantogranulomatosa: experiencia clínica, 2000-2005. Medicina Universitaria 2008;10(39):75-78.

La versión completa de este artículo también está disponible en: www.revistasmedicasmexicanas.com.mx, www.meduconuanl.com.mx

La pielonefritis xantogranulomatosa es una rara y agresiva forma de infección bacteriana crónica que se distingue por la acumulación de macrófagos espumosos con cúmulos grasos y destrucción del parénquima renal, asociada con litiasis, infección del conducto urinario y obstrucción.¹ Está reconocida como una variante de pielonefritis. Ocurre en aproximadamente 0.6% de los casos de pielonefritis, según reportes histológicos.² La enfermedad fue descrita por primera vez en el año de 1916 por Slagenhauser, y Obering acuñó este término en 1935.³ Tiene predominio en mujeres de 40 a 60 años de edad.² La pielonefritis xantogranulomatosa se reporta en pacientes pediátricos (Avent comunicó

el primer caso en 1963),^{2,3} y en embarazadas.⁴ No existen cuadro clínico o signos radiológicos característicos de esta afección.⁵ Los microorganismos encontrados con más frecuencia son *E. coli* y *Proteus mirabilis*.¹

La pielonefritis xantogranulomatosa es una afección renal inflamatoria bien diferenciada, las lesiones son difusas en la mayoría de los casos, a veces se localizan en una parte del riñón y pueden crear una falsa imagen tumoral.⁶ Es una enfermedad relativamente rara, con cerca de 2,500 casos reportados en la bibliografía mundial, de diagnóstico preoperatorio que sólo se confirma con el estudio anatomopatológico después de la nefrectomía.

OBJETIVO

Analizar los aspectos clínicos de esta variante poco frecuente de pielonefritis para conocer más acerca de su manifestación clínica y comportamiento y así poder unificar criterios y realizar protocolos de tratamiento.

PACIENTES Y MÉTODOS

Se estudiaron siete pacientes internados en el servicio de urología del Hospital Universitario Dr. José Eleuterio González con pielonefritis xantogranulomatosa en el periodo de enero de 2000 a octubre de 2005.

De los siete pacientes, seis eran de género femenino (86%), con edades de 29 a 50 años, con promedio de 44.5 años. En cuanto a los factores predisponentes se encontró que tres pacientes (42.8%) tenían diabetes mellitus tipo 2; uno, antecedente de urolitiasis (14.2%); otro, obesidad (14.2%) y dos no tenían antecedentes relevantes (28.5%, figura 1). El tiempo de evolución de los signos y síntomas varió de cuatro días a un año, con promedio de 140.8 días.

Respecto a los signos y síntomas referidos al ingreso, se obtuvo la siguiente información: dolor en la región costo lumbar en siete pacientes (100%), ataque al estado general en cinco (71.4%), síntomas urinarios irritativos en cuatro (57.1%), náuseas en cuatro (57.1%), vómito en tres (42.8%), masa palpable en dos (28.5%) y hematuria macroscópica en uno (14.2%, figura 2).

Las manifestaciones sistémicas que se encontraron fueron: fiebre en dos pacientes (28.5%) y sepsis en uno (14.2%).

Los factores desencadenantes relacionados con esta enfermedad fueron: litiasis en cinco pacientes (71.4%),

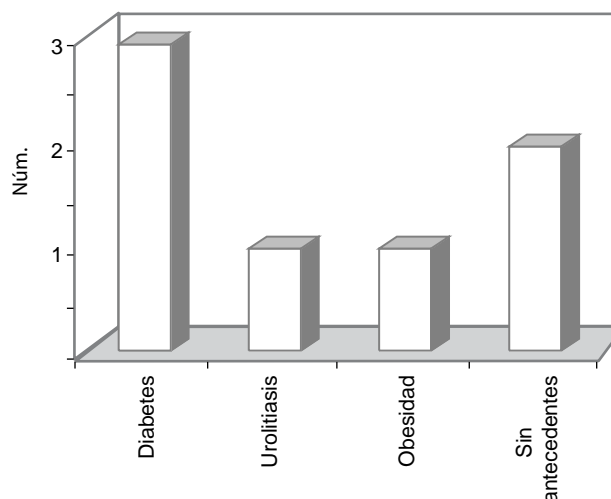


Figura 1. Antecedentes de relevancia en los pacientes.

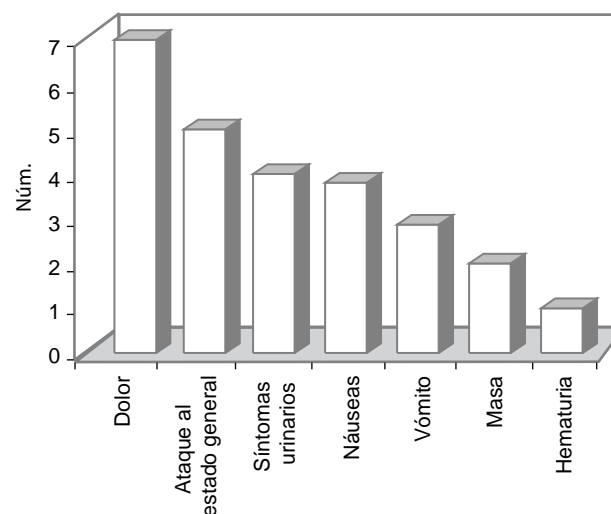


Figura 2. Signos y síntomas encontrados con más frecuencia.

carcinoma de uretero en uno (14.2%) y en otro no se encontró un factor desencadenante (14.2%). En el caso de los litos, el 100% se encontraba en la pelvis renal, dos (40%) eran coraliformes.

En los exámenes de laboratorio se encontró: anemia en seis pacientes (85.7%, valor de referencia: 12), leucocitosis en cinco (71.4%), insuficiencia renal aguda en uno (14.2%), que respondió al tratamiento médico, hiperglucemia en seis (85.7%, valor de referencia: 110 mg/dL). En todos los pacientes se encontró leucocituria y en cuatro (57.1%), microhematuria.

Todos los pacientes tuvieron urocultivos positivos. Las bacterias aisladas fueron *Proteus mirabilis* en dos pacientes (28.5%), *E. coli* en dos, *Enterococcus faecalis* en uno (14.2%), *Streptococcus faecalis* en uno y en otro, *Candida albicans*.

Como estudio de imagen se utilizó la ecografía en dos pacientes y la tomografía computarizada en todos los casos.

El 100% de los pacientes se trató quirúrgicamente y de manera empírica, seis de los pacientes (85.7%) se trataron con doble esquema de antibiótico utilizando cefotaxima a dosis de 1 g cada 8 h y amikacina a dosis de 1 g cada 24 h. Un paciente se trató con ofloxacina a dosis de 400 mg cada 12 h. El paciente que tuvo urocultivo positivo para *Candida albicans* recibió tratamiento con fluconazol.

Dos pacientes tuvieron que ser reintervenidos por colección en lecho quirúrgico, el resto no tuvo complicaciones. Los días de internamiento fueron de 5 a 18, con promedio de 11.8 días. No hubo defunciones.

DISCUSIÓN

Debe sospecharse pielonefritis xantogranulomatosa si hay antecedente de infecciones de vías urinarias de repetición, cálculos renales, riñón aumentado de tamaño con función disminuida, anemia, leucocitosis, microhematuria y leucocituria. La ecografía puede mostrar los signos patognomónicos de la pielonefritis xantogranulomatosa que son: cálculo renal con ecogenicidad central, riñón aumentado de tamaño con áreas multifocales de densidad variada e infiltración de los tejidos perirrenales.⁷ La tomografía computarizada es el estudio de imagen recomendado debido a la mayor definición anatómica y sobre todo para hacer diagnóstico diferencial con un tumor renal (figura 3).^{3,8,9}

Se han propuesto numerosas afecciones que podrían originar la pielonefritis xantogranulomatosa, como: obstrucción del conducto urinario, infecciones de repetición o metabolismo alterado; sin embargo, la causa exacta aún se desconoce.¹⁰⁻¹³ También se han propuesto hipótesis de una reacción específica del organismo a la inflamación debido a predisposición genética. La teoría inmunitaria local afirma que existiría deficiencia transitoria de quimiotactismo de los polimorfonucleares, con anticuerpos antileucocitos específicos, lo que produciría la reacción inflamatoria.

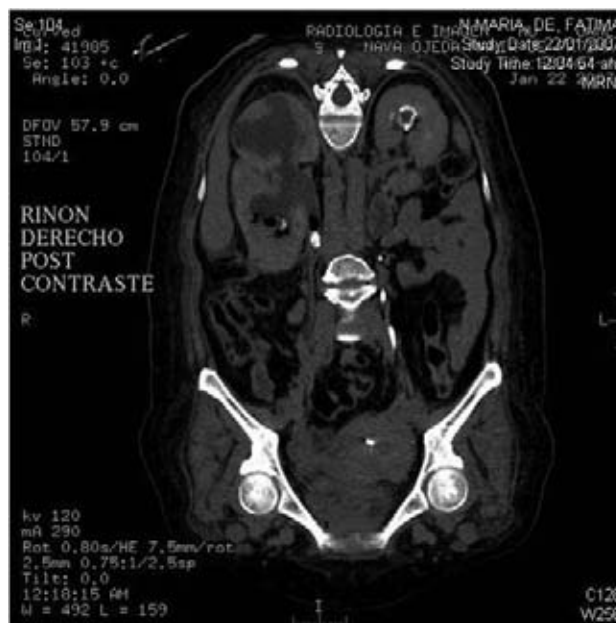

Figura 3. Imagen por tomografía axial computarizada helicoidal en la que se muestra lito en el tercio proximal del uretero derecho, con gas en la pelvis renal, el riñón aumentado de tamaño,

Los factores vasculares parecen ser determinantes para la aparición de la pielonefritis xantogranulomatosa, lesiones de endarteritis con depósitos de hemosiderina e isquemia con necrosis fundamentalmente de las papilas, y las alteraciones de la adventicia de los vasos, que tenían un papel muy importante en la necrosis parenquimatosa y en las zonas de calcificación con reacción granulomatosa lipofágica secundaria.⁶

CONCLUSIONES

Ésta es una afección clínica benigna, rara que parece tener predilección por el género femenino, sin un cuadro clínico característico y con cronología inespecífica, por lo que no fue posible determinar el tiempo que transcurre desde la aparición del factor predisponente (infección, obstrucción o litiasis) hasta que ocurren el proceso histopatológico y el daño renal.

El diagnóstico de esta enfermedad debe establecerse bien, con apoyo en los antecedentes clínicos y en los exámenes paraclínicos y considerar, siempre que sea posible, la realización de tomografía axial computarizada para descartar otras afecciones y determinar la extensión anatómica de la misma.

El tratamiento empírico y dirigido a los microorganismos encontrados con más frecuencia es todavía la conducta primaria en cuanto al tratamiento médico.

Debido a la falta de un cuadro clínico claro y la dificultad que esto provoca para un pronto diagnóstico, el tratamiento quirúrgico es la conducta más frecuentemente curativa en estos pacientes.

Hace falta un análisis más amplio con mayor cantidad de pacientes para poder establecer un protocolo de tratamiento adecuado.

REFERENCIAS

1. Fallatah A, Tarakji M, Amuesi J. Xanthogranulomatous pyelonephritis: A retrospective study of 10 cases and review of the literatura. *Saudi J Hid Dis Trns* 2001;12:520-4.
2. Matthews GJ, Mc Lorie GA, Churchill BA, Steckler RE, et al. Xanthogranulomatous pyelonephritis in pediatric patients. *J Urol* 1995;153:1958-9.
3. González Resina R, Barrero Candau R, Argüelles E. Pielonefritis xantogranulomatosa en la infancia. A propósito de un caso. *Actas Urol Esp* 2005;29:596-8.
4. Ballesteros Sampol JJ, Ballesteros Monzó C, Parés Puntas ME. Pielonefritis xantogranulomatosa asociada a embarazo en riñón único de antigua donante para trasplante. *Actas Urol Esp* 2002;26:20-23.
5. Ahmed Al-Ghazo M, Fatchi Ghalayini I, Ibrahim Matalka I, Shaker Al-Kaisi N, Seleh Khader Y. Xanthogranulomatous pyelonephritis. *Asian J Surg* 2006;29:257-61.
6. Korkes F, Favoretto RL, Bróglia M, Silva CA, et al. Xanthogranulomatous pyelonephritis: Clinical experience with 41 cases. *Urology* 2008;71:178-80.
7. Kim JC. US and CT findings of xanthogranulomatous pyelonephritis. *Clin Imag* 2001;25:118-21.
8. Charrada Ben FL, Saïd W, Dali N, Bouslama K, et al. Imaging features of xanthogranulomatous pyelonephritis. *J Radiol* 2007;88:1171-7.
9. Swingle CA, Baumgarten DA, Schuster DM. Xanthogranulomatous pyelonephritis characterized on PET/CT. *Clin Nucl Med* 2005;30:728-9.
10. Malek RS, Greene LF, DeWeerd JH, Farrow GM. Xanthogranulomatous pyelonephritis. *Br J Urol* 1972;44:269-308.
11. Dwivedi US, Goyal NK, Saxena V, Acharya RL, et al. Xanthogranulomatous pyelonephritis: our experience with review of published reports. *ANZ J Surg* 2006;76:1007-9.
12. Nawas H, Khan S, Hussain I, Ahmed S, et al. Xanthogranulomatous pyelonephritis due to calculi: report of 63 cases and review of literature. *J Pak Med Assoc* 2005;55:387-9.
13. Saavedra Jo S, Pow-Sang Godoy M, Benavente Corrales V, et al. Xanthogranulomatous pyelonephritis: clinical, radiological and pathologic characteristic. *Arch Esp Urol* 2004;57:595-600.