

## Artículo original

## Validación de un prototipo para marcar lesiones no palpables de glándula mamaria

Edelmiro Pérez Rodríguez,\* Adriana Pérez Garza,\* Rodrigo E Elizondo Omaña,\*\* Santos Guzmán López,\*\* Servando Cardona Huerta,\* Oscar Vidal Gutiérrez,\*\*\* José Bernardo Gutiérrez Sánchez,\*\*\*\*  
María Teresa Martínez Garza\*

### RESUMEN

**Antecedentes:** Existen diversos instrumentos para el marcaje de lesiones no palpables en la glándula mamaria, entre los que destacan diferentes tipos de agujas, ya sea de un solo anzuelo (sadowoski, Kopans, etc.) o de doble anzuelo (Bard dualok). La colocación adecuada de estas anclas en la lesión no palpable, requiere experiencia del médico radiólogo y del cirujano y en algunas ocasiones, pueden desplazarse de manera accidental del sitio donde se localiza la lesión.

**Objetivo:** Evaluar un nuevo instrumento de marcaje (diseñado por los autores) para lesiones mamarias no palpables, con sospecha de malignidad.

**Pacientes, material y métodos:** estudio prospectivo, observacional aleatorizado. Las variables que se consideraron son: fijación, sangrado, tiempo quirúrgico y cantidad de tejido necesario para la extirpación completa de la lesión.

**Resultados:** Se incluyeron un total de 58 mujeres con lesión no palpable en glándula mamaria. Se formaron 3 grupos, grupo A en el que se empleó la aguja con gancho para el marcaje, grupo B en el que se probó el nuevo instrumento y grupo C en el que se utilizó la técnica de carbón activado. En el grupo A la media de la cantidad (ml) del tejido extirpado fue de 42.29 ( $\pm 35.47$ ), en el grupo B fue 20.00 ( $\pm 18.48$ ) y en el grupo C, de 111.10 ( $\pm 115.20$ ). No hubo diferencia estadística en el tiempo quirúrgico ( $p < 0,001$ ). Se presentó menor sangrado en el grupo A (media 14.17 ml,  $\pm 4.82$ ). Se encontró mayor fijación en el grupo B (media de 266 gr,  $\pm 69.23$ ).

**Conclusiones:** El nuevo instrumento de marcaje para lesiones no palpables en glándula mamaria presenta mejor fijación, esto permite mayor precisión para el cirujano, lo cual facilita el manejo del ancla durante la extirpación de la lesión.

**Palabras clave:** Tecnología, mamografía, ultrasonido, lesión de mama no palpable, cáncer.

### ABSTRACT

**Background:** Diverse instruments exist to locate non-palpable breast lesions, among which stand out different types of needles, the one hook-wire (Sadowsky, Kopans) or with double hook-wire (Bard Dualok). The correct location of these markers in a non-palpable lesion requires a more experienced radiologist and surgeon. Also, sometimes they can be accidentally displaced from the site where the lesion is located.

**Objective:** To evaluate a new instrument (designed by the authors) to locate non palpable breast lesion, in which malignancy is suspected.

**Patients, material and methods:** This is a prospective, observational and randomized study. The variables that were considered are: fixation, less surgical time, bleeding and amount of tissue necessary for the complete excision of the lesion.

**Results:** 58 women were included with a diagnosis of non palpable breast lesion. In group A, we used the traditional gauge needle, in group B we used the new instrument which was used to localize the lesion, and in group C, the activated carbon technique was used. In group A, the average quantity (ml) of the excised tissue was 42.29 ( $\pm 35.47$ ), in group B, it was 20.00 ( $\pm 18.48$ ) and in group C, it was 111.10 ( $\pm 115.20$ ). There was no statistical difference in surgical time ( $p < 0,001$ ). There was minor bleeding in group A, around 14.17 ml ( $\pm 4.82$ ). More fixation was found in group B, around 266 gr, ( $\pm 69.23$ ).

**Conclusions:** The new instrument to locate non palpable breast lesions has better fixation, this allows knowing with more accuracy and precision the site of the lesion, which facilitates its excision.

**Key words:** Technology, mammography, ultrasonography, non palpable breast lesion, cancer.

\* Servicio de Cirugía General.

\*\* Departamento de Anatomía Humana.

\*\*\* Servicio de Ginecología.

\*\*\*\* Centro Universitario de Imagen Diagnóstica.

Facultad de Medicina y Hospital Universitario Dr. José Eleuterio González de la UANL.

Correspondencia: Dr. Edelmiro Pérez Rodríguez. Servicio de Cirugía General. Facultad de Medicina y Hospital Universitario Dr. José Eleuterio González de la UANL. Avenida Francisco I. Madero

y Gonzalitos s/n, colonia Mitras Centro, C. P. 64460. Monterrey, Nuevo León, México.

Recibido: abril, 2008. Aceptado: junio, 2008.

Este artículo debe citarse como: Pérez RE, Pérez GA, Elizondo ORE, Guzmán LS y col. Validación de un prototipo para marcar lesiones no palpables de glándula mamaria. Medicina Universitaria 2008;10(40):149-53.

La versión completa de este artículo también está disponible en: [www.meduconuanl.com.mx](http://www.meduconuanl.com.mx)

**E**l desarrollo de nuevos métodos radiológicos de tamizaje más sensibles para la glándula mamaria, como la mamografía digital o el ultrasonido, ha permitido detectar probables lesiones malignas incluso antes de ser palpables o detectadas por sus manifestaciones clínicas; es decir, en pacientes asintomáticas.<sup>1</sup>

Debido a que estas lesiones no son palpables se requiere marcar la lesión para identificarla durante la cirugía. La marcación prequirúrgica es un procedimiento radiológico intervencionista en el que se coloca una guía metálica que permite localizar con exactitud milimétrica las lesiones mamarias, con el fin de remover la lesión de interés y la menor cantidad de tejido sano. Se han desarrollado instrumentos de marcaje, como cables o agujas, que son colocados antes de la cirugía guiados por una mamografía convencional o una estereotaxia.<sup>2-5</sup> Los instrumentos de marcaje deben tener una adecuada fijación a la lesión, ser radiopacos, biocompatibles e hipoalergénicos, así como de bajo costo.<sup>6</sup> Se ha reportado un rango de entre 1 a 10% de complicaciones y fallas debidas principalmente a la falta de comunicación entre el radiólogo y el cirujano, así como al desplazamiento accidental del instrumento de marcaje antes de la cirugía.<sup>7</sup> El objetivo del estudio es evaluar un nuevo instrumento de marcaje para lesiones mamarias no palpables.

## PACIENTES, MATERIAL Y MÉTODOS

El presente es un estudio prospectivo, observacional y aleatorizado en el que se evaluaron los resultados del empleo de un nuevo instrumento de marcaje para lesiones mamarias no palpables. Las variables que se consideraron fueron la fijación, el sangrado, el tiempo de realización y la cantidad de tejido extirpado para la remoción completa de la lesión.

La fijación se midió en gramos con un dinamómetro, al ser sometida a tracción y el sangrado, en mililitros. El tiempo quirúrgico se consideró a partir del momento en que se realizó la primera incisión para la extirpación. La cantidad de tejido se cuantificó con una báscula. Las variables se compararon por medio de la prueba de ANOVA.

### Instrumento

El nuevo instrumento de marcaje (figura 1) funciona como un accesorio del lápiz de los equipos electroquirúrgicos monopolares con técnica de corte de precisión. El centro

de este dispositivo es un electrodo firme de acero que, una vez situado en la lesión, activa un sistema de cuatro ganchos de fijación, para anclarse al tejido mamario. Este accesorio, ya montado en el lápiz del electrocauterio, será accionado por el interruptor del lápiz para penetrar el tejido mamario. Una vez ubicado sobre la lesión se vuelve a accionar el interruptor para expandir los cuatro ganchos y, colocado el accesorio, se retira del lápiz. Para realizar el procedimiento, es necesario proveer al paciente con una placa de retorno de corriente convencional.

El eje del electrodo tiene un diámetro de 2 a 3 mm. Se realiza un corte para facilitar la entrada a la mama guiándose por una mamografía o un ultrasonido. Los cables de fijación están retraídos cuando el electrodo entra a la mama, y se extienden una vez que el eje ha sido colocado a través de la lesión. Las puntas distales de los cables de fijación no están aisladas, lo que facilita la penetración a

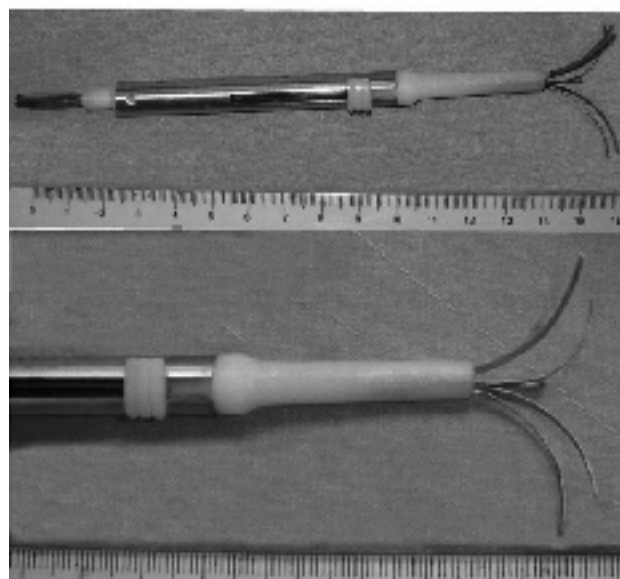
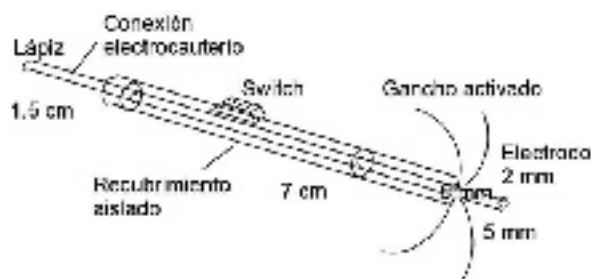


Figura 1. Nuevo instrumento de marcaje diseñado por los autores.

través del tejido mamario al accionar el corte con el interruptor del lápiz. Con los cables completamente extendidos se alcanza un diámetro de 3 cm, que es muy adecuado para lesiones de 1 cm o menos. El accesorio se separa del lápiz y se deja en la mama de la paciente para pasar a la sala de cirugía.

Durante la operación, el cirujano utiliza el accesorio para identificar la lesión cortando alrededor de la punta distal del electrodo y los cables expandidos, a fin de realizar una extirpación completa. El accesorio de localización de lesiones de mama es un producto estéril y desechable.

### Pacientes

Para el estudio se incluyeron, previo consentimiento informado, un total de 58 pacientes con diagnóstico mamográfico o por ultrasonido (GE modelo Logic 9) de una lesión de mama no palpable de probable malignidad bien definida y menor a 1 cm, a quienes se les realizó historia clínica, exámenes de laboratorio (biometría hemática, química sanguínea) y electrocardiograma. Para la detección de la lesión no palpable se utilizaron la mamografía y el ultrasonido, y este último se empleó para el marcaje. Se formaron tres grupos al azar: el A, en el que se utilizó el método convencional de localización y marcaje con una aguja con gancho; el B, en el que se empleó el nuevo instrumento de marcaje; y el C, en el que se usó la técnica de marcaje con carbón activado. Posteriormente, el cirujano realizó la resección de la lesión previamente marcada. Se consideraron para el estudio las siguientes variables: fijación, sangrado y cantidad de tejido para lograr la extirpación completa.

### Procedimiento

El procedimiento se llevó a cabo en dos etapas, la primera se realizó en la unidad de radiodiagnóstico en la que se fijó el instrumento de marcaje; la segunda, en el quirófano, para la extirpación de la masa (lesión). Para la fijación del instrumento de marcaje (independientemente de cual se empleara) se utilizó el ultrasonido como guía. Previa asepsia del área quirúrgica, se administró xilocaína al 2%, y se hizo una pequeña incisión de 5mm que permitiera introducir el instrumento de marcaje. Ya en el quirófano, el cirujano extirpó la lesión, al realizar una incisión sobre la piel para llegar a su ubicación y reseca el tejido alrededor de la aguja.

## RESULTADOS

Se ha desarrollado un nuevo instrumento de marcaje para lesiones mamarias no palpables, adaptable a cualquier aparato electroquirúrgico con corriente monopolar y corte puro. Este instrumento funciona con el sistema de corte del electrocauterio, lo que facilita la penetración al tejido, se fija firmemente en la ubicación deseada y se evitan desplazamientos accidentales.

Se incluyeron un total de 58 pacientes en las que se identificó una lesión mamaria no palpable por medio de mamografía, ultrasonido o ambos (cuadro 1). La ubicación más frecuente de las lesiones fue el cuadrante superior externo (37 casos), seguidas por la posición central (7, cuadro 2). El tipo de lesión habitual fue el nódulo (36), seguido por las microcalcificaciones (17); mientras que el diagnóstico histopatológico (figura 2) más encontrado fue el adenocarcinoma (25) y, en segundo lugar, la enfermedad fibroquística (11).

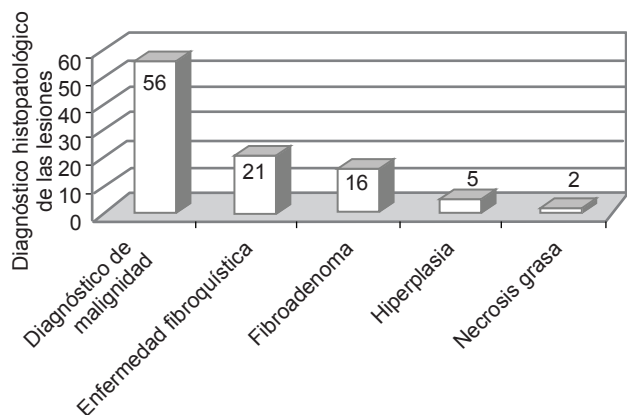
Se formaron tres grupos de pacientes (A, B y C) en quienes se utilizaron diferentes métodos de marcaje para lesiones mamarias no palpables. En los grupos A y B se incluyeron 24 pacientes en cada uno; en el A se utilizó un método convencional con aguja y en el B se empleó el

**Cuadro 1.** Frecuencia de los estudios de imagen realizados para detectar una lesión no palpable

	Frecuencia (%)
Mamografía	29 (50)
Ultrasonido	10 (17.2)
Ultrasonido y mamografía	19 (32.8)
Total	58 (100)

**Cuadro 2.** Localización por cuadrante (en posición horaria) de las lesiones no palpables

	Frecuencia (%)
Central	7 (12.1)
Cuadrante inferior externo	2 (3.4)
Cuadrante inferior interno	4 (6.9)
Cuadrante superior externo	37 (63.8)
Cuadrante superior interno	4 (6.9)
Intercuadrantes superiores	1 (1.7)
Intercuadrantes inferiores	2 (3.4)
Interlíneas internas	1 (1.7)
Total	58 (100)



**Figura 2.** Porcentaje de distribución por diagnóstico histopatológico.

nuevo instrumento de marcaje. En el grupo C se usó una técnica de marcaje con carbón activado en 10 pacientes. Las características de las lesiones de los tres grupos se muestran en el cuadro 3. No hubo complicaciones postoperatorias en las pacientes.

Al comparar las variables que se consideraron, se observó entre los grupos la existencia de una diferencia estadística significativa ( $p < 0.001$ ) en la cantidad de tejido, peso de la lesión, el sangrado y la fijación (cuadro 3). Es importante señalar que al utilizar el nuevo instrumento se extrajo menor cantidad de tejido (menos peso) y se logró una mayor fijación.

## DISCUSIÓN

El incremento en la detección de lesiones no palpables en la glándula mamaria mediante ultrasonido o mamografía

digital ha facilitado su localización para la biopsia o extirpación. El marcaje con ayuda de mamografía está indicado en los casos de lesiones mamarias no palpables y de probable malignidad que sólo son visibles por este medio. Se considera que el marcaje preoperatorio, guiado por imagen, es indispensable para la posterior extirpación de la lesión.<sup>7</sup>

De forma convencional se han utilizado diversos tipos de agujas (en forma de gancho, curva, aguja con alambre, en forma de caracol, etc.)<sup>8,9</sup> y una de las principales desventajas de ellas es la posibilidad de que se desplacen accidentalmente de la lesión, lo cual ocasiona errores al momento de la extirpación.<sup>7</sup> En el estudio realizado por Homer (1985) se reportó haber reposicionado la aguja en forma de gancho en cerca de 50% de los casos en que se utilizó como instrumento de marcaje de lesiones no palpables.<sup>9</sup> El nuevo instrumento de marcaje probado (desarrollado por los autores de este estudio) tiene la cualidad de fijarse en cuatro puntos, lo que constituye una ventaja ya que evita su desplazamiento, factor muy importante para una extirpación efectiva.

Las lesiones mamarias no palpables representan patologías benignas o malignas de la mama; su localización más frecuente se ha reportado en el cuadrante superior externo, lo cual coincide con los resultados del presente estudio.<sup>10,11</sup> En la investigación realizada por Camacho (2002),<sup>10</sup> al igual que en la presente, se reportó que el tipo de lesión más frecuente fue el nódulo, seguido por las microcalcificaciones. En el reporte histopatológico de Scopa (2002), las biopsias realizadas en lesiones mamarias no palpables resultaron malignas (adenocarcinoma) en un 22.5%,<sup>11</sup> lo cual es menor a lo reportado en el presente estudio (43%); sin embargo, en ambos se encontró una menor incidencia de las lesiones malignas.

**Cuadro 3.** Comparación de las características evaluadas al emplear la aguja convencional o el nuevo instrumento

	Marcaje con aguja		Marcaje con el nuevo instrumento		Marcaje con carbón		Valor de p
	Media	DE	Media	DE	Media	DE	
Edad	50.67	11.06	49.39	8.89	51.70	9.27	0.81
Diámetro de la lesión (mm)	9.21	3.59	8.92	1.86	7.11	2.62	0.16
Tiempo quirúrgico (min)	25.00	8.64	26.08	4.30	24.20	4.18	0.71
Cantidad de tejido (mL)	42.29	35.47	20.00	18.48	111.10	115.20	< 0.001
Peso de la lesión resecada (g)	84.58	70.93	39.92	36.97	222.30	230.34	< 0.001
Sangrado quirúrgico (mL)	14.17	4.82	16.67	4.58	27.50	3.54	< 0.001
Fijación (g)	96.5	6.37	266	69.23	No se valora		< 0.001

Las piezas quirúrgicas obtenidas con el nuevo instrumento son menores, en tamaño y peso, que las obtenidas por métodos convencionales. Esto se debe a que permite al cirujano identificar con mayor precisión las lesiones no palpables y realizar una resección segura.

En ocasiones, la colocación del instrumento de marcaje puede ser errónea por varias causas, tales como la dificultad técnica producida por mamas muy grandes o muy pequeñas, o por lesiones tan superficiales o profundas que resultan difíciles de localizar; el escoger erróneamente la aguja o la inexperiencia del médico radiólogo o del cirujano para el manejo del ancla.<sup>12</sup> El nuevo instrumento de marcaje (desarrollado por los autores de este estudio), como accesorio del electrocauterio, ofrece ventajas en su colocación, ya que tiene un sistema de activación que permite su fácil manipulación y cuatro ganchos para una mejor fijación a los tejidos que evitan su desplazamiento. La forma curva de los ganchos elimina el riesgo de neumotórax durante la localización de lesiones profundas cercanas a la pared torácica.

La fijación al tejido es una característica deseada en este tipo de instrumentos.<sup>6</sup> Los dispositivos en aguja sólo tienen un punto de anclaje, mientras que el nuevo instrumento posee cuatro, lo cual hace que soporte una mayor tracción y evite el desplazamiento, que es una de las principales causas de falla en el momento de la extirpación de la lesión; además se reduce el tiempo en el quirófano, el sangrado y la cantidad de tejido extirpado para la resección completa de la lesión; por todo lo anterior, ha sido bien aceptado por los radiólogos y los cirujanos de la institución.

## CONCLUSIONES

El nuevo instrumento de marcaje mostró una mejor fijación en relación con el método convencional con ancla, lo cual facilita la extirpación quirúrgica de las lesiones,

con menor probabilidad de movimiento del ancla fuera del sitio de interés.

Las ventajas del nuevo instrumento sobre los tradicionales son su mayor fijación, la menor cantidad de tejido resecado, sin márgenes positivos, además de que permite marcar con precisión las lesiones sólo visibles por imagen y disminuye el tiempo operatorio.

Estudios más amplios sobre el uso de este instrumento permitirán demostrar otras ventajas comparativas.

## REFERENCIAS

1. Rosato L, Paino O, Ginardi A. The surgical treatment of nonpalpable breast lesions. *Minerva Chir* 1997;52(10):1199-202.
2. Altomare V, Guerriero G, Giacomelli L, Battista C, et al. Management of nonpalpable breast lesions in a modern functional breast unit. *Breast Cancer Res Treta* 2005;93:85-9.
3. Homer MJ. Localization of nonpalpable breast lesions: Technical aspects and analysis of 80 cases. *ARJ* 1983;140:807-11.
4. Massengale JC, Brem RF. Use of ultrasound in breast disease. *Ultrasound Quarterly* 2002;18:149-59.
5. Destounis SV. Breast ultrasound. *Contemporary Diagnostic Radiology* 2006;29:1-6.
6. De Paredes ES, Langer TG, Cousins J. Interventional breast procedures. *Curr Prob Diagn Radiol* 1998;27:133-84.
7. Kyungran K, Boo-Kyung H, Kyung MJ, Yeon HC, et al. The value of ultrasound guided tattooing localization of nonpalpable breast lesions. *Korean J Radiol* 2007;8:295-301.
8. Canavese G, Catturich A, Vecchio C, Tomei D, et al. Preoperative localization of nonpalpable lesions in breast cancer by charcoal suspension. *Eur J Surg Oncol* 1995;21:47-9.
9. Homer MJ. Nonpalpable breast lesion localization using a curved-end retractable wire. *Radiology* 1985;157:259-60.
10. Camacho J, Barriaga C, Osorio S, Lobo M, et al. Lesiones no palpables de mama: resultados de biopsias radio quirúrgicas. *Rev Chilena de Cirugía* 2002;45:139-42.
11. Scopa CD, Batistatou A, Peristeropoulou P, Kakkos SK, et al. Clinically occult breast lesions: A histopathologic study. *Archives of Hellenic Medicine* 2002;19:56-63.
12. Deurloo EE, Gilhuijs KGA, Schultze Kool LJ, Muller SH. Displacement of breast tissue and needle deviations during stereotactic procedures. *Investigative Radiology* 2001;36:347-53.