

Multimed 2018; 22(1)

ENERO-FEBRERO

CASO CLÍNICO

## HOSPITAL UNIVERSITARIO CALIXTO GARCÍA LA HABANA. CUBA

### Metástasis cutáneas y óseas como forma de presentación de un carcinoma de mama

#### Cutaneous and bony metastases as a presentation of a breast carcinoma

Esp. Oncología/Anat. Patol. Ever M Olivera Fonseca, <sup>I</sup> Lic. Enfermer.  
Yanelys Olivera Fonseca, <sup>II</sup> Esp. Hematol. Imilce Tamayo Ponce, <sup>I</sup> Esp. 2º  
Ginecobstet. Margarita Millán Vega. <sup>III</sup>

<sup>I</sup> Hospital Universitario Calixto García. La Habana, Ciudad Habana, Cuba.

<sup>II</sup> Filial de Ciencias Médicas Efraín Benítez Popa. Bayamo. Granma, Cuba.

<sup>III</sup> Hospital Provincial Carlos Manuel de Céspedes. Bayamo. Granma, Cuba.

#### RESUMEN

El cáncer de mama invasivo es el tumor más frecuente en mujeres y es la primera causa de muerte por cáncer en este sexo a nivel mundial. El cáncer de mama metastásico causa anualmente en el mundo más de medio millón de muertes. Eventualmente cualquier neoplasia maligna puede metastizar en la piel, pero en la mujer el origen mamario es el más frecuente, representan entre el 1 % y el 5 % y pueden ser el primer o único signo clínico de un tumor oculto. Se presentan como lesiones únicas o múltiples, asintomáticas y de aspecto clínico variado. Por su parte las metástasis óseas son causa común de morbilidad en los pacientes con tumores malignos. El dolor que afecta a los enfermos con lesiones avanzadas se produce principalmente por la presencia de estas. Casi todas las lesiones malignas producen metástasis óseas, aunque las de la mama, pulmón y próstata representan más del 80 % de los casos. Presentamos el caso de una paciente de 49 años de edad, con

---

metástasis cutáneas y óseas de un carcinoma lobulillar de la mama como forma de presentación.

**Palabras clave:** neoplasias de la mama, carcinoma lobular, neoplasias cutáneas, neoplasias óseas, metástasis de la neoplasia.

### **ABSTRACT**

Invasive breast cancer is the most frequent tumor in women and is the leading cause of cancer death in this sex worldwide. Metastatic breast cancer causes more than half a million deaths worldwide each year. Eventually any malignancy can metastasize to the skin, but in women, the mammary origin is the most frequent, represent between 1 % and 5 % and may be the first or only clinical sign of a hidden tumor. They present as single or multiple lesions, asymptomatic and of varied clinical appearance. On the other hand, bone metastases are a common cause of morbidity in patients with malignant tumors. The pain that affects patients with advanced injuries is mainly caused by them. Almost all malignant lesions produce bone metastases, although those of the breast, lung and prostate represent more than 80 % of cases. We present the case of a 49-year-old female patient with cutaneous and bone metastases from a lobular carcinoma of the breast as a presentation form.

**Key words:** breast neoplasms, lobular carcinoma, skin neoplasms, bone neoplasms, neoplasm metastasis.

### **INTRODUCCION**

El cáncer de mama metastásico (CMM) causa anualmente en el mundo más de medio millón de muertes.<sup>1</sup> Aproximadamente entre 35 % y 50 % de las mujeres que desarrollan un CM, tendrán una enfermedad clínicamente metastásica de forma evolutiva (60 % a 70 % de las pacientes con ganglios axilares positivos, y de 25 % a 30 % con ganglios axilares negativos), mientras que entre 6 % y 10 % debutarán como una etapa IV al diagnóstico inicial de la enfermedad. El 75 % de las metástasis evolutivas se desarrollan en los primeros cinco años después del diagnóstico, desafortunadamente, un riesgo menor de recurrencia persiste hasta 20 a 30 años luego del diagnóstico inicial, en que se han documentado metástasis tardías.<sup>2</sup>

Las metástasis cutáneas de neoplasias malignas son relativamente infrecuentes, el carcinoma de mama es el tumor primario más frecuentemente asociado a diseminación cutánea en las mujeres y el cáncer de pulmón en hombres.<sup>3</sup> Las lesiones metastásicas en piel del cáncer de mama ocurren más frecuentemente en la parte anterior del tórax, espalda o cuero cabelludo,<sup>1</sup> la mayoría corresponde a carcinomas ductales infiltrantes y, con menos frecuencia, a comedocarcinomas, carcinomas medulares, lobulillares, coloides e inflamatorios, cistosarcoma filoides y carcinomas sarcomatoides.<sup>4</sup>

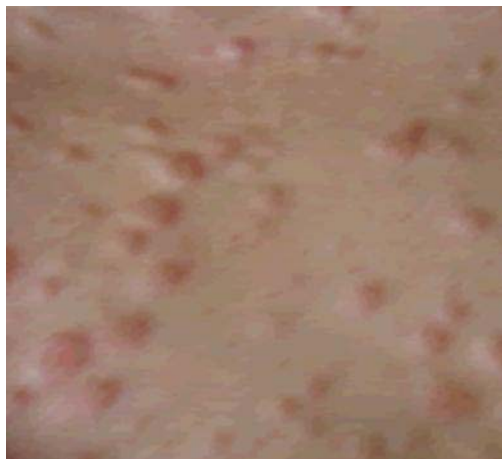Las metástasis óseas son causa común de morbilidad en los pacientes con tumores malignos; casi todas las lesiones malignas producen metástasis óseas, aunque las de la mama, pulmón y próstata representan más del 80 % de los casos, superan considerablemente a los tumores primarios óseos; por lo general su causa es por la propagación hematogena de células malignas. El 70 % complica al esqueleto axial y el resto a los huesos largos, por lo general son múltiples.<sup>5</sup>

## PRESENTACION DEL CASO

Presentamos el caso de una mujer de 49 años de edad, quien acude a nuestro centro con buen estado general, y un estado general adecuado. La paciente refería cuadro anterior de dolor lumbosacro intenso de 6 meses de evolución con limitación funcional para lo cual recibió múltiples tratamientos con antiinflamatorios no esteroideos (AINES) a dosis elevadas que no mejoraba con la terapéutica impuesta, posteriormente aparece cuadro de anemia interpretándose inicialmente asociado al elevado consumo de AINES, se le realiza un medulograma que concluye la anemia como de etiología hemolítica; este cuadro se había tratado con fumarato ferroso, ácido fólico y prednisona sin resultado satisfactorio.

Posteriormente, aparecieron en la piel de la región preesternal, borde externo del ojo izquierdo y abdomen lesiones nodulares de consistencia gomosa, cuyo tamaño oscilaba entre 0.5 a 1.5 cm (figura 1). Se valora en servicio de Oncología y con la sospecha clínica de metástasis de un carcinoma de origen desconocido, se decide realizar una biopsia. La paciente durante todo este tiempo nota, un engrosamiento difuso retroareolar de la mama derecha, se le indican estudios de imágenes (ecosonografía y mamografía) en la que no se evidencia formación nodular definida ni calcificaciones patológicas, informándose como BIRADS III, al persistir el engrosamiento del área descrita clínicamente sin traducción radiológica significativa

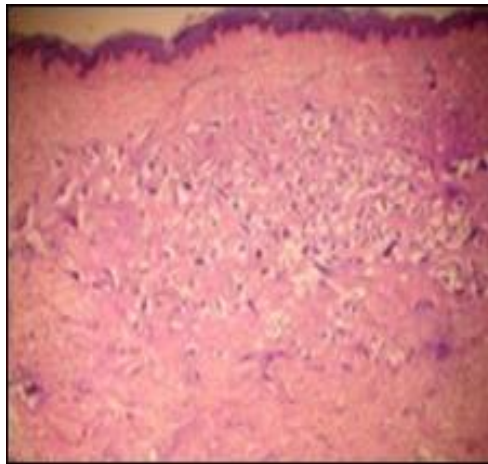
se toma biopsia de la lesión cuyo informe histopatológico resultó negativo de malignidad, hiperplasia epitelial con focos de adenosis esclerosante de la mama.



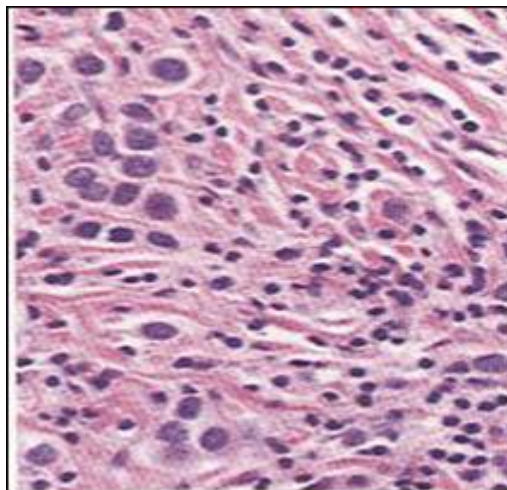
**Fig. 1.** Metástasis cutáneas múltiples

Se realizó una biopsia excisional en tajada de melón de una de una de las lesiones de piel y el material fue enviado a Anatomía Patológica donde se realizó un procesamiento histológico de rutina con inclusión en parafina y cortes con micrótomo, coloreándose con hematoxilina eosina y se aplicaron técnicas de inmunohistoquímica para determinar la histogénesis de las lesiones descritas en la piel.

El informe anatomopatológico de la lesión biopsiada describe una elipse de piel infiltrada en dermis superficial y profunda, por cordones y grupos de células neoplásicas malignas de mediano tamaño (figura 2), con núcleos amplios pleomórficos en fila india y estroma colágeno (figura 3). Los hallazgos sugerían una metástasis cutánea por un carcinoma lobulillar mamario.

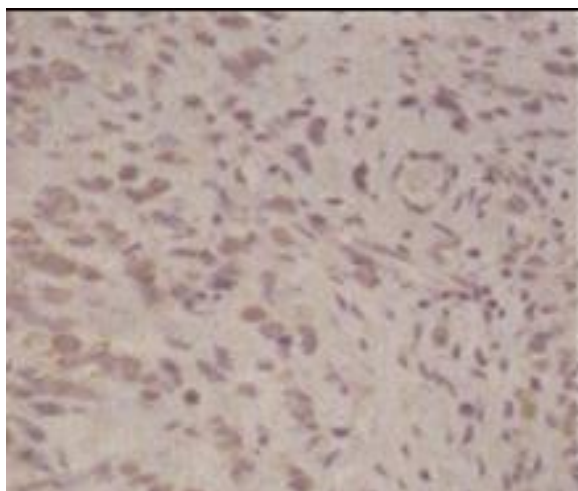


**Fig. 2.** Microfotografía con técnica de H/E con infiltración tumoral.



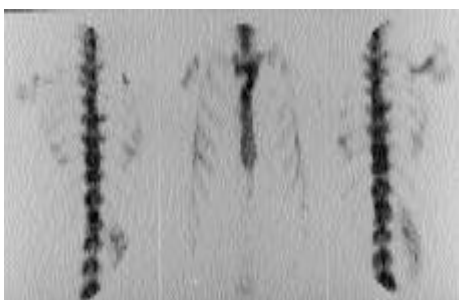
**Fig. 3.** Microfotografía con técnica de H/E que muestra núcleos en fila india.

La morfología con estas técnicas de rutina planteaba diagnósticos diferenciales, con otras neoplasias por lo que fue necesario realizar técnicas de inmuno-histoquímica como receptores hormonales de estrógenos y progesterona que fueron positiva, Her2 Negativo (figura 4).



**Fig. 4.** Tinción de estrógenos y progesterona. Las células neoplásicas se tiñen con anticuerpos para estrógenos y progesterona.

Por otra parte, se indicaron estudios radiológicos y gammagráficos para evaluar los dolores óseos que presentaba la paciente. Los estudios radiológicos convencionales no evidenciaron la presencia de metástasis óseas, se requirió de una gammagrafía ósea para evidenciar la presencia de las mismas (figura 5).



**Fig. 5.** Gammagrafía ósea: disminución de actividad focal en esternón, raquis dorsal y zona costovertebral sugerentes de afectación metastásica.

La paciente se mantuvo controlada y en perfecto estado de salud luego de haber recibido tratamiento oncoespecífico, con poliquimioterapia doxorubicina/ciclofosfamida por 4 ciclos y docetaxel 4 ciclos más bifosfonatos (ácido zoledrónico), sin evidencias clínica, radiológica ni humoral de progresión tumoral y posteriormente recibió tratamiento con quimioterapia metronómica (ciclofosfamida, metotrexato y capecitabina) hormonoterapia con letrozol además de un seguimiento periódico en consulta durante 4 años; luego su enfermedad progresó con metástasis múltiples hepáticas, pulmonares y en médula ósea hasta que falleció.

## DISCUSION

El carcinoma de origen mamario es la neoplasia maligna más frecuente en la mujer; casi un 5 al 10 % de estas neoplasias generan metástasis cutáneas en algún momento de la evolución, incluido el posquirúrgico mediato o tardío; casi en todos los casos el diagnóstico de tumor de mama es previo a la aparición de las metástasis en piel,<sup>1,2</sup> en pocas ocasiones la primera manifestación es la metástasis cutánea, como ocurrió en este caso. Si bien las primeras lesiones estaban localizadas en la zona torácica siguiendo aparentemente la vía linfática<sup>6</sup> y aunque hay informes de localizaciones poco usuales como en miembro superior, manos y piernas<sup>7</sup> nos sorprendió la erupción diseminada de metástasis múltiples, las cuales involucraban prácticamente toda la economía corporal, presentación que sumada a las alteraciones hematológicas hizo pensar en leucemia cutis o en linfomas. La evaluación posterior ubicó al síndrome anémico como un cuadro paraneoplásico y a las lesiones de piel y óseas como metástasis de un primitivo de mama.<sup>8</sup>

La biopsia simple de una lesión y el estudio diferido es de elección a los fines diagnósticos. Si bien algunos autores han planteado la realización de biopsias por congelación en el momento del acto quirúrgico, estas no han demostrado ventajas ni diagnósticas ni terapéuticas.<sup>9</sup> Por estas razones se decidió la toma de biopsia en una lesión de piel tumoral completa.

Usualmente las características histológicas de la metástasis son semejantes al tumor de origen, donde las células se disponen siguiendo ya sea un modelo sólido u otro en fila india.<sup>3</sup> Este caso mostraba un patrón en hilera irregular de células de mediano tamaño, con pleomorfismo moderado. Por lo tanto, el patrón descrito y las características celulares sugerían la presencia de una metástasis en piel de un tumor mamario como primer diagnóstico, pero como se ha expresado, la pérdida de diferenciación de las células tumorales requirió la realización de técnicas de inmuno-histoquímica para determinar el origen del tumor con certeza.<sup>3,7</sup>

Por lo general, la causa de las metástasis óseas es por la propagación hematógena de células malignas. El 70 % complica al esqueleto axial y el resto a los huesos largos, por lo general son múltiples. Clínicamente las manifestaciones más importantes son dolor, fracturas patológicas y anemia en dependencia del hueso

afectado, por lo general son raras las metástasis óseas por abajo de la rodilla y del codo.<sup>5, 10,11</sup>

Las metástasis óseas sobrepasan considerablemente en número a los tumores óseos primarios, de tal manera que después de los 40 años, todo tumor óseo deberá catalogarse en primera instancia como metastático hasta demostrar lo contrario. Se ha comprobado en diferentes estudios que aproximadamente el 35 % de las enfermedades malignas se asocian con diseminación al esqueleto.<sup>5, 10-13</sup>

En estudios publicados se señala que el 73 % del cáncer de mama, 32 % de pulmón, 24 % del de riñón, 13 % del de recto y 11 % del de estómago tienen evidencia histológica de metástasis en el hueso.<sup>12,13</sup>

La frecuencia de metástasis por cáncer de mama es elevada y desafortunadamente las pacientes son diagnosticadas y tratadas en estados avanzados, lo que deriva en complicaciones y pronóstico de supervivencia desfavorable, por lo que la detección y diagnóstico precoz del cáncer de mama representa la piedra angular en el tratamiento oportuno y personalizado para este grupo de pacientes que permitirá además lograr tasas de respuestas elevadas y por ende, un mayor intervalo libre de enfermedad y de sobrevida global.

## REFERENCIAS BIBLIOGRÁFICAS

1. American Cancer Society. Cancer Facts & Figures 2017 [Internet]. Atlanta: American Cancer Society; 2017. [citado 13 Oct 2016]. Disponible en: <https://www.cancer.org/content/dam/cancer-org/research/cancer-facts-and-statistics/annual-cancer-facts-and-figures/2017/cancer-facts-and-figures-2017.pdf>.
2. Ferlay J, Shin HR, Bray F, Forman D, Mathers C, Parkin DM. Estimates of worldwide burden of cancer in 2008: GLOBOCAN 2008. Int J Cancer [Internet]. 2010 [citado 16 Ene 2017]; 127(12):2893-917. Disponible en: <http://onlinelibrary.wiley.com/doi/10.1002/ijc.25516/pdf>.
3. Johnson WC. Metastatic carcinoma of the skin: incidence and dissemination. In Elder DE, Elenitsas R, Johnson BL, Murphy GF, eds. Lever`s Histopathology of the skin. 9ª ed. Philadelphia: Lippincott Williams & Wilkins; 2005.p. 1149-57.



- 
4. Hasbin Acuña P, Vial Letelier V, Correa Gutiérrez H, Lechuga Ramírez M, Pérez Rivera M, Muñoz Leyva D, *et al.* Metástasis cutánea de carcinoma de mama. Revisión de la literatura. Rev Chil Cir [Internet]. 2017 [citado 16 Feb 2017]; 69(1): 54-88. Disponible en:  
[http://www.scielo.cl/scielo.php?script=sci\\_arttext&pid=S0718-40262017000100018](http://www.scielo.cl/scielo.php?script=sci_arttext&pid=S0718-40262017000100018).
5. Coleman RE, Holen I. Bone metastasis. In Niederhuber JE, Armitage JO, Doroshow JH, Kastan MB, Tepper JE, eds. *Abeloff's Clinical Oncology*. 5th ed. Philadelphia: Elsevier; 2014.p. 739-63.
6. Navaratnam AV, Chandrasekharan S. Remote cutaneous breast carcinoma metastasis mimicking dermatitis Indian J Dermatol [Internet]. 2015[citado 16 Feb 2017]; 60(1):106. Disponible en:  
<https://www.ncbi.nlm.nih.gov/pmc/articles/PMC4318045/>.
7. Siqueira VR, Frota AS, Maia IL, Queiroz HMC, Valença Jr JT, Accioly Filho JW. Cutaneous involvement as the initial presentation of metastatic breast adenocarcinoma. An Bras Dermatol [Internet]. 2014 [citado 16 Feb 2017]; 89(6): 960-3. Disponible en:  
[http://www.scielo.br/scielo.php?script=sci\\_arttext&pid=S0365-05962014000600960&lng=en&nrm=iso&tlng=en](http://www.scielo.br/scielo.php?script=sci_arttext&pid=S0365-05962014000600960&lng=en&nrm=iso&tlng=en).
8. Hoffman R, Heslop H, Furie B, Edward J, Benz EJ (Jr). Hematology: Basic Principles and Practice, Expert Consult Premium Edition-Enhanced Online Features and Print. En Hoffman´s Hematology: Basic Principles and Practice. Philadelphia: Churchill-Livingstone-Elsevier; 2014.p. 813-90.
9. Bansal R, Patel T, Sarin J, Parikh B, Ohri A, Trivedi P. Cutaneous and subcutaneous metastases from internal malignancies: an analysis of cases diagnosed by fine needle aspiration. Diagn Cytopathol [Internet]. 2010 [citado 16 Feb 2017]; 39(12): 882-6. Disponible en:  
<http://onlinelibrary.wiley.com/doi/10.1002/dc.21485/pdf>.
10. Chow E, Finkelstein JA, Sahgal A, Coleman RE. Metastatic cancer to the bone. In: DeVita VT, Lawrence TS, Rosenberg SA, eds. *DeVita, Hellman, and Rosenberg's*

Cancer: Principles & Practice of Oncology. 9th ed. Philadelphia: Lippincott Williams & Wilkins; 2011.p. 2192-2204.

11. von Moos R, Body JJ, Egerdie B, Stopeck A, Brown J, Fallowfield L, *et al.* Pain and analgesic use associated with skeletal relate events in patients with advanced cancer and bone metastases. Support Care Cancer [Internet]. 2016[citado 16 Feb 2017]; 24(3):1327-37. Disponible en:

<https://www.ncbi.nlm.nih.gov/pmc/articles/PMC4729787/>.

12. Himmelstein AL, Foster JC, Khatcheressian JL, Roberts JD, Seisler DK, Novotny PJ, *et al.* Effect of Longer-Interval vs Standard Dosing of Zoledronic Acid on Skeletal Events in Patients With Bone Metastases: A Randomized Clinical Trial. JAMA [Internet]. 2017 [citado 16 Feb 2017]; 317(1): 48-58. Disponible en:

<https://jamanetwork.com/journals/jama/fullarticle/2595526>.

13. Coleman R, Body JJ, Aapro M, Hadji P, Herrstedt J, on behalf of the ESMO Guidelines Working Group. Bone health in cancer patients: ESMO Clinical Practice Guidelines. An Oncology [Internet]. 2014 [citado 16 Feb 2017]; 25 (Suppl. 3): iii124–37. Disponible en:

[https://academic.oup.com/annonc/article/25/suppl\\_3/iii124/1740629](https://academic.oup.com/annonc/article/25/suppl_3/iii124/1740629).

Recibido: 15 de noviembre de 2017.

Aceptado: 18 de diciembre de 2017.

*Ever M Olivera Fonseca.* Hospital Universitario Calixto García. La Habana, Cuba.

Email: [everfonseca@infomed.sld.cu](mailto:everfonseca@infomed.sld.cu).