

Multimed 2021; (25)3: e2410

Mayo-Junio

Caso clínico

Ruptura diafragmática traumática: presentación de un caso

Traumatic diaphragmatic rupture: presentation of a case

Ruptura diafragmática traumática: apresentação de um caso

Gleidys Acosta Guerrero^{1*}  <https://orcid.org/0000-0003-0917-6451>

Fred Delgado Llorca¹  <https://orcid.org/0000-0003-0197-1303>

Yamila Guerra Corría¹  <https://orcid.org/0000-0002-1494-1229>

¹ Universidad de Ciencias Médicas de Granma. Hospital General Docente Universitario Carlos Manuel de Céspedes. Bayamo. Granma, Cuba.

* Autor para la correspondencia. E-mail: acostaguerrero90@gmail.com

RESUMEN

Introducción: el diafragma es un tabique que separa el tórax del abdomen y su función fisiológica es ayudar a la mecánica de la ventilación. La ruptura diafragmática traumática es una entidad de difícil diagnóstico inicial, por la baja sospecha clínica, lo que lleva a complicaciones como la estrangulación, que tiene una elevada morbimortalidad. Las lesiones traumáticas del diafragma son poco frecuentes, la incidencia global por mecanismo penetrante y cerrado es del 1 % al 6 %.

Presentación de caso: paciente masculino de 20 años de edad con antecedentes de salud aparente, acude al servicio de urgencia a las 2 horas luego de haber sufrido accidente



laboral al desprenderse un banco de arena sobre él, refiriendo dificultad para respirar y dolor torácico en hemitorax izquierdo, los estudios de imágenes practicados mostraron presencia de cámara gástrica y colon en hemitorax izquierdo, es intervenido quirúrgicamente con impresión diagnóstica de ruptura diafragmática secundaria a traumatismo cerrado de abdomen. Durante el transoperatorio se comprobó la misma (laceración lineal que involucra todo hemidiafragma izquierdo) con herniación del estómago, bazo, colon transverso y parte de intestino delgado en cavidad torácica. Se realizó frenorrafia y pleurostomía baja izquierda. No otras alteraciones intraabdominales.

Discusión: la rotura traumática del diafragma es una lesión infrecuente que ocurre como consecuencia de traumatismos cerrados y penetrantes del abdomen o del tórax. Su diagnóstico precoz continúa siendo un desafío y se asocia con una elevada morbimortalidad. El diagnóstico preoperatorio es difícil y sólo un alto nivel de sospecha, un examen minucioso de las técnicas de imagen y la intervención quirúrgica inmediata, son determinantes para el éxito en el tratamiento de estos pacientes.

Conclusiones: nuestro paciente no presentó complicaciones mayores en el perioperatorio, a las 24 horas estaba con dieta y deambulando se retiró la sonda pleural a las 72 horas y ha tenido una evolución favorable libre de síntomas, siendo dado de alta a los 10 días.

Palabras clave: Ruptura del diafragma; Trauma abdominal, Trauma torácico.

ABSTRACT

Introduction: the diaphragm is a septum that separates the thorax from the abdomen and its physiological function is to help the mechanics of ventilation. Traumatic diaphragmatic rupture is an entity of difficult initial diagnosis, due to low clinical suspicion, which leads to complications such as strangulation, which has high morbidity and mortality. Traumatic injuries to the diaphragm are rare, the overall incidence due to penetrating and closed mechanism is 1% to 6%.



Case presentation: 20-year-old male patient with apparent health history, attended the emergency service 2 hours after having suffered an occupational accident when a sandbar fell off him, reporting difficulty breathing and chest pain in hemithorax. On the left, the imaging studies performed showed the presence of a gastric chamber and colon in the left hemithorax, he was operated on with a diagnostic impression of a diaphragmatic rupture secondary to blunt abdominal trauma. During the intraoperative it was verified (linear laceration involving the entire left hemidiaphragm) with herniation of the stomach, spleen, transverse colon and part of the small intestine in the thoracic cavity. Left low pleurostomy and frenorrhaphy were performed. No other intra-abdominal alterations.

Discussion: traumatic diaphragm rupture is an infrequent injury that occurs as a consequence of blunt and penetrating trauma to the abdomen or chest. Early diagnosis of it continues to be a challenge and is associated with high morbidity and mortality. Preoperative diagnosis is difficult and only a high level of suspicion, a thorough examination of imaging techniques, and immediate surgical intervention are decisive for the success of treating these patients.

Conclusions: our patient did not present major complications in the perioperative period, at 24 hours he was on a diet and wandering, the pleural tube was removed at 72 hours and has had a favorable symptom-free evolution, being discharged at 10 days.

Key words: Diaphragm rupture; Abdominal trauma, Thoracic trauma.

RESUMO

Introdução: o diafragma é um septo que separa o tórax do abdome e sua função fisiológica é auxiliar na mecânica da ventilação. A ruptura diafragmática traumática é uma entidade de difícil diagnóstico inicial, devido à baixa suspeita clínica, o que leva a complicações como o estrangulamento, que apresenta elevada morbimortalidade. Lesões traumáticas do diafragma são raras, a incidência geral devido ao mecanismo penetrante e fechado é de 1% a 6%.



Apresentação do caso: Paciente do sexo masculino, 20 anos, com história aparente de saúde, compareceu ao pronto-socorro 2 horas após ter sofrido acidente de trabalho com queda de banco de areia, relatando dificuldade respiratória e dor torácica em hemitórax À esquerda, exames de imagem realizados mostrou a presença de câmara gástrica e cólon em hemitórax esquerdo, foi operado com impressão diagnóstica de ruptura diafragmática secundária a trauma abdominal fechado. No intraoperatório, constatou-se (laceração linear envolvendo todo o hemidiafragma esquerdo) com herniação do estômago, baço, cólon transverso e parte do intestino delgado na cavidade torácica. Realizada pleurostomia baixa esquerda e frenorrafia. Sem outras alterações intra-abdominais.

Discussão: a ruptura traumática do diafragma é uma lesão infrequente que ocorre como consequência de trauma contuso e penetrante no abdome ou no tórax. Seu diagnóstico precoce continua sendo um desafio e está associado a elevada morbimortalidade. O diagnóstico pré-operatório é difícil e apenas um alto nível de suspeita, um exame cuidadoso das técnicas de imagem e a intervenção cirúrgica imediata são decisivos para o sucesso do tratamento desses pacientes.

Conclusões: nosso paciente não apresentou complicações maiores no período perioperatório, às 24 horas fazia dieta e vagueava, a tuba pleural foi retirada às 72 horas e teve evolução favorável sem sintomas, tendo alta hospitalar aos 10 dias.

Palavras-chave: Ruptura do diafragma; Trauma abdominal, Trauma toracico.

Recibido: 2/2/2021

Aprobado: 25/2/2021

Introducción



Esta obra de Multimed se encuentra bajo una licencia <https://creativecommons.org/licenses/by-nc-sa/4.0/>

Las lesiones en la región toracoabdominal izquierda exponen una relación 3:1 respecto al lado contralateral, con afectación simultánea del órgano abdominal más próximo, el bazo. Aunque el tiempo delate que casi ha transcurrido medio milenio desde que Sennertus en 1541 hiciera la primera descripción de la ruptura diafragmática traumática en una autopsia, su frecuencia permanece baja en la mayoría de las series analizadas (3% de todas las lesiones toracoabdominales) con tendencia al incremento dado el elevado comportamiento en los últimos 50 años por los accidentes automovilísticos, responsable del 90% de los mismos. ^(1,2)

Fisiopatológicamente la zona toracoabdominal es común a las dos grandes cavidades corporales (tórax y abdomen); las cuales aunque contiguas tienen funciones y particularidades muy independientes, limitadas por el músculo diafragma y no siempre los traumas que en ella se generen implican la afectación de dicho músculo, sin embargo cuando existe lesión por ruptura del mismo es asumido como un indicador de gravedad del trauma , y denota un ISS (Injury Severity Score) de 31 a 50, exhibiendo una tasa de mortalidad entre 7 a 42%.⁽²⁾

Los traumatismos del tórax ocupan un lugar predominante en la traumatología, constituyendo la tercera causa de muerte en los pacientes politraumatizados. El trauma torácico, juega un importante papel en la evolución clínica de los politraumatizados. ⁽¹⁾

En la historia de la medicina, la ruptura diafragmática traumática (RDT) ha sido reconocida, entendida y documentada tempranamente; sin embargo, aún es una lesión de difícil diagnóstico, lo que ocasiona que se transforme, a corto o mediano plazo, en una hernia diafragmática traumática (HDT) y su posible estrangulación, la cual genera una elevada morbimortalidad; de aquí se desprende la importancia del tema. ⁽³⁾

La ruptura diafragmática postraumática consiste en la herniación de los órganos abdominales hacia la caja torácica a través de una solución de continuidad a nivel del diafragma, como consecuencia de un traumatismo de alto impacto. ⁽⁴⁾



Se entiende por hernia diafragmática la penetración de vísceras abdominales a través de un orificio normal o patológico del diafragma, como consecuencia de un traumatismo, reciente o lejano; también se conoce como evisceración diafragmática y eventración diafragmática.⁽⁵⁾

El diafragma es un tabique en forma de cúpula que separa el tórax del abdomen, anatómicamente es un músculo ancho, aplanado y de poco espesor, se distinguen dos porciones bien diferenciadas, una central (centro frénico) y otra muscular. Fisiológicamente ayuda en la mecánica de la ventilación; esto se efectúa mediante movimientos que alargan o acortan la cavidad torácica, con aumento del diámetro anteroposterior, con aumento y elevación o depresión de las costillas que conlleva a que los pulmones puedan dilatarse y contraerse.⁽⁶⁾

El diafragma es el principal músculo respiratorio. La disfunción diafragmática puede ser causada por afecciones que afectan directamente al diafragma, como traumatismo, cirugía cardiotorácica, patología torácica o abdominal adyacente.⁽⁷⁾

Las lesiones del diafragma no ponen de manera inmediata en riesgo la vida, éstas ocurren en 3% de todas las lesiones toracoabdominales, su frecuencia varía de 0.8 a 1.6% de los pacientes con trauma múltiple. Al no tener lesiones acompañantes pueden no ser detectadas de manera inmediata; por tanto, las lesiones inadvertidas se presentan con una frecuencia de 7 a 66%.⁽⁸⁾

La ruptura diafragmática es un reto diagnóstico y terapéutico para los médicos que se enfrentan al manejo de pacientes politraumatizados; debe sospecharse siempre en lesiones traumáticas de localización torácica o abdominal.

La rotura traumática del diafragma es a menudo una lesión asociada que agrava el pronóstico de los pacientes politraumatizados y que con frecuencia pasa inadvertida en los servicios de urgencias. Las lesiones traumáticas del diafragma son consecuencia de un severo trauma, generalmente de tipo contuso por aumento brusco de la presión intrabdominal o torácica.^(3,9)



La rotura del diafragma es una lesión infrecuente asociada a traumatismos abiertos o cerrados de abdomen otórax, en el contexto de politraumatizados. Se da entre el 0.8 y el 7% de los traumatismos toracoabdominales cerrados y entre el 10 y el 15% de los abiertos. Tiene una tasa elevada de morbilidad y mortalidad que oscila entre 14-25% de todos los casos diagnosticados; predomina el sexo masculino con 86% y se presenta con mayor frecuencia de los 20 a los 50 años de edad; por la anatomía de este músculo la localización de afectación más común es en el lado izquierdo con un 81%. Menos del 50% de los casos se diagnostican en el preoperatorio. ⁽⁶⁾

El diagnóstico preoperatorio es difícil y sólo un alto nivel de sospecha, un examen minucioso de las técnicas de imagen y la intervención quirúrgica inmediata son determinantes para el éxito en el tratamiento de estos pacientes. La TC helicoidal presenta una alta sensibilidad y especificidad en el diagnóstico de las lesiones del diafragma. La sensibilidad es mayor para las roturas del lado izquierdo que para las del derecho y aumenta por encima del 92% con las reconstrucciones sagitales y coronales.

Las lesiones traumáticas del diafragma son consecuencia de un severo trauma, generalmente de tipo contuso por aumento brusco de la presión intrabdominal o torácica. El aumento de los accidentes de tránsito debido a los nuevos estilos de vida de la era moderna, han provocado un ascenso en la incidencia de esta entidad que varía de 0,8 a 5,8 %, con un promedio del 3 a 5 % en todas las lesiones traumáticas toracoabdominales. Sumortalidad alcanza el 13,7 %, y es más frecuente la lesión del hemidiafragma izquierdo pues el hígado parece proteger el diafragma derecho. ⁽³⁾

Las lesiones diafragmáticas son poco frecuentes, ocurren en el 3% de todas las lesiones toracoabdominales. Según las diferentes series, su frecuencia varía de un 0.8 a 1.6% de los pacientes con trauma múltiple. Pueden no ser detectadas de manera inmediata; por tanto, las lesiones inadvertidas se presentan con una frecuencia de 7 a 66%. Es una entidad clínica que potencialmente puede atentar contra la vida. ⁽⁶⁾



Suele sospecharse al evaluar la cinemática del trauma, mayoritariamente en presencia de traumatismo penetrante y por lo general con lesiones múltiples sin embargo con relativa frecuencia son imperceptibles de manera clínica inmediata en la evaluación inicial del paciente politraumatizado realizándose el diagnóstico definitivo por lo general durante las laparotomías.⁽²⁾

La ruptura diafragmática representa un reto diagnóstico, a pesar de ser poco frecuente, debe sospecharse en todo paciente politraumatizado y con trauma toracoabdominal cerrado o abierto ante una sintomatología inespecífica.

Las lesiones diafragmáticas pueden ser secundarias a un trauma cerrado o penetrante. El trauma cerrado que la produce más frecuentemente es la desaceleración en incidentes de tránsito, caídas de altura y aplastamientos. Las lesiones penetrantes son producidas por arma blanca o armas de fuego, en tórax bajo o abdomen superior.

Errores más frecuentes

- ✓ Subestimar la posibilidad de una lesión diafragmática en las lesiones penetrantes.
- ✓ Perforación de víscera hueca por técnica inadecuada en la colocación del drenaje pleural.
- ✓ No explorar detalladamente las cúpulas diafragmáticas durante la laparotomía.
- ✓ Confundir un hemotórax con una hernia diafragmática derecha.
- ✓ Realizar un procedimiento video endoscópico en un paciente inestable.
- ✓ Desconocer que las hernias diafragmáticas eventualmente producen arritmias o signos de taponamiento.⁽¹⁰⁾

La ruptura diafragmática es una entidad clínica que puede atentar contra la vida, está asociada a lesiones traumáticas del abdomen o del tórax, en la mayoría de los casos con lesiones intraabdominales que son la causa de realizar cirugía de urgencia.



La importancia en el reconocimiento de este padecimiento radica en el hecho de que requiere un alto índice de sospecha de manera inicial, ya que, con el paso del tiempo y progresión de la enfermedad, existe incremento en la morbimortalidad postquirúrgica.⁽¹¹⁾

Con la radiografía de tórax es posible establecer un diagnóstico fácilmente, pero en la etapa aguda puede ser normal el diafragma o puede haber enmascaramiento por lesiones torácicas como hemotórax, neumotórax o contusión pulmonar.^(3,11)

Los traumatismos toracoabdominal con lesiones del diafragma a pesar de su reconocimiento temprano en la historia de la cirugía, las cuales han sido adecuadamente entendidas y documentadas, siguen siendo aún hoy una entidad de difícil diagnóstico. Su consecuencia inmediata como lo es la ruptura diafragmática o su alejada complicación como lo es la denominada hernia diafragmática traumática, y en particular su complicación, la estrangulación de las vísceras herniadas, conlleva a una elevada mortalidad, hecho que jerarquiza la importancia de dar a conocer sobre el tema.⁽¹²⁾

El objetivo del presente trabajo es exponer las evidencias en un paciente con un traumatismo toracoabdominal izquierdo, al cual se le realizó diagnóstico clínico temprano de probable lesión diafragmática, confirmada durante la laparotomía realizada con éxito en el Hospital de Bansamen la República de Gambia con evolución satisfactoria a pesar de no tener todos los medios auxiliares diagnósticos ni recuperación en salas de terapia intensiva.

Presentación del caso

Paciente masculino de 20 años de edad con antecedentes de salud aparente acude al servicio de urgencia del Hospital de Bansang en La Gambia 2 horas después de haber sufrido accidente laboral (desprendimiento de un banco de arena), consciente y orientado



en tiempo, espacio y persona, pupilas isocóricas y reactivas no defecto motor refiriendo dificultad para respirar y dolor torácico en hemitorax izquierdo.

Mucosas: normocoloreadas y húmedas.

Hemoglobina: 12 g/l

Grupo y factor: A negativo.

No se realizaron otros exámenes complementarios por no existir condiciones.

Aparato respiratorio: se auscultan ruidos hidroaéreos en hemitórax izquierdo.

TA: 95/ 57mmhg Pulso 89 FR 30/min y temperatura 36^o

Estudios imagenológicos: Rx de tórax presencia de cámara gástrica y colon en hemitórax izquierdo. (Figura 1)

Fig. 1. Radiografía de tórax con datos de herniación izquierda.

El paciente es intervenido quirúrgicamente con diagnóstico de ruptura diafragmática secundaria a traumatismo cerrado de abdomen. Se realiza laparotomía exploratoria de



urgencia, se comprobó ruptura diafragmática (laceración lineal que involucra todo hemidiafragma izquierdo) (Figura 2) con herniación del estómago, bazo, colon transverso y parte de intestino delgado en cavidad torácica.

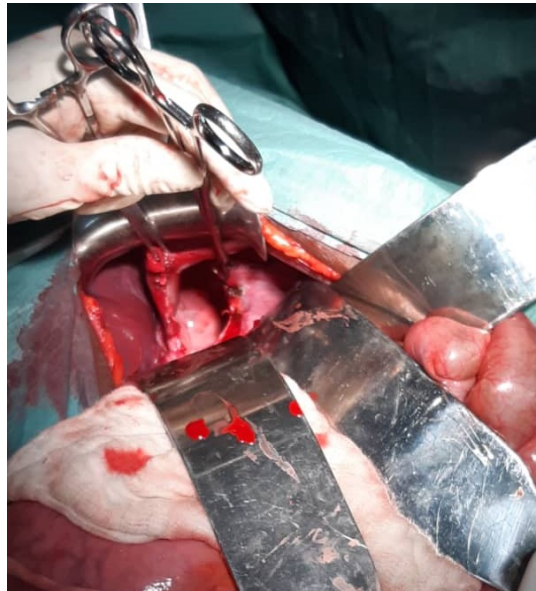


Fig. 2. Imágenes intraoperatorias: Disrupción del hemidiafragma izquierdo (señalado por la pinza) luego de la reducción hacia el abdomen del contenido herniado.

Se realizó frenorrafia(Figura 3) más pleurostomía baja izquierda. No se comprobaron otras alteraciones intraabdominales.

Fig. 3. Imágenes intraoperatorias: Cierre del defecto.

Post operatorio

Signos vitales postoperatorios: TA 140/90mmHg. FC 80 SPO2:99 por ciento.

Aparato respiratorio: se ausculta murmullo vesicular disminuido en base pulmonar izquierda.

A las 24 horas el paciente estaba con dieta y deambulando; a las 72 horas se retiró la sonda pleural siendo dado de alta a los 10 días.

Fecha de ingreso y operación 20/3/20.

Consulta postoperatoria a los 7 días y el paciente se encuentra asintomático.

Discusión

La ruptura diafragmática traumática (RDT) es una condición que ha sido reconocida desde los tiempos de Hipócrates; las heridas de diafragma se consideraban mortales y hasta la Primera Guerra Mundial se las juzgaba de muy mal pronóstico. En los comienzos del siglo



XX se hizo frecuente la publicación de casos y se encuentran los de Quenu de 1917, Dunet y Berard en 1922, Gibson en 1929, Constantini en 1935 y Harrington en 1945, como trabajos clásicos sobre este tema.

En la RDT el diafragma lesionado presenta una solución de continuidad que no cicatriza espontáneamente y, eventualmente, en algún momento de su evolución hay migración de las vísceras abdominales a la cavidad pleural.⁽⁵⁾

La rotura traumática del diafragma es una lesión infrecuente que ocurre como consecuencia de traumatismos cerrados y penetrantes del abdomen o del tórax. Su diagnóstico precoz continúa siendo un desafío y se asocia con una elevada morbimortalidad. El diagnóstico preoperatorio es difícil y sólo un alto nivel de sospecha, un examen minucioso de las técnicas de imagen y la intervención quirúrgica inmediata son determinantes para el éxito en el tratamiento de estos pacientes. La tomografía computarizada helicoidal presenta una alta sensibilidad y especificidad en el diagnóstico de las lesiones del diafragma. La sensibilidad es mayor para las roturas del lado izquierdo que para las del derecho y aumenta por encima del 92% con las reconstrucciones sagitales y coronales.⁽⁹⁾

La herniación de órganos intraabdominales hacia la cavidad torácica puede ocurrir a través de defectos congénitos o adquiridos en el diafragma, estos últimos principalmente de origen traumático.⁽⁴⁾

La ecografía ha surgido como una técnica no invasiva que se puede utilizar en la evaluación estructural y funcional del diafragma. Los ultrasonidos permiten observar el movimiento diafragmático en una variedad de condiciones normales y patológicas, puede evaluar las características del movimiento diafragmático, como la amplitud, la fuerza y la velocidad de contracción, los patrones especiales de movimiento y los cambios en el grosor del diafragma durante la inspiración

Esta técnica puede emplearse confiablemente para controlar el espesor, la actividad y la función del diafragma durante la ventilación espontánea y mecánicamente asistida.⁽⁷⁾



Las lesiones a nivel toracoabdominal resultan muy interesantes y demandan la experiencia del cirujano que las atienda. Involucran estructuras de ambas cavidades por lo general, haciendo énfasis en el diafragma y los órganos abdominales contiguos. El conocimiento de la cinemática del trauma puede ayudar en la orientación diagnóstica y en tal sentido obedece mayor atención los impactos frontales y los laterales, condicionado por 2 mecanismos básicos: Hipertensión abdominal brusca y aplastamiento de la base del tórax:⁽²⁾

La mayoría de las lesiones se diagnostican en agudo por los daños abdominales que presentan y que son la indicación para cirugía de urgencia. Cuando no se presentan lesiones asociadas, pueden ser reconocidas como rupturas diafragmáticas de presentación tardía por alguna complicación como estrangulación del contenido herniado o complicaciones respiratorias⁽⁸⁾

La ruptura diafragmática es una entidad relativamente infrecuente en pediatría que se puede presentar como consecuencia de un traumatismo de alto impacto. Solo entre el 25% y el 50% de los casos es detectado en la evaluación inicial del paciente, lo que aumenta el riesgo de complicaciones.

En la mayoría de los casos, la herniación ocurre en el hemidiafragma izquierdo sin importar el mecanismo traumático.^(1,6-8) Se han buscado diversas explicaciones para justificar el predominio de ruptura diafragmática izquierda. Desde el punto de vista anatómico, existe una “falta de protección” en la porción izquierda del músculo, en comparación con el lado derecho, en la que el hígado actuaría como mecanismo de barrera. Sin embargo, han sido reportados en la literatura casos de herniaciones derechas e, incluso, bilaterales⁽⁴⁾

La hernia diafragmática postraumática es una entidad relativamente infrecuente, con una incidencia que varía desde menos del 1% hasta el 8% en algunas series cuando se refiere a un trauma cerrado y es aún menor cuando se analiza la población pediátrica en forma



aislada del total de los casos. Trae aparejada una tasa de mortalidad no despreciable, que oscila entre el 6% y el 40% de los casos registrados⁽⁸⁾

Para poder conocer el mecanismo de lesión es necesario conocer la estructura anatómica del musculo diafragma, este se constituye de un tabique muscular que permite la separación entre la cavidad torácica y la cavidad abdominal. En él se distinguen múltiples fascículos digástricos, cuyo tendón central forma el centro frénico, alrededor del cual se dispone una porción periférica de músculo, el cual se inserta en el reborde costal inferior del tórax y la columna lumbar⁽⁴⁾

El cirujano renacentista francés Ambrosio Paré, describió las consecuencias de la herniación de las vísceras abdominales a través de lesiones traumáticas del diafragma en estudios necrópsicos. En 1579, este realiza su observación en el cadáver de un capitán de la artillería francesa, que habiendo sobrevivido ocho meses antes a una herida de bala en el hemitórax izquierdo, muere por una oclusión intestinal. En la necropsia encuentra que la muerte fue secundaria a la herniación, estrangulación y posterior gangrena de un amplio sector del colon, migrado al tórax a través de una pequeña herida diafragmática que "apenas permitía el pasaje de un pulpejo del dedo". También describe el primer caso de una hernia traumática del diafragma secundaria a un traumatismo cerrado, en un obrero muerto tres días después de sufrir un severo traumatismo abdominal, en el que, al realizar la necropsia, encontró el estómago herniado a través de una herida diafragmática.⁽¹²⁾

De acuerdo con el tiempo de evolución, las hernias pueden ser agudas o crónicas. De acuerdo con la forma de presentación pueden dividirse en fases o etapas. Las lesiones diafragmáticas tienen mayor predominio en el sexo masculino, en el grupo etario comprendido en el rango entre la 3ª y 5ª década de la vida. Durante la valoración inicial de un paciente traumatizado se pone mayor atención a las lesiones más evidentes y con frecuencia se pasa por alto la probabilidad de ruptura diafragmática traumática, siendo



detectada finalmente días, meses o años después cuando las estructuras o elementos anatómicos de abdomen se hernian a la cavidad torácica⁽¹²⁾

La ruptura diafragmática postraumática es una entidad infrecuente, pero que, de no ser detectada a tiempo, puede llevar a un deterioro abrupto de la estabilidad del paciente traumatizado. Interpretar la presentación clínica de esta patología es de crucial importancia para poder brindar al paciente un tratamiento oportuno y adecuado⁽⁸⁾

Conclusiones

Los traumatismos del tórax ocupan un lugar predominante en la traumatología, constituyendo la tercera causa de muerte en los pacientes politraumatizados. El diagnóstico preoperatorio es difícil y sólo un alto nivel de sospecha, un examen minucioso de las técnicas de imagen y la intervención quirúrgica inmediata, son determinantes para el éxito en el tratamiento, nuestro paciente no presentó complicaciones en el perioperatorio y tuvo una evolución favorable iniciando dieta a las 24 horas y dado de alta a los 10 días.

Referencias bibliográficas

1. Páez Ruiz O, Ortiz Ramírez I, Álvarez Padilla MJ. Manejo del tórax inestable (volet costal). Rev. Electrónica de Portales Medicos.com [Internet]. 2018 [citado 7/4/2020]; 13. Disponible en: <https://www.revista-portalesmedicos.com/revista-medica/manejo-del-torax-inestable-volet-costal/>
2. Yépez Yerovi FE, García Orozco L, Loaiza Merino IP, Escalona Rabasa M, Santillán Pilca GR, García Boyx G, et al. Caso clínico de trauma severo en región toracoabdominal izquierda con afectación de ambas cavidades. Enfermería Investiga [Internet]. 2020



[citado 7/4/2020];5(1).Disponible en:

<https://revistas.uta.edu.ec/erevista/index.php/enfi/article/view/830>

3. León Heredia O, Hernández Dinza PA, López Rivera Y, Alexander Pérez A. Ruptura diafragmática y esplénica de origen traumático en un adolescente. Rev Cubana Pediatr 2020; 92(1):e748.

4. Lerendegui L, Gauto LA, Esnaola JS, Udaquiola J, Vagni RL, Lobos P, et al. Ruptura diafragmática postraumática en pediatría. A propósito de un caso. Arch Argent Pediatr 2018; 116(2): e292-e295.

5. Berríos Bárcena J, Hinojosa Velazco O, Flores Revilla E, Mamani Chirinos L. Ruptura diafragmática traumática: Presentación de un caso. Rev. Colomb. Radiol. 2015; 26(3): 4283-88.

6. Domínguez González B, Diéguez Campa CE, Alfaro Ávila MA. Protrusión de órganos abdominales en ruptura diafragmática traumática. Acta Médica Grupo Ángeles 2019; 17(2): 141-4.

7. Charco Roca LM, Simón Polo E. Evaluación ecográfica de la función diafragmática en el paciente crítico. Revista Electrónica Anestesia [Internet]. 2019 [citado 7/4/2020]; 11(2). Disponible en: <http://revistaanestesar.org/index.php/rear/article/view/659/1199>

8. Vázquez Minero JC, Portillo Téllez L, Rodríguez Vázquez JV. Lesión diafragmática por trauma penetrante y manifestación tardía con oclusión intestinal. Neumol Cir Tórax 2020; 79(1): 50-52.

9. Morán Marsili J, Buitrago Weiland G, Diez Tascón A, Simón Merlo MJ, Martí de Gracia M. Rotura traumática de hemidiafragma izquierdo. Sociedad Española de Radiología de Urgencias. [Internet]. 2017 [citado 7/4/2020]. Disponible en: <http://serau.org/2017/05/rotura-traumtica-de-hemidiafragma-izquierdo/>

10. Esquenazi E, Restegui N. Trauma de Tórax. En: De Gracia AF, Reilly JA. Manual de Cirugía. [Internet]. Argentina: Asociación Argentina de Cirugía; 2019 p.91. [citado



7/4/2020].

Disponible

en:

http://aac.org.ar/manual_trauma/archivos/manual_trauma2019.pdf

11. Vázquez Minero JC, Arriola Nava JM, Quiroga Arias VE, Cervantes Silva Y. Ruptura diafragmática postraumática de presentación tardía. A propósito de dos casos. Neumol Cir Tórax 2018; 77(2):151-6.

12. Araujo Cuauro JC. Hernia diafragmática traumática crónica en fase catastrófica u obstructiva. Revisión de la literatura a propósito de un caso. VITAE Academia Biomédica de Salud. [Internet]. 2018 [citado 7/4/2020]; (75).Disponible en: https://vitae.ucv.ve/pdfs/VITAE_5860.pdf

Conflictos de intereses

Los autores no declaran conflicto de intereses.

Contribución de autoría

Gleidys Acosta Guerrero como autora principal originó la idea del tema sobre: Ruptura diafragmática traumática. Presentación de un caso. Realizó el diseño de la investigación contribuyó en la redacción del trabajo y corrección del estudio.

Fred Delgado Llorca participó en la redacción del artículo y búsqueda de bibliografía actualizada.

Yamila Guerra Corría colaboró con la redacción del artículo y procesamiento de la información.

Yo, Gleidys Acosta Guerrero, declaro la veracidad del contenido del artículo: Ruptura diafragmática traumática. Presentación de un caso.

