

Reporte de un caso: Infección pulmonar por *Mycobacterium chelonae*

Tanya E. Orizaga Franco,¹ Daniela de la Rosa Zamboni,² Bárbara Chávez Nazari,³ Reina Rosas¹

RESUMEN. Las micobacterias no tuberculosas (MNT) fueron descritas posterior al descubrimiento del *Mycobacterium tuberculosis* por Koch; su significancia clínica no se reconoció hasta 1950 cuando se clasificaron como micobacterias atípicas, en base a sus características *in vitro*. En la actualidad se han descrito grandes series de pacientes HIV (+) y (-), que han padecido enfermedad pulmonar y extrapulmonar atribuible a las micobacterias atípicas. La enfermedad pulmonar, causada por MNT, representa un reto diagnóstico y terapéutico para microbiólogos, así como otros médicos responsables de estos pacientes. Existe evidencia de que la prevalencia de MNT como patógenos humanos se ha incrementado, particularmente en pacientes con HIV, y aquéllos con enfermedad pulmonar de base.¹ La incidencia en los Estados Unidos de América se estima de 1.0-1.8 por 100,000 personas. Las manifestaciones clínicas más comunes son pulmonares, linfáticas o de tejidos blandos; también se puede presentar la enfermedad diseminada. En respuesta a este incremento en la incidencia de enfermedad secundaria a MNT, tanto la Sociedad Americana de Tórax (ATS), como la Sociedad Británica de Tórax (BTS) han publicado guías sobre diagnóstico y tratamiento de infecciones por NTM.^{2,3}

Palabras clave: *Micobacterias atípicas, Mycobacterium chelonae, infección pulmonar, diagnóstico, tratamiento.*

ABSTRACT. Non tuberculosis mycobacterium were described, after isolation of *Mycobacterium tuberculosis* by Koch, clinical significance wasn't show until 1950 when were called atypical mycobacterium, based on *in vitro* characteristics. Nowadays had been described big series of patients HIV (+) and (-) with pulmonary and no pulmonary illness secondary to infection for atypical mycobacterium. Pulmonary illness secondary to NTM means a diagnostic and therapeutic challenge to the medical personal involved in the care of these patients. Evidence exist that prevalence of NTM like human pathogens had been increasing particularly in HIV (+) and patients with pulmonary pathology.¹ In the United States of America the incidence of these NTM it found of 1.0-1.8 by 100,000 persons. Clinical manifestations more common are pulmonary, lymphatic, and in soft tissue, disseminated infection is possible too. In regard to these grow in incidence of illness secondary to infection of NTM, the American Thoracic Society (ATS) and the British Thoracic Society (BTS), developed and published guidelines sour diagnostic and treatment in this field.^{2,3}

Key words: *Non tuberculosis mycobacterium, Chelonae mycobacterium, lung infection, diagnosis, treatment.*

INTRODUCCIÓN

Las micobacterias oportunistas pueden aislarse en el medio ambiente, suelo, agua, polvo, leche y en reservorios animales, particularmente aves. No se ha reportado transmisión de estas micobacterias de humano a humano, ni animal a humano. La infección generalmente se

adquiere de la exposición ambiental. La importancia clínica de un aislamiento sólo se puede establecer considerando el tipo de muestra obtenido, la velocidad de crecimiento, el número de aislamientos, y la identificación del organismo específico.³ *Mycobacterium chelonae* es una micobacteria de crecimiento rápido: aproximadamente 7 días; se ha reportado mortalidad hasta del 66% cuando se presenta infección pulmonar o diseminada. Es importante el descartar la presencia de enfermedad debido a que la contaminación por *Mycobacterium chelonae* es lo común; se han reportado pseudoepidemias relacionadas a la manipulación de la vía aérea con bronoscopios.⁴

Descripción del caso. Paciente femenina de 17 años de edad, que ingresó a la Unidad de Cuidados Intensivos del INCMNSZ, proveniente de otro hospital, con los diagnósticos de insuficiencia renal crónica no terminal en 2005, hipertensión arterial sistémica, dislipidemia. Durante el

¹ Neumología del INCMNSZ.

² Departamento de Infectología.

³ Microbiología.

Correspondencia y solicitud de sobretiros:

Dra. Tanya E. Orizaga Franco.

Cardioneumología. Servicio de Neumología.

Instituto Nacional de Ciencias Médicas

y Nutrición «Salvador Zubirán».

Vasco de Quiroga Núm. 15. Tlalpan 1400. México D.F.

Teléfono: 54 55 54870900 Ext. 2209

Correo electrónico: mielina7777777@hotmail.com

mes de abril del 2006 presentó náuseas, vómito y evacuaciones diarreicas, se diagnosticó uremia y permaneció 48 h hospitalizada; 15 días después acude a un hospital donde solicitó su alta voluntaria y donde se reingresó una semana después con el diagnóstico de síndrome de neurona motora inferior; nuevamente solicitó alta voluntaria; durante la estancia en este hospital requirió ventilación mecánica y presentó respuesta inflamatoria sistémica, así como agudización de su falla renal crónica, requiriendo sustitución total con hemodiálisis seguida de diálisis peritoneal.

Ingresa a la Unidad de Cuidados Intensivos (UCI) del INCMNSZ el día 15 de mayo del 2006, ajustándose ventilación mecánica y se descartó el diagnóstico de porfiria con el que se trasladó, confirmándose el diagnóstico de síndrome de Guillain-Barré variante axonal por las características clínicas y velocidades de conducción nerviosa; por encontrarse fuera de ventana de tratamiento por el tiempo de evolución no se administró inmunoglobulina o plasmaféresis como tratamiento.

Al ingreso a la UCI los diagnósticos fueron: Síndrome de Guillain-Barré variante axonal (polineuropatía sensitivo, motora axonal severa), delirium, infección de vías urinarias, neumonía intrahospitalaria asociada a la ventilación mecánica, aislándose por lavado bronquioalveolar *Acinetobacter B.*, choque séptico y bacteriemia por mismo patógeno; se inició tratamiento, al cual respondió adecuadamente, siendo VIH negativa.

Se realizó traqueotomía percutánea y gastrostomía dadas las manifestaciones neurológicas. Un mes después, ya con ventilación mecánica prolongada, presenta nuevamente deterioro respiratorio y choque séptico, así como nuevos infiltrados en radiografía de tórax; en aspirado traqueal se encuentra *Pseudomonas* multidrogorresistente (MDR) y *Mycobacterium chelonae* (Figura 1). Se toma este último como contaminante y se inicia tratamiento contra *Pseudomonas* con piperacilina-tazobactam, amikacina y quinolonas. La evolución posterior fue insidiosa, con prolongación de su deterioro respiratorio y múltiples aislamientos por aspirado endotraqueal de *Pseudomonas aeruginosa*. MDR, y *Mycobacterium chelonae*.

El 24 de junio se encontró presencia de una micobacteria, de acuerdo a tinción de Ziehl-Neelsen 24 horas después se encontró crecimiento de la micobacteria en medio Mgit (Figuras 2 y 3).

Se realizó sonda de ADN para complejo *Mycobacterium tuberculosis*, complejo *Mycobacterium avium*, y *Mycobacterium kansasii*, resultando las 3 negativas. Se sembró en Agar McConckey, sin cristal violeta, demostrando crecimiento. Además se encontró producción de arilsulfatasa, actividad nitrorreductasa negativa, y no se encontró crecimiento en NaCl 5% ni a 42° C. Todo lo anterior concuerda con *Mycobacterium chelonae*. Se rea-

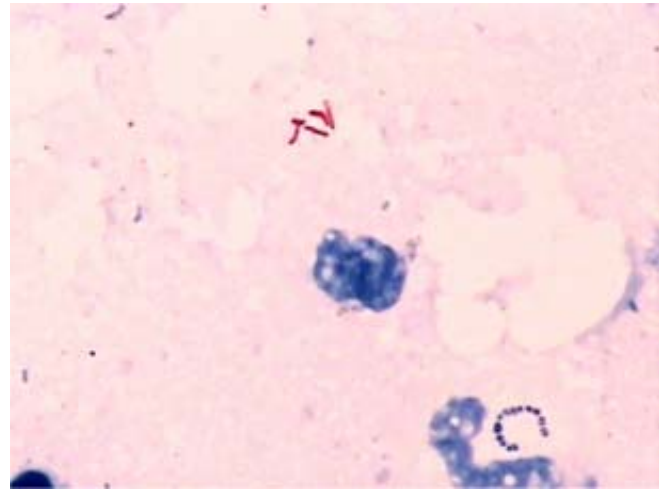


Figura 1. Baciloscopia directa en donde se encontró leucocitos, y micobacterias.

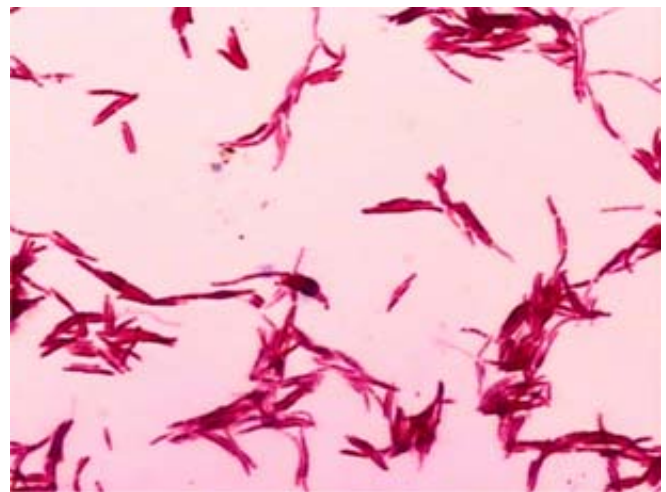


Figura 2. Aislamiento en medio Mgit de micobacteria atípica que no forma cordones.

lizaron pruebas de susceptibilidad por medio de prueba E, siendo sensible para eritromicina, roxitromicina y gatifloxacino.^{5,6}

En la tomografía de tórax durante su segundo deterioro se observó: nódulos menores de 1 cm, vidrio despolido en llingula y atelectasias bibasales. Posteriormente, en el mes de septiembre, se observan nuevas imágenes de condensación pulmonar en el segmento 6 del pulmón derecho que correlacionó con foco neumónico y absceso pulmonar en base izquierda y atelectasia (Figuras 4, 5 y 6). Éstas son características radiológicas que se han asociado a la infección por micobacterias atípicas y especialmente a *M. chelonae*.⁷

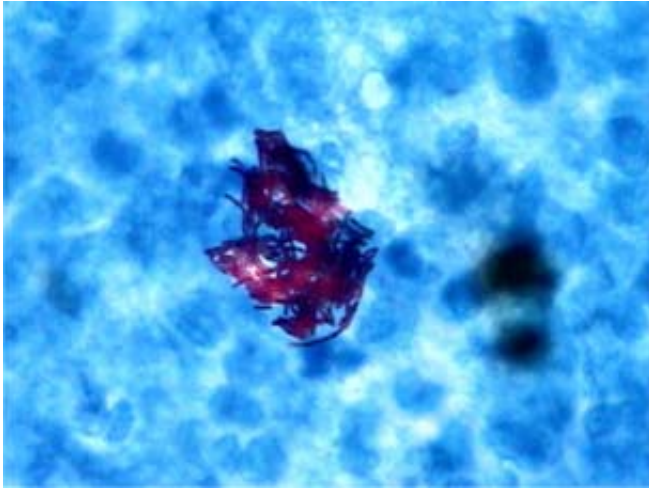


Figura 3. Crecimiento en medio Lowenstein-Jensen.

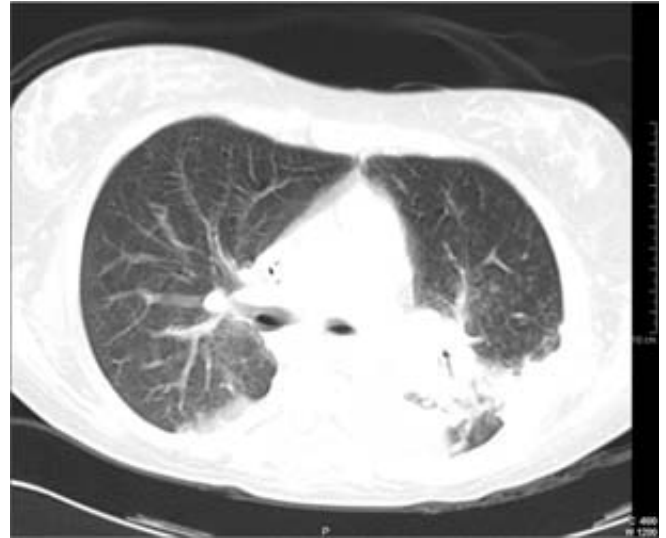

Figura 5. 20/09/2006 TAC de tórax ventana pulmón. Absceso en base izquierda con atelectasia.

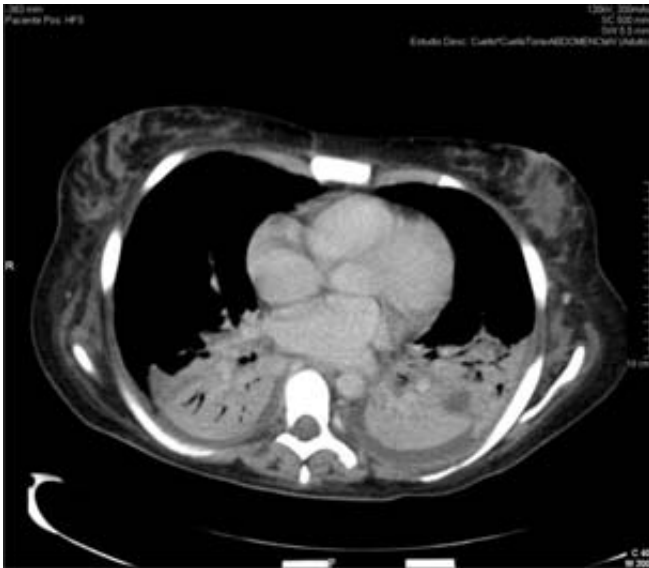

Figura 4. 20/09/2006 ventana para mediastino. Absceso y atelectasia base izquierda.

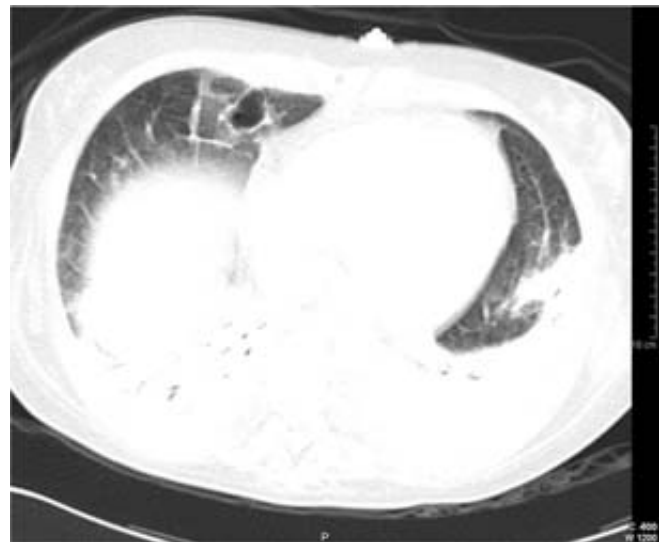


Figura 6. 20/09/2006 ventana para pulmón bula en la base derecha.

Se continuó con tratamiento antipseudomonas y se decide, en consenso con infectología, tratar *Mycobacterium chelonae*, iniciando claritromicina ajustada a función renal < 10 mL/min, 250 mg VO c/12 h hasta completar 6 meses. Es importante mencionar que recibió quinolonas y amikacina por un periodo prolongado como terapia antipseudomonas; se decidió iniciar tratamiento contra *Mycobacterium chelonae*, y se consideró entonces sólo colonización por pseudomonas MDR. Treinta días después de iniciar la terapia con el macrólido, el cultivo de expectoración de la paciente fue negativo para *Mycobacterium chelonae* y sus condiciones generales y respiratorias me-

joraron eventualmente. La estancia total de esta paciente en hospitalización fue de 9 meses, con estancia prolongada en UCI y unidad de cuidados intermedios prolongada, secundaria a polineuropatía, sensitivo, motora axonal severa. Se envió a su domicilio el día 31 de diciembre de 2006, con traqueostomía, sin apoyo ventilatorio mecánico, pobre función motora de extremidades superiores e inferiores, sin datos de respuesta inflamatoria sistémica y en tratamiento con claritromicina hasta el mes de marzo de 2007, el cual se llevó a cabo adecuadamente. Se

realizó tomografía axial computada de control el día 28 de diciembre en donde no se observa absceso, ni foco neumónico, sólo atelectasia izquierda (Figuras 7, 8 y 9). En expectoración de control del día 20 de marzo de 2007, sólo *Pseudomonas aeruginosa*. MDR, el 11 abril de 2007 ppd (-), y expectoración del mismo día negativa para micobacterias. Clínicamente, la paciente sin datos de respuesta inflamatoria sistémica; se ha retirado traqueotomía en marzo de 2007, sin complicaciones.

Plan: Expectoración cada 6 meses por un año y vigilancia por infectología. Rehabilitación física y respiratoria.²

ANÁLISIS

La evaluación mínima de un paciente, en quien se sospecha enfermedad pulmonar secundaria, incluye:

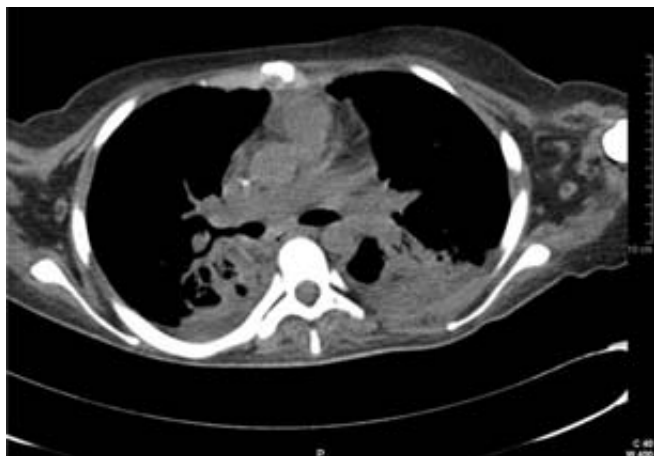

Figura 7. 28/12/2006 ventana para mediastino. Atelectasia basal izquierda, no se observa absceso.

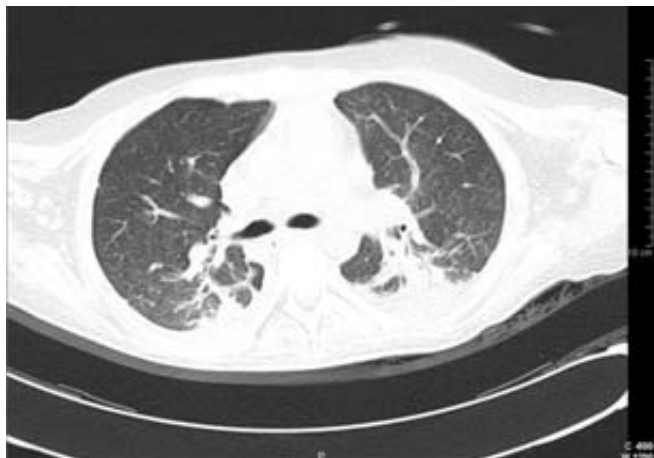


Figura 8. 28/12/2006 ventana para pulmón. Atelectasia basal izquierda, no absceso.

- 1) Radiografía y tomografía de tórax de alta resolución.
- 2) Análisis de tres o más muestras de expectoraciones para búsqueda de bacilos ácido-resistentes.
- 3) Exclusión de otras patologías como tuberculosis.

Los criterios clínicos, radiológicos y microbiológicos son igualmente importantes y deben tomarse en cuenta para el diagnóstico apropiado de MNT.²

CRITERIOS CLÍNICOS Y RADIOLÓGICOS

1. Síntomas pulmonares, cavitaciones o patología nodular e infiltrados en radiografía de tórax o tomografía axial computada que muestre bronquioectasias multifocales con nódulos pequeños múltiples, por supuesto exclusión de otras enfermedades como tuberculosis.

CRITERIOS MICROBIOLÓGICOS

1. Cultivos positivos en al menos dos expectoraciones diferentes.
2. Cultivo positivo cuando menos de un lavado broncoalveolar obtenido por broncoscopia.
3. En la biopsia transbronquial o pulmonar abierta encontrar hallazgos histopatológicos positivos para micobacterias (inflamación granulomatosa).
4. Cuando se tenga un aislamiento de MNT se debe consultar con un experto, ya que es poco frecuente y a menudo resultado de contaminación.
5. En los pacientes en quienes se sospeche enfermedad pulmonar secundaria a MNT que no cumplan con

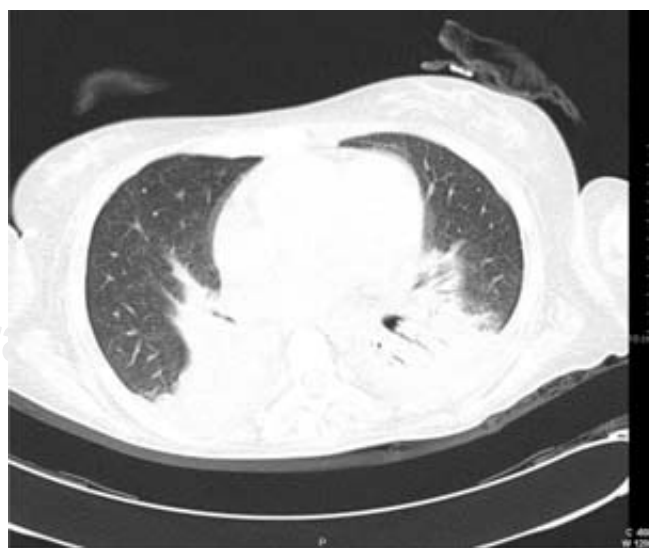


Figura 9. 28/12/2006 ventana para pulmón sin bula.

los criterios diagnósticos deben seguirse hasta que se excluya o se confirme.

6. Realizar el diagnóstico de enfermedad pulmonar secundaria a infección por MNT, no implica la institución de tratamiento, que es una decisión basada en los riesgos potenciales y beneficios de la terapia en cada caso.

REFERENCIAS

1. Henry MT, Inamdar L, O'Riordain D, Schweiger M, Watson JP. Nontuberculosis mycobacteria in non-HIV patients: epidemiology, treatment and response. *Eur Respir J* 2004; 23: 741-746.
2. Griffith DE, Aksamit T, Brown-Elliot BA, Catanzaro A, Daley C. An official ATS/IDSA Statement: Diagnosis, treatment, and prevention of nontuberculosis mycobacterial disease. *Am J Respir Crit Care Med* 2007; 175: 367-416.
3. Subcommittee of the Joint Tuberculosis Committee of the British Thoracic Society. In: Campbell MD, Francis Drobniowski MD, Vaz Novelli MD, Peter Omerod MD, Anton Pozniak MD. *Thorax* 2000; 55: 210-218.
4. Wang HC, Liaw YS, Yang, Kuo PC, Luh KT. A pseudoepidemic of *Mycobacterium chelonae* infection caused by contamination of a fiberoptic bronchoscope suction channel. *Eur Respir J* 1995; 8: 1259-1262.
5. Master RN. Mycobacteriology. In: Isenberg HD Editor. *Clinical Microbiology Procedures Handbook*. Washington DC: ASM Press; 1st. 1992: 3.12.9-3.12-10.
6. Vincent V, Brown BA, Jost KC Jr y Wallace RJ Jr. *Mycobacterium*: Phenotypic and Genotypic Identification. In: Murray PE, Baron E, Jorgensen J, Pfaller MA, Tenover FC, Tenover FC Eds. *Manual of Clinical Microbiology*. 8th Ed. Washington DC: ASM Press; 2003: 560-584.
7. CT Findings in 14 patients with *Mycobacterium chelonae* pulmonary infection. Hazelton TR, Newell JD, Cook JL, Huitt GA, Lynch DA. *AJR* 2000; 175: 4.