



Estenosis subglótica adquirida en pediatría. Cinco años de experiencia en el Servicio de Broncoscopia, INER

Rigoberto Carrasco Félix,¹ Marcela Vanesa Galo Vargas,¹ Moisés Dante Escobedo Sánchez,² Salomón Sergio Flores Hernández³

RESUMEN. Antecedentes: El tratamiento para la estenosis subglótica adquirida aún es controversial en la actualidad, y éste va a depender de la experiencia del médico, las condiciones del paciente, el grado de estenosis y los recursos con los que se cuenten. El objetivo de este artículo fue dar a conocer el tratamiento endoscópico que se ofrece en el Servicio de Broncoscopia del Instituto Nacional de Enfermedades Respiratorias (INER) en los últimos 5 años. **Material y métodos:** Se revisaron los expedientes de pacientes con estenosis subglótica adquirida en el Servicio de Broncoscopia del INER durante el periodo comprendido entre el 1ero de enero de 2004 al 30 de julio de 2008. **Resultados:** Se clasificó a los pacientes según el grado de estenosis basándonos en la clasificación de Cotton obteniendo: grado 1 (27), grado 2 (7), grado 3 (6), grado 4 (1). De los cuales se dilataron (13), dilatación y aplicación de mitomicina C (8), tratamiento conservador y seguimiento (20). **Conclusiones:** En el Servicio de Broncoscopia del INER la dilatación con cánulas endotraqueales con guía metálica y con globos de presión radial controlada son un método seguro, eficaz y económico.

Palabras clave: Broncoscopia, estenosis subglótica, pediatría, tratamiento.

ABSTRACT. Background: The treatment for the acquired subglottic stenosis almost in the actuality is controversial, it will depend of the experience of the physician, the condition of the patient, the grade of stenosis and the medical resources of the hospital. The objective of this article is show the endoscopic treatment that is offer in the Bronchoscopy Service of the Instituto Nacional de Enfermedades Respiratorias in the last 5 years. **Methods:** It was review all the expedients with diagnostic of acquired subglottic stenosis in the Bronchoscopy Service of the INER between January 1 of the 2004 to July 30 of 2008. **Results:** The patients were classified by the grade of stenosis based on the Cotton classification in the following form: grade 1 (27), grade 2 (7), grade 3 (6), grade 4 (1). They were dilated (13), dilated and with application of mitomycin C (8), conserve treatment and follow up (20). **Conclusion:** In the Bronchoscopy Service of the INER the dilated with endotracheal tube with metallic guide and with balloon of controlled radial pressure are a safety, efficacy and economic treatment.

Key words: Bronchoscopic, subglottic stenosis, pediatric, treatment.

INTRODUCCIÓN

La estenosis subglótica se define como un estrechamiento parcial o completo de la subglotis, la cual está localizada a nivel del cartílago cricoides, pudiendo ser congénita o adquirida.¹ Estenosis subglótica congénita es secunda-

ria a una inadecuada recanalización del lumen laríngeo luego de completar la fusión epitelial normal al final del tercer mes de gestación. Se determina así cuando no hay un antecedente de intubación endotraqueal o de otras aparentes causas de estenosis adquirida.² La estenosis subglótica adquirida es secundaria a múltiples causas, siendo la más frecuente en pediatría la intubación prolongada.¹

Rossi describió la estenosis subglótica adquirida desde 1826, patología que en aquella época era principalmente secundaria a trauma e infecciones que causaban inflamación severa.² A inicios del siglo XX, la estenosis subglótica adquirida se relacionaba como principal causa al trauma laríngeo externo e infecciones como la sífilis, tuberculosis, fiebre tifoidea y difteria.

Ya en los años 60 a partir de que McDonald y Stocks en 1965 introdujeran la intubación endotraqueal prolongada para soporte de la vía aérea bajo ventilación mecánica asistida en neonatología, pasó a ser la intubación en-

¹ Médico residente del Curso de Postgrado de Broncoscopia Pediátrica.

² Jefe del Servicio de Broncoscopia.

³ Profesor Titular del Curso de Postgrado de Broncoscopia Pediátrica.

Correspondencia y solicitud de sobretiros:

Dr. Rigoberto Carrasco Félix

Servicio de Endoscopia.

Instituto Nacional de Enfermedades Respiratorias «Ismael Cosío Villegas»

Tlalpan Núm. 4502 Col. Sección XVI

Tlalpan México, D.F.

Correo electrónico: rigobertocarrasco@hotmail.com

dotraqueal el principal mecanismo de lesión del espacio subglótico como causa de estenosis subglótica adquirida.¹ Parkin et al, reporta una incidencia de estenosis subglótica adquirida del 3% en los neonatos que requieren intubación endotraqueal en un Servicio de Terapia Intensiva al nacimiento.³

En este artículo se reporta nuestra experiencia en el manejo de la estenosis subglótica adquirida, donde se describen las características de los pacientes, el tratamiento otorgado y los resultados que obtuvimos.

MATERIAL Y MÉTODOS

Se revisaron los expedientes de pacientes con el diagnóstico de estenosis subglótica adquirida en el Servicio de Broncoscopia del INER durante el periodo comprendido entre el 1ero de enero de 2004 al 30 de julio de 2008.

Periodo durante el cual se obtuvieron 41 pacientes con el diagnóstico de estenosis subglótica adquirida, de los cuales 24 fueron del sexo masculino y 17 del sexo femenino, predominando el grupo de edad de lactantes (*Cuadro 1*).

El grado de estenosis subglótica se obtuvo según la clasificación de Myer y Cotton basada en el tamaño de las cánulas endotraqueales.⁴⁻⁶ En la cual primero se realiza una revisión por broncoscopia para confirmar el diagnóstico de estenosis subglótica adquirida, posteriormen-

te se introduce una cánula endotraqueal que estimemos pase a través del sitio de estenosis sin dilatarla. Se confirma que la cánula no sea grande ni pequeña para la estenosis aplicando presión positiva con un manómetro donde apreciaremos que existe fuga aérea entre 10 y 25 cmH₂O. Si esta fuga se presentara a menos de 10 cmH₂O colocaremos una cánula endotraqueal de mayor calibre, así mismo si la fuga aérea se presenta hasta aplicar una presión de más de 25 cmH₂O colocaremos una cánula de menor calibre. Al obtener el tamaño de cánula endotraqueal ideal para el sitio de estenosis subglótica se correlacionará con la tabla propuesta por Myer y Cotton donde según la edad del paciente con el tamaño de cánula que se utilizó se obtiene el grado de estenosis (*Cuadro 2*). El grado de estenosis subglótica se clasifica en 4 grados según la clasificación de Cotton modificada: Grado 1 de 15-50%, grado 2 de 51-70%, grado 3 de 71-99% y grado 4 sin luz detectable (*Cuadro 3*).

Previo a decidir si se realiza dilatación de la estenosis tomamos en cuenta la clínica del paciente, ya que el paciente puede estar cursando con grado 2 de estenosis, mas su sintomatología es mínima o nula y podemos ofrecerle un tratamiento conservador, conociendo de antemano que la población pediátrica a diferencia de la adulta va a continuar su crecimiento y es de esperarse que la luz subglótica incremente su tamaño y el grado inicial de estenosis con el crecimiento del paciente sea menor y en su momento remitir por completo la sintomatología. Por esta misma razón en los pacientes que fueron sometidos a dilataciones no optamos por dejar una luz subglótica del 100%. En cambio hay pacientes con grado de estenosis 1 que se presentan con sintomatología recurrente o que incluso comprometen la vida del paciente, en los cuales encontramos indicado el tratamiento endoscópico (*Figuras 1 y 2*).

Cuadro 1. Grupo de edad.

Recién nacido (0-1 mes)	0
Lactante menor (1 mes – 6 meses)	16
Lactante mayor (6 meses – 2 años)	15
Preescolar (2 años – 6 años)	7
Escolar (6 años – 12 años)	1
Adolescente (12 años – 20 años)	2
Total de pacientes	41

Cuadro 2. Clasificación de Myer y Cotton para estenosis subglótica por cánula endotraqueal. DI: diámetro interno.

Edad del paciente	Porcentaje		Obstrucción con tubo		Endotraqueal actual		DI = 5.0 mm	DI = 5.5mm	DI = 6.0 mm
	DI = 2.0 mm	De DI = 2.5 mm	DI = 3.0 mm	DI = 3.5 mm	DI = 4.0 mm	DI = 4.5 mm			
Prematuro	40								
0 m – 3 m	58	30							
3 m – 9 m	68	48	26						
9 m – 2 a	75	59	41	22					
2 a	80	67	53	38	20				
4 a	84	74	62	50	35	19			
6 a	86	78	68	57	45	32	17		
	89	81	73	64	54	43	30	16	
	Grado IV	Grado III		Grado II		Grado I			

Técnica de dilatación: Todos los pacientes que se sometieron a broncoscopia tenían un ayuno de 6 h, soluciones calculadas a requerimientos preoperatorios, radiografía de tórax, consentimiento informado y estabilidad hemodinámica.

Empleamos dos técnicas endoscópicas de dilatación:

1. Dilatación a través de cánulas endotraqueales con guía metálica en su interior, las cuales se introducían por laringoscopia directa en sitio de estenosis, realizando dilatación mecánica con las cánulas de manera gradual, iniciando con una cánula que pasara por el sitio de estenosis con poca resistencia e ir aumentando el diámetro de la cánula de 0.5 mm en 0.5 mm hasta llegar al número de cánula endotraqueal que le corresponde para la edad (*Figura 3*).

2. Dilatación con globo de presión radial controlada, el cual se introducía por el canal de trabajo del broncoscopio flexible en el sitio de estenosis, realizando dilatación mecánica al insuflar el globo hasta obtener resistencia o llegar al diámetro subglótico para la edad del

Cuadro 3. Clasificación de Cotton modificada para estenosis subglótica.

Grado 1	15%	50%
Grado 2	51%	70%
Grado 3	71%	99%
Grado 4	100% (Sin luz visible)	

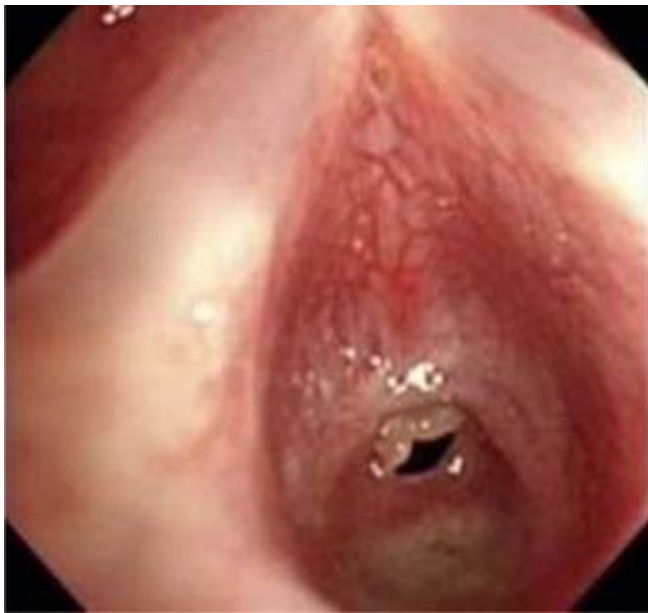

Figura 1. Estenosis subglótica adquirida inicial del 74%.

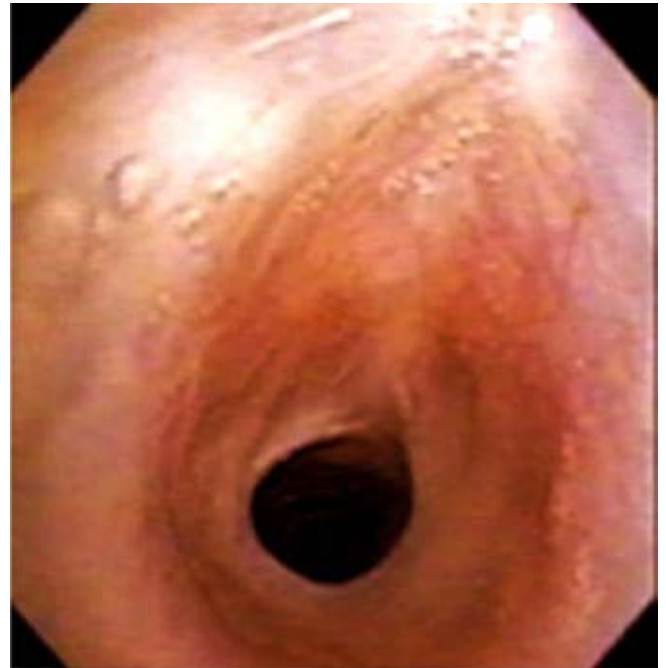

Figura 2. Estenosis subglótica adquirida residual del 10% posterior a dos dilataciones.

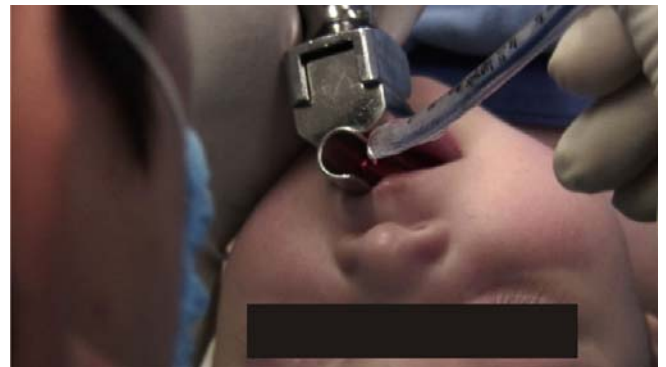

Figura 3. Dilatación con cánulas endotraqueales con guía metálica.

paciente controlando la presión con manómetro y dejándolo insuflado por 60 segundos en 3 ocasiones cada una (*Figura 4*).

En ambas técnicas posterior a la dilatación se visualiza por broncoscopia el sitio dilatado, vigilando la existencia de alguna complicación, así como valorar el grado de estenosis postdilatación.

La aplicación de mitomicina C 10 mg/mL se realizó con dos diferentes técnicas: de manera tópica en sitio dilatado empapando algodón estéril e introduciéndolo al espacio subglótico con pinza caimán videoasistida. Apli-

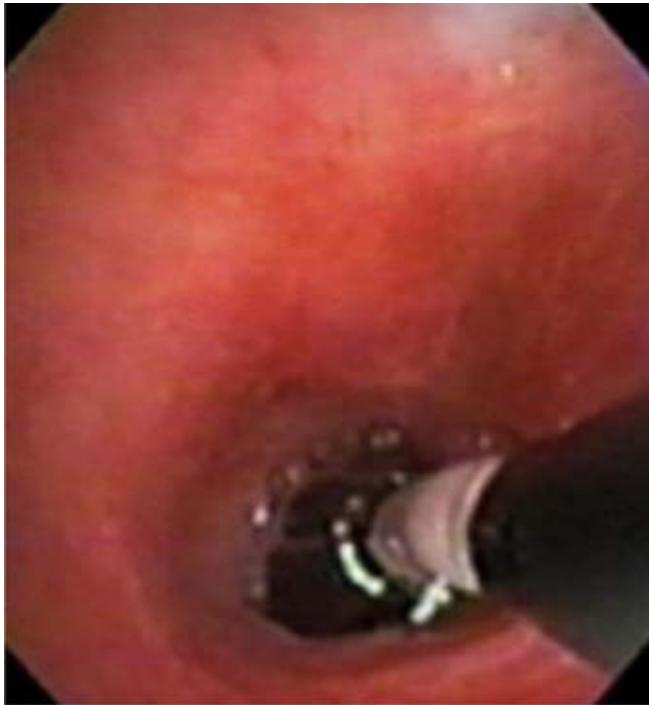


Figura 4. Dilatación con globo de presión radial controlada.

cándolo de manera tópica por 60 segundos a las 12, 3, 6 y 9 según las manecillas del reloj.

La aplicación intralesional se realiza con pinza de aguja fina en sitio dilatado a través de videobroncoscopio, aplicando 0.25 mL a las 12, 3, 6 y 9 según las manecillas del reloj.

RESULTADOS

No a todos los pacientes se les ofreció tratamiento endoscópico, esto se decidió por la clínica del paciente. Si ésta es nula o mínima sin comprometer el crecimiento o la vida del paciente se ofreció tratamiento conservador, con revisiones periódicas del paciente. Tuvimos pacientes con grados de estenosis 1 ó 2 que presentaban sintomatología recurrente o incluso que comprometían la vida del mismo, en los cuales se indicó tratamiento endoscópico.

Los grados de estenosis subglótica se presentaron con la siguiente incidencia: grado 1 (27), grado 2 (7), grado 3 (6), grado 4 (1), de los cuales se dilataron (13), dilatación y aplicación de mitomicina C (8), tratamiento conservador y seguimiento (20). Siendo el número de dilataciones que requirieron los pacientes de 1 a 3 en total. Un paciente con estenosis grado 3 empeoró su sintomatología respiratoria posterior a la dilatación, requiriendo traqueostomía. Un caso con estenosis grado 4 con traqueostomía

está en espera de cirugía. Se desconoce la evolución de 2 pacientes por no acudir a su seguimiento.

Se describen los resultados obtenidos en el *cuadro 4*.

DISCUSIÓN

El tratamiento de las estenosis laringotraqueales por medio de dilataciones se describió desde 1862 por MacKenzie.³ Técnicas que se han modificado por múltiples autores, esto a raíz del entendimiento de la fisiopatología de la enfermedad.

El médico tratante previo a ofrecer alguna opción de tratamiento para una estenosis subglótica debe valorar múltiples aspectos. Definir si la estenosis subglótica es congénita o adquirida, considerando la estenosis congénita a la que se presenta *in útero*, sin un antecedente de intubación, trauma o enfermedad que haya podido provocarla. Estenosis adquirida se considera aquella en la que existe un antecedente de intubación, trauma o enfermedad que haya podido provocarla.⁴ La principal causa de estenosis subglótica de nuestros pacientes fue la intubación endotraqueal, siendo el espacio subglótico el de mayor afectación en la población pediátrica ya que éste es el sitio más estrecho de la laringe.

La lesión de la mucosa por la cánula endotraqueal inicia cuando la presión de la misma es mayor que la presión capilar provocando isquemia, irritación, congestión, edema y posteriormente ulceración de la mucosa. Si esta ulceración progresa causa pericondritis, condritis y finalmente necrosis del cartílago cricoides. El sitio de lesión posterior al trauma inicia su reparación con tejido de granulación, que evoluciona a tejido fibroso, para finalmente formarse una estenosis que va a variar sus características dependiendo del tiempo de intubación, reintubaciones, tamaño y composición de la cánula endotraqueal, reflujo gastroesofágico e infección bacteriana.⁵

Por su frecuencia en la población pediátrica la *enfermedad* por reflujo gastroesofágico en los pacientes con estenosis subglótica debe tener una mención especial, ya que es una causa de estenosis subglótica. Así mismo, se relaciona con falla al tratamiento en los pacientes sometidos a manejo endoscópico o reconstrucción abierta de patología laringotraqueal. Por lo cual la mayoría de los autores recomiendan descartar su presencia en todo paciente con estenosis subglótica, y aun no encontrando estudios que confirmen su existencia ofrecen durante el periodo de tratamiento tanto endoscópico como abierto manejo antirreflujo, esto para evitar el contacto del ácido gástrico con el sitio de estenosis y así no propiciar la reestenosis.⁷⁻¹¹

Existen múltiples clasificaciones para estenosis subglóticas, más la que nosotros utilizamos por considerarla más objetiva fue la de Myer y Cotton, la cual fue propuesta en 1994 (*Cuadros 2 y 3*).

Cuadro 4. Resultados de los 41 pacientes con estenosis subglótica.

Paciente	# Dilataciones	# Revisiones endoscópicas	# Aplicación de mitomicina C	Grado de estenosis inicial (%)	Grado de estenosis final (%)
1	0	1	0	30	30
2	2	5	0	80	10
3	1	2	0	90	30
4	2	3	0	59	5
5	0	1	0	30	30
6	0	1	0	10	10
7	0	1	0	30	30
8	0	1	0	10	10
9	1	3	0	10	10
10	0	1	0	10	10
11	3	7	1	40	5
12	1	3	1	60	10
13	0	1	0	20	20
14	0	2	0	30	10
15	0	1	0	10	10
16	0	2	0	20	20
17	0	1	0	20	20
18	0	2	0	100	100
19	0	2	0	30	10
20	0	1	0	30	30
21	0	1	0	50	50
22	0	1	0	20	20
23	0	1	0	80	80
24	1	3	0	80	20
25	0	2	0	30	30
26	0	1	0	15	15
27	1	2	0	50	10
28	1	2	0	50	20
29	1	1	0	50	10
30	1	1	0	50	10
31	0	1	0	10	10
32	1	1	0	30	0
33	2	2	0	75	40
34	2	3	0	50	35
35	1	1	0	60	30
36	2	2	1	53	10
37	3	4	2	68	5
38	1	3	1	67	10
39	2	3	2	50	10
40	2	3	2	74	10
41	1	1	1	53	20

Existen múltiples tratamientos para la estenosis subglótica, inclusive hay autores que dependiendo del grado de estenosis es el tratamiento que realizan. Cotton y McClay recomiendan que las estenosis subglóticas grado 1 y 2 no sean intervenidas quirúrgicamente, basándose en el conocimiento de que el paciente pediátrico va a seguir creciendo y esto implica crecimiento de la vía aérea, por lo que es de esperarse que el sitio de estenosis al pasar el tiempo disminuya. Recomiendan un seguimiento estrecho del pa-

ciente tanto clínico como endoscópico, y si presenta sintomatología de repetición como estridor, dificultad respiratoria, detención del crecimiento u otra sintomatología relacionada sería candidato a tratamiento endoscópico como dilataciones con dilatadores Jackson, broncoscopio rígido, cánulas endotraqueales, globos de presión radial controlada, láser CO₂, argón, Nd:YAG o stents dependiendo de la experiencia del médico.^{9,10} En los grados 3 y 4 recomiendan reconstrucción abierta del sitio de estenosis.^{1,4,7}

Una de las complicaciones más temidas en el manejo endoscópico de la estenosis subglótica, es la reestenosis postintervención. Se han descrito factores relacionados con una mala respuesta al tratamiento endoscópico: estenosis de más de 1 cm de longitud, estenosis circunferencial cicatrizal con contractura, traqueomalacia, presencia de traqueostomía asociada a infección bacteriana, estenosis en otros sitios como laringe, traqueal o carina, estenosis fibrótica de la laringe posterior con fijación de los aritenoides.^{7,8}

Se han utilizado desde décadas atrás medicamentos sistémicos, intralesional o tópicos para disminuir o evitar la reestenosis postdilatación. Los esteroides tanto sistémicos, inhalados e intralesional se han descrito desde los años 70, con resultados variables recomendándolos de manera temprana postintervención.¹²⁻¹⁵ La mitomicina C agente descubierto en 1956 como antineoplásico, agente alquilante que inhibe la síntesis de DNA e inhibe la actividad y proliferación de fibroblastos se produce por la bacteria *Streptomyces caespitosus*. Fue utilizado por primera vez en 1963 en oftalmología para prevenir la estenosis posterior a cirugía de glaucoma, dacriocistorrinostomía, pterigión y estrabismo.^{13,14} Numerosos estudios han proporcionado resultados convincentes para el uso de mitomicina C en la vía aérea para prevenir la reestenosis subglótica en el periodo postintervención.^{13,14,16,17} Mas también debemos conocer que pueden existir ciertas complicaciones como la formación de tejido de fibrina en el sitio de aplicación, las cuales se presentan al utilizar dosis altas, siendo necesario su retiro vía endoscópica para permeabilizar la vía aérea.^{16,18}

CONCLUSIÓN

La estenosis subglótica adquirida es una patología que cada vez se aprecia con más frecuencia, esto a raíz de la sobrevivida de los recién nacidos prematuros que son sometidos a ventilación mecánica por tiempos prolongados. Existen modernas técnicas endoscópicas para el tratamiento de las estenosis subglóticas, las cuales no son viables para muchos centros hospitalarios por carecer de recursos económicos. En nuestro hospital la dilatación con cánulas endotraqueales o globos de presión radial controlada es un procedimiento seguro, eficaz y económico.

REFERENCIAS

1. McClay J. Subglottic stenosis. *Otolaryngol Clin North Am* 2006; 33(1): 111-130.
2. Urday G, Jiménez H. Estenosis laringotraqueales. *Sisbib Tomo V*, Pag 1-7.
3. Catlin F, Smith R. Acquired subglottic stenosis in children. *Ann Otol Rhinol Laryngol* 1987; 96: 488-492.
4. Cotton R. Management of subglottic stenosis. *Otolaryngologic Clinics of North America* 2000; 33: 1-19.

5. Benjamín B. Prolonged intubation injuries of the larynx: endoscopic diagnosis, classification, and treatment. *Ann Otol Rhinol Laryngol* 1993; 160: 1-15.
6. Myer C, Cotton R, Connor D. Proposed grading system for subglottic stenosis based on endotracheal tube sizes. *Ann Otol Rhinol Laryngol* 1994; 103: 319-323.
7. Mehta A, Harris R, De Boer G. Endoscopic management or benign airway stenosis. *Clinics in Chest Medicine* 1995; 16: 401-413.
8. Simpson G, Stuart M, Shapshay S, Healy G, Vaughan C. Predictive factors of success or failure in the endoscopic management of laryngeal and tracheal stenosis. *Ann Otol Rhinol Laryngol* 1982; 91: 384-388.
9. Maronian N, Waugh P, Azadeh H, Hillel A. Association of laryngopharyngeal reflux disease and subglottic stenosis. *Ann Otol Rhinol Laryngol* 2001; 110: 606-612.
10. Briscoe M, Ulualp S, Quinn F. Pediatric congenital subglottic stenosis. *Clinical Otolaryngol* 2007; 24(2): 117-121.
11. Ludemann J, Noah Z, Hughes C, Holinger L. Complications of pediatric laryngotracheal reconstruction: prevention strategies. *Ann Otol Rhinol Laryngol* 1999; 108: 1019-1026.
12. Kotton B. The treatment of subglottic stenosis in children by prolonged dilatation. *The Laryngoscope* 1979; 89: 1983-1990.
13. Warner D, Brietzke S. Mitomycin C and airway surgery: How well does it work? *Otolaryngol Head Neck Surg* 2008; 138: 700-709.
14. Rahbar R, Shapsay S, Healy G. Mitomycin: effects on laryngeal and tracheal stenosis, benefits, and complications. *Ann Otol Rhinol Laryngol* 2001; 110: 1-6.
15. Braidy J, Breton G, Clement L. Effects of corticosteroids on post-intubation tracheal stenosis. *Thorax* 1989; 44: 753-755.
16. McCurdy E, Simpson B. Airway complications from topical mitomycin C. *Head Neck Surg* 2005; 133: 831-835.
17. Shvidler J, Bothwell N, Cable B. Refining indications for the use of mitomycin C using a randomized controlled trial with an animal model. *Head Neck Surg* 2007; 136: 653-657.
18. Fearon B, Crysedale W, Bird R. Subglottic stenosis of the larynx in the infant and child: methods of management. *Ann Otol* 1978; 87: 645-648.
19. Axon P, Hartley C, Rothera P. Endoscopic balloon dilatation of subglottic stenosis. *Journal of Laryngology and Otology* 1995; 109: 876-879.
20. Holinger L. Histopathology of congenital subglottic stenosis. *Ann Otol Rhinol Laryngol* 1999; 108: 101-111.
21. Mehta A, Lee F, Cordasco E, Kirby T, Eliachar I. Concentric tracheal and subglottic stenosis. *Chest* 1993; 104: 673-677.
22. Mayse M, Greenheck J, Friedman M, Kovitz K. Successful bronchoscopic balloon dilation of non-malignant tracheobronchial obstruction without fluoroscopy. *Chest* 2004; 126: 634-637.
23. Schweinfurth J. Endoscopic treatment of severe tracheal stenosis. *Ann Otol Rhinol Laryngol* 2006; 115: 30-34.
24. Shapshay S, Hybels R, Beamis J, Bohigian R. Endoscopic treatment of subglottic and tracheal stenosis by radial laser incision and dilation. *Ann Otol Rhinol Laryngol* 1987; 96: 661-664.
25. Pashley N. Customized dilator for the treatment of subglottic stenosis in children. *Ann Otol* 1981; 90: 287.