



Diagnóstico y tratamiento quirúrgico de la hernia de Morgagni en el adulto

Jaime Ruiz-Tovar,¹ Vicente Morales Castiñeiras,¹ Enrique Martínez Molina¹

RESUMEN. La hernia de Morgagni es una entidad poco frecuente, habitualmente asintomática, pero que puede provocar síntomas respiratorios o gastrointestinales. **Material y métodos:** Revisamos 8 pacientes adultos con hernia de Morgagni, diagnosticados y tratados en nuestro centro entre 1991 y 2007. **Resultados:** 4 pacientes estaban asintomáticos y la hernia fue un hallazgo intraoperatorio durante una cirugía por otra causa, 2 presentaban disnea y 2 síntomas de obstrucción intestinal. Las pruebas diagnósticas realizadas fueron radiografía de abdomen y tórax en 3 pacientes, observando una masa conteniendo áreas sólidas y niveles líquidos en el ángulo cardiopneumático, y TC abdominal en 2. Seis pacientes se intervinieron de forma electiva y 2 de forma urgente, los 2 con síntomas de obstrucción intestinal. El abordaje fue abdominal en todos los casos; en 7 a través de laparotomía media y en 1 por abordaje laparoscópico. Los órganos herniados fueron colon transversal, estómago y epiploon mayor. La hernia se localizaba en el hemidiafragma derecho en 7 casos y en el izquierdo en 1. Sólo se empleó malla protésica en un paciente. Complicaciones postoperatorias presentaron 2 pacientes, una infección de herida quirúrgica y una colección intraabdominal. **Conclusión:** La reparación quirúrgica de la hernia de Morgagni está indicada en todos los casos, incluso en aquellos asintomáticos, para evitar potenciales complicaciones, como obstrucción intestinal o síntomas respiratorios.

Palabras clave: Hernia de Morgagni, hernia diafragmática, cirugía laparoscópica.

ABSTRACT. Morgagni hernia is a rare congenital disorder, which is usually asymptomatic, but may cause respiratory or gastrointestinal symptoms. **Material and methods:** We reviewed the clinical findings of 8 patients with a Morgagni hernia, diagnosed and treated at our institution between 1991 and 2007. **Results:** 4 patients were asymptomatic and the Morgagni hernia was an intraoperative finding during a surgery for other reason, 2 complained of dyspnea and 2 presented bowel obstruction symptoms. Preoperative diagnostic tests performed were abdominal X-ray in 3 patients, revealing a mass containing solid areas and fluid levels at the cardiophrenic angle, and CT scan in 2.6 patients underwent elective surgery and the 2 cases with bowel obstruction, emergency surgery. Abdominal approach was performed in all patients; in 7 a formal middle laparotomy was performed and 1 case was laparoscopically repaired. The herniated organs were transverse colon, greater omentum and stomach. The hernia was located on the right side in 7 cases and on the left in 1. Prosthetic mesh was used in only 1 patient. Two patients presented surgical complications: a wound infection and an intra-abdominal abscess. **Conclusion:** Surgical repair of Morgagni hernia is indicated even in asymptomatic cases to prevent further complications, such as bowel obstructions or respiratory symptoms.

Key words: Morgagni hernia, diaphragmatic hernia, laparoscopic surgery.

INTRODUCCIÓN

La hernia diafragmática de Morgagni es un trastorno congénito poco frecuente, que representa el 3-4% de todos los defectos diafragmáticos congénitos. Esta hernia es habitualmente asintomática, diagnosticándose muchas veces de forma casual durante la realización de una prueba

de imagen por otro motivo o durante una laparotomía, si bien, cuando el saco herniario es de gran tamaño, puede provocar síntomas respiratorios o gastrointestinales.^{1,2}

El diafragma se forma entre la 7ª y la 10ª semana de gestación. Durante este periodo, también se desarrollan el esófago y el estómago. La hernia de Morgagni consiste en un orificio en el lado derecho del diafragma, que se produce a consecuencia de un desarrollo incompleto del tendón diafragmático en la línea media. Debe diferenciarse de la hernia de Bochdalek, que es la hernia diafragmática congénita más frecuente, representando el 90% de los casos. Se localiza en el lado izquierdo del diafragma y se debe a una génesis incompleta del músculo diafragmático o a que asas intestinales queden atrapadas en el tórax durante su cierre y separación de las cavidades torácica y abdominal.³

¹ Servicio de Cirugía General y del Aparato Digestivo.

Hospital Universitario Ramón y Cajal. (Madrid - España).

Correspondencia y solicitud de sobretiros:

Jaime Ruiz-Tovar

Corazón de María Núm. 64, 7º J

28002 - Madrid (España)

Tel: (0034)630534808

Correo electrónico: jruiztovar@gmail.com

MATERIAL Y MÉTODOS

Revisamos nuestra experiencia de 8 casos diagnosticados de hernia diafrágica de Morgagni entre 1991 y 2007 en el Hospital Universitario Ramón y Cajal de Madrid. Analizamos la edad, el sexo, las manifestaciones clínicas que presentaban, las pruebas diagnósticas realizadas, los hallazgos quirúrgicos, así como la técnica efectuada, las tasas de morbilidad quirúrgica y los días de hospitalización.

Para el estudio estadístico se utilizó el programa informático SPSS 12.0 para Windows. Las variables cuantitativas gaussianas fueron definidas por media e intervalo de valores, utilizando la mediana en variables que no seguían una distribución normal. Las variables cualitativas fueron definidas por porcentajes y número de casos.

RESULTADOS

Incluimos en nuestro estudio un total de 8 pacientes, 6 mujeres (75%) y 2 varones (25%), con una edad media de 61.7 años (intervalo 35-73). De ellos, 4 pacientes (50%) estaban asintomáticos y fueron diagnosticados de forma intraoperatoria durante la realización de una laparotomía por otra causa no relacionada. De los 4 pacientes sintomáticos, 2 (25%) presentaban disnea habitual, mientras que los otros 2 referían síntomas digestivos, uno de ellos un cuadro de obstrucción intestinal aguda y el otro un abdomen agudo por vólvulo gástrico.

Los métodos diagnósticos empleados en los pacientes sintomáticos fueron radiografía de tórax en 3 pacientes (37.5%), observándose en la proyección lateral la presencia de una masa o niveles líquidos en el ángulo cardiopréncico retroesternal (*Figura 1*), y TC toracoabdominal (*Figura 2*) en 2 (25%), ambas diagnósticas de hernia de Morgagni.

El abordaje quirúrgico se realizó por vía abdominal en todos los casos, reduciéndose inicialmente el contenido herniario a la cavidad abdominal. En los 4 pacientes con diagnóstico intraoperatorio en laparotomía se reparó el defecto diafrágico en el mismo acto quirúrgico; los pacientes con cuadros de obstrucción intestinal aguda y vólvulo gástrico fueron intervenidos de forma urgente mediante laparotomía media; los que presentaban síntomas respiratorios fueron intervenidos de forma electiva, uno mediante cirugía abierta por una incisión de laparotomía media, y el otro mediante cirugía laparoscópica. La hernia se localizaba en el lado derecho del diafragma en 7 pacientes (87.5%) y en el izquierdo en 1 (12.5%). Los órganos herniados fueron epiplón mayor y colon transverso en 6 pacientes (75%) y estómago en 2 (25%). Para la reparación del defecto se utilizaron suturas continuas de polipropileno de 0 y en un paciente (12.5%) con un gran defecto

herniario se empleó una malla de polipropileno fijada con 4 puntos sueltos de polipropileno 00 en los cuatro puntos cardinales, para una reparación sin tensión.

Presentaron complicaciones postoperatorias 2 pacientes (25%), una infección de herida y una colección intra-abdominal, que se resolvió mediante drenaje percutáneo;

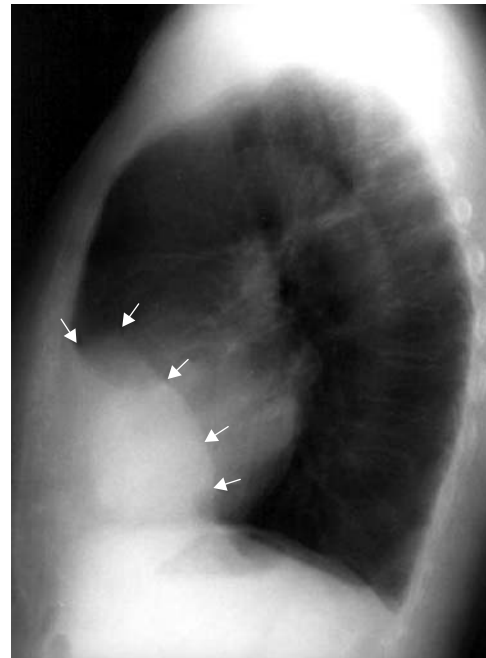


Figura 1. Radiografía de tórax en proyección lateral. Masa en el ángulo cardiopréncico retroesternal.

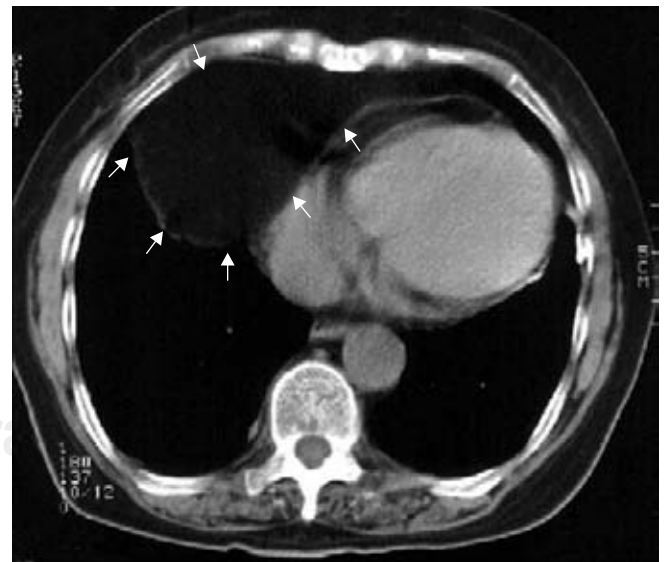


Figura 2. TC torácico. Imagen de densidad grasa correspondiente al omento (epiplón) intratorácico.

no hubo mortalidad. La estancia media hospitalaria fue de 9.5 días (intervalo 4-19). Tras una mediana de seguimiento de 7 años (intervalo 12-198 meses), no se han descrito recidivas.

DISCUSIÓN

Morgagni descubrió en 1769 una hernia diafragmática que se originaba en el triángulo esternocostal, localizado entre las fibras musculares xifoesternales y las del margen costal, protruyendo en el tendón central. La falta de fusión entre la parte anterior de la membrana pleuroperitoneal y el déficit de formación muscular en esta región originan las hernias en este espacio.^{1,3}

Se estima que alrededor del 90% de hernias de Morgagni se localizan en el lado derecho, como se demuestra también en nuestra serie. La menor frecuencia de hernias en el lado izquierdo se explica por la formación de una barrera de saco pericárdico en el triángulo esternocostal.^{1,3,4} El contenido de las hernias suele ser sólo epiplón en niños, pero con el paso del tiempo el orificio herniario aumenta de tamaño y permite la herniación de vísceras abdominales. Por ello, las hernias en niños suelen ser asintomáticas y es en adultos cuando en ocasiones se vuelven sintomáticas. No obstante, las hernias de Morgagni son habitualmente diagnosticadas en edad pediátrica, siendo su diagnóstico en edad adulta extremadamente raro, realizándose bien de forma incidental o bien por complicaciones.^{3,4}

Se ha postulado que un ejercicio físico intenso o un traumatismo abdominal pueda ser un factor determinante para la aparición de los síntomas.⁵ Aun así, alrededor del 30% de las hernias de Morgagni son asintomáticas y se diagnostican incidentalmente durante una exploración o una cirugía por otro motivo, tal y como se confirma en nuestra serie.¹ Las manifestaciones respiratorias son más frecuentes que las gastrointestinales, siendo más común la disnea en la infancia o en adultos jóvenes y el dolor torácico retroesternal en ancianos. Las manifestaciones digestivas son menos frecuentes, pero suelen presentarse como cuadros de abdomen agudo por incarceration de alguna víscera abdominal, normalmente el estómago, el colon transversal o algún asa de intestino delgado; las incarceraciones intermitentes son poco frecuentes y habitualmente suponen una urgencia quirúrgica.⁶ En nuestra corta serie las manifestaciones digestivas y respiratorias son igual de frecuentes.

El diagnóstico preoperatorio de la hernia de Morgagni es radiológico. La radiografía de tórax es diagnóstica en la gran mayoría de pacientes; en la proyección lateral se suele ver una imagen de áreas sólidas con niveles líquidos en el espacio retroesternal. La TC es la prueba diagnóstica de elección, pudiendo determinar el contenido de la hernia.^{1,7,8}

El diagnóstico de una hernia de Morgagni supone una indicación quirúrgica, tanto en pacientes sintomáticos como en asintomáticos, para prevenir las complicaciones asociadas a órganos incarcerationados y al crecimiento de la hernia.^{1,2,8,9} El abordaje se puede hacer por vía abdominal o torácica, siendo el primero el preferido por la mayoría de los cirujanos. El abordaje abdominal se puede hacer por laparotomía media o por incisión paramediana en hernias unilaterales, o incisión subcostal bilateral en casos de hernias bilaterales. El abordaje torácico es el preferible en pacientes con diagnóstico preoperatorio de masa mediastínica y en los que es necesario realizar un diagnóstico diferencial intraoperatorio con neoplasias bronquiales u otras anomalías diafragmáticas.^{2,8} Actualmente el abordaje laparoscópico se ha convertido en la técnica de elección para el tratamiento de la hernia de Morgagni, con una óptima exposición del campo quirúrgico y permitiendo la reparación del defecto de forma relativamente sencilla para un cirujano experto en cirugía laparoscópica. Diversos estudios han demostrado resultados equivalentes a los obtenidos mediante técnica abierta, pero con las ventajas que aporta la laparoscopia.⁸⁻¹⁰ Nuestra experiencia es de sólo un caso intervenido por vía laparoscópica, que no presentó complicaciones, si bien la mayoría de nuestros pacientes fueron intervenidos en la década de los 90, cuando el abordaje laparoscópico no estaba tan asentado como en la actualidad y no existían entonces en nuestro centro cirujanos con suficiente experiencia como para intentar dicho abordaje.

Tanto en cirugía convencional como en laparoscópica, la reparación quirúrgica consiste en la reducción del saco herniario y cierre del orificio diafragmático con suturas no reabsorbibles (polipropileno). En casos con grandes defectos herniarios en los que la sutura simple quedaría a tensión, se pueden emplear mallas protésicas perfectamente toleradas, como se realizó en un paciente de nuestra serie.^{9,10} El uso de mallas protésicas ha sido controvertido durante mucho tiempo, debido a la inquietud de muchos cirujanos sobre la posible formación de adherencias con las vísceras intraabdominales, lo que ocurre fundamentalmente con mallas no reabsorbibles (polipropileno). En el paciente de nuestra serie en que se colocó una malla, ésta fue de polipropileno, si bien quedó completamente separada de las asas intestinales mediante epiplón mayor. En la actualidad, el uso de mallas protésicas de politetrafluoroetileno expandido (PTFE) o mallas protegidas con colágeno ha demostrado ser seguro, sin riesgo de formar adherencias con las asas intestinales que desarrollen una obstrucción intestinal.¹¹

La tasa de recidiva de la hernia de Morgagni descrita en la literatura es muy baja, no habiendo ningún caso en nuestra serie.¹

CONCLUSIONES

La hernia diafragmática de Morgagni es una patología poco frecuente, habitualmente asintomática, que puede causar complicaciones respiratorias o digestivas. Para evitar estas complicaciones potencialmente graves, está indicada la reparación quirúrgica en todos los pacientes, incluso en aquéllos asintomáticos. La intervención consiste en el cierre del defecto mediante sutura simple o usando mallas protésicas para evitar cierres a tensión. A pesar de nuestra escasa experiencia en el abordaje laparoscópico, reconocemos que en la actualidad debe considerarse de elección, permitiendo realizar reparaciones seguras de la hernia y aportando las ventajas de un abordaje mínimamente invasivo.

REFERENCIAS

1. Kurkcuoglu IC, Eroglu A, Karaoglanoglu N, Turkyilmaz A, Tekinbas C, Basoglu A. Diagnosis and surgical treatment of Morgagni hernia: Report of 3 cases. *Surg Today* 2003; 33: 525-8.
2. Hussong RL, Landreneau RJ, Cole FH. Diagnosis and repair of a Morgagni hernia with video-assisted thoracic surgery. *Ann Thorac Surg* 1997; 63: 1474-5.
3. Federico JA, Ponn RB. Foramen of Morgagni hernia. In: Shields TW, LoCicero III J, Pon RB. *General thoracic surgery*. 5th ed. Philadelphia: Lippincott Williams and Wilkins; 2000: 647-60.
4. Stimec BV, Milisavljevic M, Malikovic A, Fasel JH. Omental Morgagni-Larrey hernia: an anatomical pictorial essay. *Clin Anat* 2008; [Epub ahead of print].
5. Valases C, Sills C. Case report: anterior diaphragmatic hernia (hernia of Morgagni). *N Engl J Med* 1998; 85: 603-5.
6. Horton JD, Hofmann LJ, Hetz SP. Presentation and management of Morgagni hernias in adults: a review of 298 cases. *Surg Endosc* 2008; 22: 1413-20.
7. Newman L, Eubanks S, Bridges WM, Lucas G. Laparoscopic diagnosis and treatment of Morgagni hernia. *Surg Laparosc Endosc* 1995; 5: 27-31.
8. Pironi D, Palazzini G, Arcieri S, Candioli S, Manigrasso A, Panarese A, et al. Laparoscopic diagnosis and treatment of diaphragmatic Morgagni hernia. Case report and review of the literature. *Ann Ital Chir* 2008; 79: 29-36.
9. Durak E, Gur S, Cokmez A, Atahan K, Zahtz E, Tarcan E. Laparoscopic repair of Morgagni hernia. *Hernia* 2007; 11(3): 265-70.
10. Donati M. Surgical treatment of Morgagni-Larrey's hernia. A report of a case. *ANZ J Surg* 2008; 78: 317-8.
11. Palanivelu C, Rangarajan M, Rajapandian S, Amar V, Parthasarathi R. Laparoscopic repair of adult diaphragmatic hernias and eventration with primary sutured closure and prosthetic reinforcement: a retrospective study. *Surg Endosc* 2009; 23: 978-85.